

대한물리치료과학회지

Journal of Korean Physical Therapy Science
2024. 09. Vol. 31, No 3, pp. 78-88

흡기동작 시 가슴우리 확장과 목 주변 근육활성도에 관한 연구 :
편평등증후군의 특징 연구

석힘¹ · 윤성영² · 이상열³

¹해운대 자생한방병원 · ²부산보건대학교 물리치료학과 · ³경성대학교 물리치료학과

A Study on Chest Expansion and Neck, Shoulder Muscle Activation during
Inhalation: Investigating Characteristics of Flat Back Syndrome

Him Seok¹, M.Sc., P.T. · Sung Young Yoon², M.Sc., P.T. · Sang Yeol Lee³, Ph.D., P.T.

¹Dept. of Physical Therapy, Haeundae Jaseng Hospital of Korean Medicine

²Dept. of Physical Therapy, Busan Health University

³Dept. of Physical Therapy, Kyungsoo University

Abstract

Background: This study was to investigate effects of flat-back posture during inhalation compared to normal posture, focusing on the expansion of the chest and the activation of neck muscles.

Design: Case-control study.

Methods: Thirty subjects participated in this study. Plumb line distances and Sagittal index were measured using a ruler and a laser level in the standing position to evaluate and classify thoracic kyphosis of the subjects. Chest expansion was measured using a ruler, and surface electromyography was used to measure muscle activity around the neck and shoulders during inhalation. Correlation analysis and independent t-tests were conducted to compare chest expansion and muscle activity around the neck between subjects with flat-back posture and those with normal posture during inhalation.

Results: The correlation analysis showed a statistically significant positive correlation between Sagittal index and chest expansion at the level of the xiphoid process ($r=.558$, $p<.05$), and a statistically significant

negative correlation between Sagittal index and activity of the upper trapezius at the onset of inhalation ($r=-.368$, $p<.05$). Independent t-test results indicated significant differences between the flat-back posture group and the normal posture group in the circumference of the xiphoid process at rest ($p<.05$) and in the activity of the upper trapezius at the onset of inhalation ($p<.05$).

Conclusion: Flat-back posture influences a decrease in chest expansion and at the same time increases the muscle activity of the upper trapezius muscle at the beginning of inspiration.

Key words: Inhalation, Rib Cage, Posture

교신저자

이상열
부산광역시 남구 수영로 경성대학교 12호관 401호
T: 051-663-4870, E: sjslh486@ks.ac.kr

I. 서론

인체의 중립 자세는 정상적인 척추의 구조에서 시상면의 경우 목뼈는 앞굽음을 이루고 등뼈굽음은 뒤굽음을 이루며 허리뼈굽음은 앞굽음을 이루게 된다(Bernhardt 과 Bridwell, 1989). 시상면상에서 척추의 정상적인 굽음은 최적의 인체 움직임과 운동수행을 위한 중요한 요건이다(Magee, 2014). 비정상적인 척추 굽음은 근골격계 및 신경계 문제와 관련성이 있으며(Kamaz 등, 2007), 특히 비정상적 척추굽음은 가슴우리의 움직임과 호흡기능에 영향을 미친다고 한다(Pires 등, 2005; 김지영, 2023).

흡기 시 가슴우리의 확장은 두 가지의 가슴우리의 움직임으로 나타나는데 위쪽 가슴우리에서는 복장뼈가 앞뒤방향으로 움직이는 펌프 핸들(pump handle) 운동이 관찰되는 반면, 아래쪽 가슴우리에서는 갈비뼈가 가쪽방향으로 움직이는 버킷 핸들(bucket handle) 운동이 관찰된다(Drake 등, 2014). 이러한 가슴우리의 움직임은 자세변화에 따라 영향을 받는 것으로 보고되고 있으며, 다양한 자세에서 가슴우리 움직임의 변화가 발생한다고 하였다(Vellody 등, 1978; Verschakelen 과 Demedts 1995; Nozoe 등, 2014). 또한 Takahashi 등(2007)은 비정상적인 자세가 가슴우리의 확장을 물리적으로 제한시키는 원인이 될 수 있다고 하였다.

흡기 시 사용되는 근육에는 들숨근인 가로막(diaphragm)과 바깥갈비사이근, 들숨 보조근인 목빗근, 위등세모근 등으로 구성되며 보조근인 목빗근은 복장뼈와 갈비뼈를 머리 방향으로 이동시켜 들숨 시 가슴우리를 확장시키는 역할을 한다(Legrand 등, 2003). Kendall 등(2005)은 목과 어깨 주변의 근육들은 호흡에 직접 참여하며 이들의 정상적인 근정렬은 최적의 호흡작용을 가능하게 하는데, 자세변화로 인한 긴장이나 약화는 호흡을 극대화하는데 방해가 된다고 하였으며 Chaitow 등(2014)은 호흡패턴 이상을 일으키는 중요 요소로써 비정상적인 자세와 같은 구조적 부적절함을 언급하였다. 또한 비정상적인 자세로 인한 호흡패턴의 변화는 호흡보조근의 활성화에도 변화를 초래할 수 있다고 하였다(Koh 과 Jung, 2013).

이러한 비정상적인 자세에는 편평등자세가 있다. 편평등자세는 척추가 일직선이며 특히 아래등뼈와 위허리뼈 연결부위(thoracolumbar junction)의 비정상적인 척추 굽음 형태를 보이며 일반적으로 등뼈 뒤굽음 각도가 40° 이하일 경우를 말한다(Neumann, 2002; 강민지, 2024). 등허리부의 뒤굽음은 위쪽 허리뼈(L1-L2)의 펌 제한과 아래 허리뼈(L4-L5)의 펌을 유발시키며 이는 아래 허리뼈에서 담당하는 운동성의 과사용과 더불어 불안정성 및 만성 염증 현상을 일으켜 등의 기능적 및 구조적 변형을 주는 요소가 된다(Lu 과 Chou, 2007; 이진, 2022).

앞선 선행논문에서 자세의 변화가 가슴우리의 확장에 미치는 영향과 관련된 연구들이 많이 보고되고 있다. Szczygiel 등(2015)은 머리위치에 따른 자세변화가 흉곽의 3차원적인 형태와 가슴우리의 확장에 영향을 미친다고 보고하였으며, Taiichi 등(2019)은 앞쪽머리자세와 중립머리자세에서 가슴우리의 확장정도를 비교 한 결과 앞쪽머리자세가 가슴우리의 확장에 영향을 주었다고 보고하였다. 이렇게 자세와 관련된 가슴우리의 확장에 대한 연구는 많았지만 비정상적인 자세 중 하나인 편평등자세를 가진 대상자의 가슴우리의 확장에 대한 연구는 미흡한 실정이다.

따라서 본 연구는 흡기 시 편평등자세를 가진 대상자와 정상자세를 가진 대상자에서 나타나는 가슴우리의 확장과 목 주변근육의 움직임을 비교하도록 하였다.

II. 연구방법

1. 연구대상

본 연구는 일반인 20~30대의 남성 중 자발적 참여를 통해 30명의 대상자를 모집하였다. 모든 대상자의 수직선 거리(plumb line distances; PDs)와 시상지수(Sagittal index)를 측정하여 편평등자세를 가진 대상자 13명과 정상자세를 가진 대상자 17명으로 그룹을 나누었다. 본 연구의 실험 과정과 방법 및 목적에 대하여 대상자들은 충분한 설명을 들은 후 자발적인 동의를 얻어서 실험을 진행하였다.

대상자는 목과 몸통 및 호흡계통에 선천적인 기형이 없으며 동작 수행 시 균형능력에 이상이 없는 자로 하였으며 지난 6개월간 목, 어깨 및 허리 등의 근골격계 장애가 있었던 경우는 제외하였다.(배원식 등 2017).

2. 연구대상자의 구분

모든 대상자의 척추의 만곡을 평가하기 위해 수직선거리와 시상지수를 측정하였다. 측정된 시상지수를 바탕으로 등뼈의 굽음 각도를 계산하였으며 등뼈의 뒤굽음각이 40°미만의 경우 편평등자세그룹으로 분류 하였으며 40° 이상인 경우 정상자세그룹으로 분류하였다(Lau 등 2010; Neumann 등 2002).

3. 측정방법 및 도구

1) 레이저 수평수직계

시상면에서 등뼈의 굽음을 측정하기 위한 기준선이 되는 가상의 수직선을 만들기 위하여 레이저 수평수직계 (laser level, JS yuanfeng industrial Inc. china, 2023)를 사용하였다. 레이저 수평수직계는 측정지점에서 수직으로 3m 떨어진 1m 높이의 편평한 곳에 설치하였으며 레이저모드는 십자모양으로 설정을 하였다.

2) 수직선거리와 시상지수

수직선거리는 가상의 수직선으로부터 척추의 가시돌기까지의 거리를 의미하며 각도를 측정하지 않고 시상면의 정렬을 평가한다. 높은 평가자 내 신뢰도를 보이며 등뼈의 뒤굽음증 및 허리뼈 앞굽음증을 감지하는 데 유의한 상관관계를 보여 준다(Zaina 등, 2012).

시상 지수는 수직선으로부터의 C7거리(C7 PDs)와 수직선으로부터의 L3거리(L3 PDs)의 합이며 시상 지수 95mm의 값은 시상면의 X-ray에서 등뼈의 60° 뒤굽음을 검출하는데 높은 특이성을 나타낸다(Fig 1.)(Negrini 등, 2012).

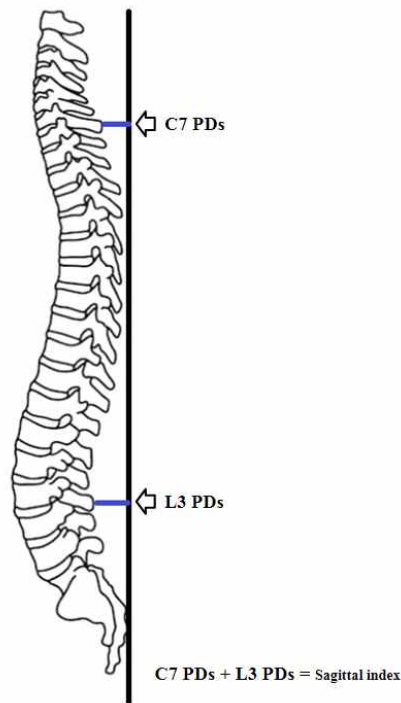


Fig 1. Measurement of Sagittal index.

3) 줄자

가슴우리의 확장 정도를 측정하기 위하여 거드랑이 부위, 칼돌기 부위, 허리 부위 세 부위를 줄자를 이용하여 측정하였다. 대상자가 흡기 동작 시 흉곽에 확장에 따라 줄자가 저항감 없이 자연스럽게 늘어날 수 있도록 하였으며 최대 흡기 도달 시 줄자의 눈금을 눈으로 확인 후 즉시 기록하였다. 측정값은 3회 반복측정 후 평균값을 측정값(cm)으로 기록하였다.

4) 표면근전도 시스템(BS EMG V100, PhysioLab, Korea)

흡기 시 위등세모근과 목빗근의 근전도 자료 수집을 위하여 표면근전도 (BS EMG V100, PhysioLab, Korea, 2021) 2채널을 사용하였고, 부착 부위는 Noraxon에서 제시한 전극 부착 부위를 참고하여 부착하였다. 근전도 신호 수집을 하기위하여 표본 추출율(sampling rate)은 1000Hz로 설정하고, 주파수 대역 필터는 20~450Hz로 설정한다. 근육의 근전도 신호는 제곱 평균 제곱근법(Root Mean Square, RMS) 처리하여 분석한다(Cram 과 Kasman, 1998). 본 연구에서 근활성도의 측정값을 표준화하기 위해 바로 선 자세의 근 수축을 기준수축(reference voluntary contraction, RVC)으로 하여 이를 표준화하는 %RVC 방법을 이용하였다.

4. 실험 절차

1) 척추의 시상면의 정렬 평가

레이저 수평수직계는 측정지점에서 수직으로 3m 떨어진 곳에 설치하였으며 수직선을 선명하게 나타내고 줄자의 눈금을 정확하게 보기 위하여 한쪽 벽면은 하얀색으로 되어있는 공간에서 측정하였다.

대상자는 바닥에 표시된 가로선에 뒤꿈치를 맞춘 후 똑바로 서도록 하였다. 검사자는 환자의 자세를 안정시키기 위해 양쪽 손으로 환자의 마루뼈를 살짝 눌러 고정시켰으며 수직선이 양쪽의 뒤엉덩뼈가시(Posterior Superior Iliac Spine; PSIS) 사이의 중간점에 정렬되도록 하였다. 검사자는 목뼈의 가시돌기를 촉진하고 목등뼈 부위에서 가장 두드러진 척추 위치를 식별하였다. 검사자는 대상자의 7번째 목뼈(7th cervical vertebra; C7)를 정확하게 확인하기 위해 굽힘-뻗 테스트를 수행하였다. 검사자가 대상자의 목뼈를 능동 보조 뻗(active-assisted extension) 하여 위의 척추뼈가 움직이는 동안 정지해 있는 첫 번째 척추뼈를 연필로 식별하고 표시하였으며 이 척추뼈를 C7로 간주하였다(Póvoa et al., 2018). C7을 표시한 후 12번째 등뼈(12th thoracic vertebra; T12) 및 3번째 허리뼈(3rd lumbar vertebra; L3) 가시돌기를 식별하고 표시하였으며 기준선에서 가장 가까운 가시돌기를 등뼈의 기준점으로 표시하였다. 검사자는 수직선과 식별된 기준점 사이의 거리를 측정하였다. 모든 측정값은 mm단위였으며 0 또는 5 단위의 값으로 반올림하였다(Zaina 등, 2012). 모든 측정은 3회 반복측정 후 평균값을 측정값(mm)으로 기록하였다. 이후 등 부위의 가장 두드러진 점에 접하는 수직선과 다른 기준점들과의 거리를 얻기 위해 모든 측정값에서 가장 두드러진 점의 측정값을 뺐다. 이렇게 수정된 C7과 L3의 측정값을 더하여 시상지수를 구하였다(Negrini 등, 2012).

2) 가슴우리 확장

가슴우리의 확장을 비교하기 위하여 겨드랑이 부위, 칼돌기부위, 허리 부위를 선 자세에서 측정하였다. 겨드랑이 부위는 양팔을 벌리고 다시 모았을 때 겨드랑이의 앞쪽부위 주름이 발생하는 양쪽 부위를 줄자가 수평이 되도록 놓고 몸통에 붙여서 측정하였으며 칼돌기 부위는 칼돌기 바로 위의 부분을 기준으로 줄자를 수평으로 지나도록 하여 측정하였다. 허리 부위는 양쪽 겨드랑이 정중선이 제 12번 갈비뼈와 만나는 지점에서 측정하였다(Shim 등 2002). 세 측정부위에서 최대 흡기 시와 안정 시 상태에서 각각의 측정을 3회 반복측정 후 평균값을 측정값(cm)으로 기록하였다. 모든 대상자는 흡기동작 시 최대흡기의 지점에서 오른쪽 주먹을 살짝 쥐도록 사전에 교육을 받았으며 1분간의 사전연습과 충분한 휴식을 취한 후 실험을 진행하였다

3) 근활성도 측정

본 실험에서 안정시 상태와 최대흡기시의 목, 어깨 근활성도 측정을 위해 호흡보조근인 위등세모근, 목빗근의 근육을 선정하여 측정하였다.

전극부착은 선행연구를 참조하여 부착하였으며, 자세한 부착부위는 다음과 같다. 목빗근은 유양돌기(mastoid process)와 복장패임(sternal notch)의 중간에 부착하고 위등세모근은 일곱 번째 목뼈와 봉우리돌기 사이 중간에 부착하였다(Cram 과 Kasman, 1998). 대상자의 근육에 전극을 부착 후 안정시 상태와 최대 흡기를 3회 반복 시 측정한 근전도 자료를 수집하여 근활성도의 변화량을 비교하였다. 안정상태에서 최대 흡기를 하는 동안 수집한 근전도 자료를 안정상태에서 흡기 후 1초의 시작구간과 최대흡기가 되기 전 1초의 끝구간으로 나누어 근활성도의 변화량을 분석하였다.

근전도 값의 정량화를 위하여 자발적 기준 수축을 사용하였다. 자발적 기준 수축의 측정 자세는 대상자가 서 있는 자세에서 양팔을 바깥회전하고 팔꿈치 관절은 완전히 펴지도록 하였으며, 어깨뼈의 연장선과 팔굽관절이 곧게 유지되도록 한 후, 손등이 위를 향하게 하여 양 손에 1kg 아령을 들고 15초 동안 유지하는 동안 위등세모근과 목빗근에서 근전도 신호를 각각 3회 반복 측정하였다(Hansson 등, 2000). 3회 반복하여 구한 값에서 각각 중간 5초 동안의 평균값으로 자발적 기준 수축을 구하였다.

5. 자료 분석

시상지수, 가슴우리확장, 목 주변 근활성도변수들에 대해 Kolmogrov-Smirnov test를 이용하여 정규성검정을 하였고 변수들은 정규성을 만족하였다($p>0.05$). 흡기 시 편평등의 정도에 따른 가슴우리의 확장과 목 주변 근활성도의 변화를 알아보기 위하여 Pearson의 상관관계 분석을 사용하였으며 정상자세그룹과 편평등자세그룹 간에 안정 시 흡기시와 최대흡기시의 가슴우리 확장 및 흡기 시작구간과 끝구간의 목주변 근활성도를 비교하기 위하여 독립 T 검정을 사용하였다. 통계 프로그램은 SPSS 25.0(IBM SPSS Inc. USA)을 사용하고, 유의수준(α)은 0.05 로 설정하였다.

III. 결 과

1. 연구대상자의 일반적인 특성

본 연구의 대상자는 연구목적과 설문지의 내용을 이해하고 연구 참여에 동의한 편평등자세를 가진 대상자 13명과 정상자세를 가진 대상자 17명을 대상으로 연구를 진행하였다. 편평등자세그룹의 평균연령은 29.4 ± 4.66 세로 나타났으며 평균 신장은 173.69 ± 4.95 cm이며 평균 체중은 75.08 ± 4.49 kg이었으며 평균 등뼈각도는 $28.66\pm 7.34^\circ$ 였다. 정상자세그룹의 평균연령은 29.71 ± 3.86 세로 나타났으며 평균 신장은 173.29 ± 4.99 cm이며 평균 체중은 71.94 ± 6.95 kg이었으며 평균 등뼈각도는 $50.52\pm 6.31^\circ$ 였다. 연구대상자의 일반적 특성인 나이, 키, 몸무게, 등뼈각도에 대한 동질성 검정을 실시하였다<Table 1>. 그 결과 나이, 키, 몸무게에서는 그룹 간에 통계학적으로 유의한 차이가 없었으며($p>0.05$) 등뼈각도에 대해서는 통계적으로 유의한 차이가 있었다($p<0.05$).

Table 1. General characteristics of subjects (N=30)

	Flat back group(n=13)	Control group(n=17)	t	p
Age (year)	29.4±4.66	29.71±3.86	-0.157	0.877
Height (cm)	173.69±4.95	173.29±4.99	0.217	0.830
Weight (kg)	75.08±4.49	71.94±6.95	1.413	0.169
thoracic curvature(degree)	28.66±7.34	50.52±6.31	-8.757	0.000**

^aM±SD, ** $p<.01$

2. 시상지수와 흡기 시 가슴우리 확장의 상관관계

시상지수와 흡기 시 가슴우리 확장의 상관관계를 보기 위하여 Pearson의 상관관계수를 측정하였다<Table 2>. 그 결과 시상지수와 칼돌기부위의 가슴우리 확장은 통계적으로 유의한 양의 상관관계를 나타내었으며($r= .558$, $p<0.05$). 시상지수와 겨드랑이부위 및 허리부위의 가슴우리 확장은 통계적으로 유의한 차이는 없었다($p>0.05$).

Table 2. The correlation between Sagittal index and chest expansion (N=30)

		Axilla (cm)	Sternum (cm)	Abdomen (cm)
Sagittal index	Pearson correlation	0.165	0.558**	-0.183
	P-value	0.383	0.001	0.334

^aM±SD, ** $p < .01$

3. 흡기 시 편평등자세그룹과 정상자세그룹 간의 가슴우리둘레 비교

편평등자세그룹과 정상자세그룹 간에 안정시와 최대흡기시의 가슴우리 둘레를 비교하기 위하여 독립 T 검정을 실시하였다<Table 3>. 그 결과 안정시 칼둘기 둘레에서 편평등자세그룹과 정상자세그룹간의 유의한 차이가 있었다($p < .05$). 나머지 모든 둘레에서는 두 그룹 간의 차이는 없었다($p > .05$). 그리고 편평등자세그룹과 정상자세그룹 간에 둘레 변화량에서도 칼둘기의 둘레변화량에서 그룹간의 유의한 차이가 있었다($p < .05$). 겨드랑이부위와 복부부위의 변화량에서는 두 그룹간의 차이는 없었다($p > .05$).

Table 3. Comparison of chest circumference between Flat back group and Control group (N=30)

		Flat back group(n=13)	Control group(n=17)	t	p
resting circumference (cm)	Axilla	100.26±4.97	96.55±5.21	1.969	0.059
	Sternum	88.03±6.68	82.64±4.96	2.539	0.017*
	Abdomen	84.15±7.16	79.61±7.52	1.67	0.106
maximal inspiration circumference (cm)	Axilla	102.53±5.18	99.35±4.91	1.719	0.097
	Sternum	90.38±6.18	88.79±5.16	0.768	0.449
	Abdomen	87.15±7.68	81.58±7.58	1.941	0.083
circumference variation (cm)	Axilla	2.269±0.992	2.794±1.016	-1.416	0.168
	Sternum	2.346±0.851	6.147±2.638	-4.982	0.000**
	Abdomen	3.000±2.791	1.971±1.218	1.365	0.365

^aM±SD, * $p < .05$, ** $p < .01$,

4. 시상지수와 흡기 시 목 주변 근활성도의 상관관계

시상지수와 흡기 시 목 주변 근활성도의 상관관계를 보기 위하여 Pearson의 상관관계수를 측정하였다<Table 4>. 그 결과 시상지수와 흡기 시 시작구간의 위등세모근의 근활성도에서 통계적으로 유의한 음의 상관관계를 나타내었으며($r = -.368$, $p < .05$) 흡기 시 끝구간의 위등세모근의 근활성도와 흡기 시 시작구간 및 끝구간의 목빗근의 근활성도에서는 통계적으로 유의한 차이는 없었다($p > .05$).

Table 4. The correlation between Sagittal index and neck, shoulder Muscle active (unit : %RVC) (N=30)

		Upper trapezius		SCM	
		start point	end point	start point	end point
Sagittal index	Pearson correlation	-0.368*	-0.263	-0.036	0.169
	P-value	0.045	0.161	0.85	0.371

^aM±SD, **p*<.05; SCM = sternocleidomastoid

5. 흡기 시 편평등자세그룹과 정상자세그룹 간의 목 주변 근활성도의 비교

편평등자세그룹과 정상자세그룹 간에 흡기 시 목주변 근활성도를 비교하기 위하여 독립 T 검정을 실시하였다 <Table 5>. 그 결과 흡기 시작 구간의 위등세모근의 근활성도에서 편평등자세그룹과 정상자세그룹간의 유의한 차이가 있었다(*p*<.05). 나머지 구간의 근활성도에서는 두 그룹 간의 차이는 없었다(*p*>.05).

Table 5. Comparison of neck, shoulder Muscle active between Flat back group and Control group (unit : %RVC) (N=30)

		Flat back group(n=13)	Control group(n=17)	t	<i>p</i>
Upper trapezius	start point	163.33±107.2	101.87±36.72	2.21	0.035*
	end point	185.29±220.89	152.14±119.06	0.528	0.602
SCM	start point	236.72±153.57	281.65±158.48	-0.78	0.442
	end point	503.99±365.57	703.54±403.66	-1.397	0.174

^aM±SD, **p*<.05; SCM = sternocleidomastoid

IV. 논 의

편평등 증후군은 대부분 좋지 않은 좌식 자세로 인하여 아래쪽 등뼈부위(lower thoracic spot)의 뒤굽음 현상이 발생하고 중간쪽 등뼈부위(middle thoracic spot)에서는 정상적인 뒤굽음을 유지하지 못하는 보상현상으로 인해 전만의 형태를 보이는 비정상적인 자세이다 (Daniel 과 Eugene, 2007). 이러한 비정상적인 자세는 가슴우리의 확장을 물리적으로 제한시키는 원인이 될 수 있다고 하였다(Takahashi 등, 2007).

따라서 본 연구는 흡기 시 편평등자세를 가진 대상자와 정상자세를 가진 대상자에서 나타나는 가슴우리의 확장과 목 주변근육의 움직임을 비교하도록 하였다.

본 연구에서는 등뼈의 굽음 지표인 시상지수와 가슴우리의 칼돌기부위 확장에서 통계적으로 유의한 음의 상관관계가 나타났다. 이는 등뼈가 편평한 자세일수록 가슴우리의 확장이 감소하는 것으로 볼 수 있다. Kendall 등 (2005)은 아래 등뼈의 뒤굽음 증가는 가슴우리 앞쪽 부위의 공간을 좁게 만들며 결과적으로 가슴우리 아래에 위치한 가로막의 운동성에 영향을 미칠 수 있게 된다고 하였다. 그리고 편평등의 자세성 기능 부전은 갈비뼈 사이의 갈비사이근과 아래에 위치한 복근층에 단축 현상을 이끌고 가로막의 상승-하강 움직임에 결핍을 유발하게

된다고 하였다(Adams 과 O'Brien, 2002).

본 연구는 안정 시 상태의 칼돌기 부위의 가슴둘레에서 편평등자세 그룹과 정상자세그룹 간에서 유의한 차이가 나타났다. 편평등자세그룹에서 안정 시 상태의 칼돌기부위의 가슴둘레가 정상자세그룹에 비해 더 큰 수치를 보였다. Jean(2012)은 편평등자세의 경우 정상만큼 보다 등뼈부위의 앞굽음이 더욱 증가된 모습을 보인다고 하였다. 그리고 Kendall 등(2005)은 등허리 연접부의 앞굽음 증가는 앞쪽 갈비뼈의 팽창을 일으키게 되고 뒤쪽 갈비뼈 사이 간격을 감소시킨다고 하였으며 Lee 등(2010)은 자세에 따라 흉곽의 모양과 움직임에 변화가 발생한다고 하였다. 이는 편평등자세의 경우 정상자세에 비해 안정 시 상태에서 이미 가슴우리의 중간아래쪽 부위가 앞쪽 및 가쪽으로 확장되어 있는 상태라고 볼 수 있다. 즉 증가된 등뼈부위의 앞굽음이 편평등그룹의 안정 시 상태의 가슴우리의 구조적인 부분에 영향을 주었을 것으로 볼 수 있다. 또한 본 연구에서는 흡기시 칼돌기 부위의 둘레 변화량에서 편평등자세그룹과 정상자세그룹 간에서 유의한 차이가 나타났다. 이러한 결과는 편평등자세그룹에서 이미 앞쪽방향 및 가쪽방향으로 확장되어진 가슴우리의 구조적인 변화가 흡기 시 가슴우리의 확장의 변화량에도 영향을 미친 것으로 생각 할 수 있다.

본연구는 등뼈의 굽음 지표인 시상지수와 흡기 시 시작구간의 위등세모근의 근활성도에서 유의한 음의 상관관계가 나타났으며 편평등자세그룹과 정상자세그룹간의 근활성도 비교에서도 시작구간의 위등세모근의 근활성도에서 통계적으로 유의한 차이를 보였다. 이는 등뼈가 편평한 자세일수록 흡기의 시작구간에서 위등세모근의 활성도가 높게 나타나는 것을 말한다. 호흡에서 가장 중요한 주동근은 가로막이다(Macklem 등, 1978). 호흡 주동근인 가로막의 기능에 문제가 발생하면, 가로막의 이동과 움직임이 감소되면서 호흡하는 동안 보조근을 이용하여 호흡을 하게 된다. 이러한 호흡기능 이상의 주요 원인으로는 가슴우리 확장의 제한이 있다(Annoni 등, 1990). 호흡기능 이상에서 나타나는 일반적인 호흡패턴에는 호흡보조근을 이용하는 위쪽가슴호흡이 있다(Perri 과 Halford, 2004). 특히 호흡보조근 중 위등세모근은 흡기 시 가슴우리를 위쪽방향으로 끌어올리는 역할을 하여 자세 기능으로 목적을 수행하는 대신 잘못된 호흡 패턴을 발생시키는데 역할을 한다(Bradley 과 Esformes, 2014). 이러한 내용을 바탕으로 생각해보자면 편평등자세가 가슴우리의 확장과 가로막 움직임의 감소에 영향을 주었으며 이는 위쪽가슴호흡이라는 잘못된 호흡패턴을 발생시켜 흡기의 시작 시 위등세모근의 근활성도의 증가에 영향을 미친 것으로 볼 수 있다.

본 연구에서는 몇 가지 아쉬운 점이 있다. 첫째 대상자를 20~30대의 남성으로만 모집하였기 때문에 모든 일반인들에게 일반화하기 어려울 것으로 생각된다. 둘째 등뼈의 굽음과 가슴우리의 확장에 직접적으로 영향을 미치는 등허리뼈 세움근의 긴장도에 대한 측정이 이루어지지 않아 가슴우리의 움직임에 대해 근육적인 해석은 부족한 것으로 생각된다. 따라서 향후 연구에는 모든 성별과 다양한 연령대로 대상자를 확대하여 연구를 해야 할 것이며 측정도구에 근긴장도 측정장비를 추가한 연구를 통하여 가슴우리 확장의 변화에 대한 명확한 기전을 대해 알 수 있을 것으로 사료된다.

V. 결 론

본 연구는 편평등자세가 흡기 시 가슴우리의 확장과 목 주변 근육의 활성도에 어떠한 영향을 주는지 알아보기 위하여 실시하였다. 그 결과 편평등자세가 심할수록 정상자세에 비해 흡기 시 가슴우리의 칼돌기 부위에서의 확장이 감소하며 동시에 흡기의 시작구간에서 위등세모근의 근활성도가 증가하는 것을 증명하였다. 더 나아가 본 연구결과가 편평등자세의 치료적 접근에 대한 근거가 되는 임상적 기초자료로 활용될 것으로 생각된다.

참고문헌

- 김지영. 플랭크시 척추세움근과 허리네모근에 부착된 키네시오 테이프가 복부근육 활성화에 미치는 영향. 대한물리치료과학회지. 2023;30(2):82-89.
- 강민지, 박근태, 한진태. 전방머리자세 대상자의 머리-척추각과 목 운동범위, 근력, 목빗근 두께와의 상관관계 분석. 대한물리치료과학회지. 2024;31(1):88-97.
- 배원식, 이진철, 박승욱. 전방머리자세와 중립자세에 대한 인위적 자세변화가 호흡에 미치는 영향. 대한통합의학회지 2017;5(1):67-74.
- 이진, 김상우, 이병희. 청소년의 집중력이 척추건강에 미치는 영향: 인지강도에 의해 조절된 스마트폰 과몰입의 매개효과. 대한물리치료과학회지. 2022;29(3):29-47.
- Adams JR, O'Brien CJ. Unknown primary squamous cell carcinoma of the head neck: A review of diagnosis, treatment and outcomes. *Asian J Surg* 2002;25(2):188-193.
- Annoni JM, Ackermann D, Kesselring J. Respiratory function in chronic hemiplegia. *Int Disabil Stud* 1990;12(2):78-80.
- Bernhardt M, Bridwell KH. Segmental analysis of the sagittal plane alignment of the normal thoracic and lumbar spines and thoracolumbar junction. *Spine* 1989;14:717-721.
- Bradley H, Esformes DJ. Breathing pattern disorders and functional movement. *Int J Sports Phys Ther* 2014;9(1):28-39.
- Chaitow L, Bradley D, Gilbert C. Multidisciplinary approaches to breathing pattern disorders. 2nd ed. Edinburgh: Churchill Livingstone;2014.83-110.
- Cram JR, Kasman GS. Introduction to Surface Electromyography. Gaithersburg: Aspen Publishers In;1998.
- Daniel WV, Eugene WB. The influence of an in-home based therapeutic exercise program on thoracic kyphosis angle. *J Back Musculoskelet Rehabil* 2007;20(4):155-165.
- Drake R, Vogl AW, Mitchell AW. "Thorax: Thorax," in Gray's Anatomy for Students. 3rd ed. New York: Churchill Livingstone;2014.p.162-163.
- Hansson GA, Nordander C, Asterland P, et al. Sensitivity of trapezius electromyography to differences between work tasks-influence of gap definition and normalisation methods. *Journal Of Electromyography And Kinesiology* 2000;10(2):103-115.
- Jean CM. Kyphosis physiotherapy from childhood to old age. *J Phys Thera* 2012;2:41-66.
- Kamaz M, Kiresi D, Oguz H, et al. CT measurement of trunk muscle areas in patients with chronic low back pain. *Diagn Interv Radiol* 2007;13(3):144-148.
- Kendall FP, McCreary EK, Provance P. Muscles testing and function with posture and pain. 5th ed. Baltimore: Williams and Wilkins;2005.51-55, 70-75, 91-94, 111-113, 132-140, 142-145, 170-191.
- Koh EK, Jung DY. Effect of head posture and breathing pattern on muscle activities of sternocleidomastoid and scalene during inspiratory respiration. *Korean Journal of Sport Biomechanics* 2013;23(3):279-284.
- Lau K, Cheung K, Chan K. Relationships between sagittal postures of thoracic and cervical spine, presence of neck pain, neck pain severity and disability. *Man Ther* 2010;15(5):457-462.
- Lee LJ, Chang AT, Coppieters MW. Changes in sitting posture induce multiplanar changes in chest wall shape and motion with breathing. *Respir Physiol Neurobiol* 2010;170(3):236-245.

- Legrand A, Schneider E, Gevenois PA, et al. Respiratory effects of the scalene and sternomastoid muscles in humans. *J Appl Physiol* 2003;94(4):1467-1472.
- Lu DC, Chou D. Flatback syndrome. *Neurosurg Clin N Am* 2007;18(2):289-294.
- Macklem PT, Gross D, Grassino GA, et al. Partitioning of inspiratory pressure swings between diaphragm and intercostal/accessory muscles. *J Appl Physiol* 1978;44(2):200-208.
- Magee DJ. *Orthopedic Physical Assessment*. 6th edition. Toronto: Elsevier;2014
- Negrini S, Donzelli S, Zaina F, et al. Complete validation of plumbline distances as a screening tool for sagittal plane deformities. *Scoliosis* 2012;7(Suppl 1):O16.
- Neumann DA. *Kinesiology of the musculoskeletal system foundation for physical rehabilitation*. St Louis: Mosby;2002.45-50, 77-79, 158-160.
- Nozoe M, Mase K, Takashima S, et al. Measurements of chest wall volume variation during tidal breathing in the supine and lateral positions in healthy subjects. *Respir Physiol Neurobiol* 2014;193:38-42.
- Perri MA, Halford E. Pain and faulty breathing: a pilot study. *J Bodyw Mov Ther* 2004;8(4):297-306.
- Pires MG, Di Francesco RC, Grumach AS, et al. Evaluation of inspiratory pressure in children with enlarged tonsils and adenoids. *Braz J Otorhinolaryngol* 2005;71(5):598-601.
- Póvoa LC, Ferreira APA, Zanier JFC, et al. Accuracy of Motion Palpation Flexion-Extension Test in Identifying the Seventh Cervical Spinal Process. *J Chiropr Med* 2018;17(1):22-29.
- Shim JH, Oh DW, Lee GW. The effects of thoracic flexibility exercise on vital capacity and chest expansion in patients with idiopathic scoliosis. *Phys Ther Korea* 2002;9(2):145-56.
- Szczygieł E, Węglarz K, Piotrowski K, et al. Biomechanical influences on head posture and the respiratory movements of the chest. *Acta Bioeng Biomech* 2015;17(2):143-148.
- Taiichi K, Fujiyasu K, Shogo H, et al. Effect of forward head posture on thoracic shape and respiratory function. *J Phys Ther Sci* 2019;31(1):63-68.
- Takahashi S, Suzuki N, Asazuma T, et al. Factors of thoracic cage deformity that effect pulmonary function in adolescent idiopathic thoracic scoliosis. *Spine* 2007;32(1):106-112.
- Vellody VP, Nassery M, Druz WS, et al. Effects of body position change on thoracoabdominal motion. *J Appl Physiol* 1978;45(4):581-589.
- Verschakelen JA, Demedts MG. Normal thoracoabdominal motions. Influence of sex, age, posture, and breath size. *Am J Respir Crit Care Med* 1995;151(2):399-405.
- Zaina F, Donzelli S, Lusini M, et al. How to measure kyphosis in everyday clinical practice: a reliability study on different methods. *Res Spinal Deformities* 2012;8(176):264-267.
-