



좁은 QRS 빈맥의 진단

차의과학대학교 분당차병원 심장내과

양필성

Diagnosis of Narrow QRS Tachycardia

Pil-Sung Yang

Division of Cardiology, Department of Internal Medicine, CHA Bundang Medical Center, CHA University, Seongnam, Korea

Narrow QRS tachycardia is a common clinical condition characterized by a heart rate exceeding 100 beats per minute and a QRS complex duration of less than 120 ms. This article provides an overview of the diagnostic approach to narrow QRS tachycardia, focusing on the differentiation between various supraventricular tachycardias, such as atrioventricular nodal reentrant tachycardia (AVNRT), atrioventricular reentrant tachycardia (AVRT), atrial tachycardia (AT), and sinus tachycardia. The discussion includes an analysis of the presenting symptoms, electrocardiographic (ECG) findings, and the use of vagal maneuvers and pharmacological agents in diagnosis. (Korean J Med 2024;99:206-209)

Keywords: Narrow QRS tachycardia; Tachycardia, supraventricular; Electrocardiography

서 론

좁은 QRS 빈맥은 QRS 복합체 너비가 120 ms 이하인 분당 100회 이상의 빈맥을 말한다. 히스-푸르킨예(His-Purkinje) 시스템을 통해서 심실이 빠르게 활성화될 때 좁은 QRS 복합체를 보일 수 있으므로 좁은 QRS 빈맥은 대부분 그 이전에 심방 또는 히스를 포함하게 된다. 감별해야 할 부정맥으로는 동빈맥(sinus tachycardia)을 포함하여 방실결절회귀빈맥(atrioventricular nodal reentrant tachycardia, AVNRT), 우회로(bypass tract)를 이용한 방실회귀빈맥(atrioventricular reentrant tachycardia, AVRT), 심방빈맥(atrial tachycardia, AT), 심방조동(atrial flutter) 그리고 심방세동(atrial fibrillation, AF) 등이 있다(Table 1). 드물기는 하지만 심실빈맥(ventricular tachycardia)도 상부 심실 중격의 히스-푸르킨예 시스템 주위에서 발생하는 경우 상대적으로 좁은 QRS 복합체(110-140 ms)를 보이게 되므로 감별 진단이 필요하다[1]. 본 논문에서는 좁은 QRS 빈맥의 진단

oventricular nodal reentrant tachycardia, AVNRT), 우회로(bypass tract)를 이용한 방실회귀빈맥(atrioventricular reentrant tachycardia, AVRT), 심방빈맥(atrial tachycardia, AT), 심방조동(atrial flutter) 그리고 심방세동(atrial fibrillation, AF) 등이 있다(Table 1). 드물기는 하지만 심실빈맥(ventricular tachycardia)도 상부 심실 중격의 히스-푸르킨예 시스템 주위에서 발생하는 경우 상대적으로 좁은 QRS 복합체(110-140 ms)를 보이게 되므로 감별 진단이 필요하다[1]. 본 논문에서는 좁은 QRS 빈맥의 진단

Received: 2024. 7. 22

Accepted: 2024. 7. 30

Correspondence to Pil-Sung Yang, M.D.

Division of Cardiology, Department of Internal Medicine, CHA Bundang Medical Center, CHA University, 59 Yatap-ro, Bundang-gu, Seongnam 13496, Korea

Tel: +82-31-780-4969, Fax: +82-31-780-5857, E-mail: psyang01@cha.ac.kr

Copyright © 2024 The Korean Association of Internal Medicine

This is an Open Access article distributed under the terms of the Creative Commons Attribution Non-Commercial License (<http://creativecommons.org/licenses/by-nc/3.0/>) which permits unrestricted noncommercial use, distribution, and reproduction in any medium, provided the original work is properly cited.

Table 1. Narrow QRS tachycardias

Regular tachycardia
Physiological sinus tachycardia
Inappropriate sinus tachycardia
Sinus nodal reentrant tachycardia
AVNRT
JET
Orthodromic AVRT
Focal AT
Atrial flutter with fixed AV conduction
Idiopathic VT (especially high septal VT)
Irregular tachycardia
Atrial fibrillation
Focal AT or atrial flutter with varying AV block
Multifocal AT

AVNRT, atrioventricular nodal reentrant tachycardia; JET, junctional ectopic tachycardia; AVRT, atrioventricular reentrant tachycardia; AT, atrial tachycardia; AV, atrioventricular; VT, ventricular tachycardia.

접근법에 대하여 논의하고 감별 진단 과정을 이해하는 데 도움을 주고자 한다.

본 론

증상 및 진찰 소견

좁은 QRS 빈맥의 증상 양상은 일반적으로 두근거림, 가벼운 두통, 가슴 불편감 등이 나타날 수 있고 심할 경우 호흡 곤란 및 실신이 발생할 수 있다[2]. 빈맥의 맥박수가 높을수록 증상이 명확하고 급격하게 나타날 수 있다[3].

빈맥의 시작 및 종결 양상, 호소하는 증상, 빈도 및 부정맥을 유발하는 상황에 대한 정보들은 정확한 감별 진단을 위한 주요한 단서가 된다[4]. 예를 들어 증상이 갑작스럽게 나타날 경우에는 AVNRT나 AVRT일 가능성이 더 높다. 증상의 지속 시간도 부정맥의 종류를 감별하는 데 도움이 되는데 AVNRT나 AVRT와 같은 회귀성 빈맥은 AT보다 오래 지속되는 경향이 있다[5]. 심장 박동이 목 부분까지 느껴지고 가슴이 크게 들쭉거린다고 표현하는 경우 AVNRT일 수 있다[6,7]. AVNRT는 심방과 심실이 동시에 수축하게 되어 삼첨판이 닫힌 상태에서 우심방 수축이 일어나고 이 압력이 경

정맥으로 전달되기 때문이다. 환자가 미주신경 흥분수기(vagal maneuver)를 스스로 터득하여 아랫배에 힘을 주거나 쪼그려 앉는 등의 행동으로 빈맥이 종결된다면 발작성 상심실성 빈맥(AVNRT 또는 AVRT)일 가능성이 높다[8].

빈혈, 갑상선기능항진증 등 생리적 요구에 의한 동빈맥의 감별 및 전해질 이상을 확인하기 위하여 전혈구 검사, 신장 기능, 전해질, 갑상선기능 검사 등의 혈액 검사 시행도 필요하다.

동리듬 시의 12유도 심전도

빈맥 동안 기록된 심전도뿐만 아니라 동리듬 시의 12유도 심전도가 좁은 QRS 빈맥 진단의 단서를 제공할 수 있다. 동리듬 시의 12유도 심전도에서 텔타파로 관찰되는 조기 흥분(pre-excitation) 소견이 있다면 일반적으로 AVRT를 시사한다. 물론 조기 흥분 소견이 없다고 해서 AVRT를 배제할 수는 없는데 이는 역행성으로만 전도되는 숨은 부전도로나 동리듬에서는 잠복하는 비전형적 전도로(마하임 섬유)가 있기 때문이다.

빈맥 사건 중에 기록된 심전도

좁은 QRS 빈맥이 기록된 심전도를 통해 감별 진단을 하기 위해서는 우선 RR 간격의 규칙성을 평가해야 한다(Fig. 1). 불규칙한 빈맥은 AF, 가변적 방실전도를 지니는 국소성 AT 혹은 다소성 AT 중 하나이다. 다음으로는 P파 존재 여부를 확인한다. P파가 관찰되지 않을 시에는 전형적인 AVNRT 혹은 P파가 확인되지 않은 다른 기전의 빈맥일 수 있다. P파가 확인된다면 심방 박동수가 심실 박동수보다 큰지 확인한다. 심방 박동수가 심실 박동수보다 크다면 심방조동 혹은 AT 중 하나이다.

빈맥이 규칙성을 갖고 P파가 관찰되며 심방 박동수와 심실 박동수가 같다면 RP 간격에 따라 감별 진단을 진행한다(Fig. 1). 좁은 QRS 빈맥을 P-QRS 관계에 따라 짧은 RP 간격 빈맥 혹은 긴 RP 간격 빈맥으로 분류할 수 있다. 짧은 RP 간격 빈맥은 RP 간격이 빈맥 RR 간격의 절반보다 짧은 반면 긴 RP 간격 빈맥은 그 반대인 경우를 말한다. 긴 RP 간격 빈맥인 경우 AT, 느린 전도 속도 특성을 지닌 부전도를 통한 AVRT 그리고 비전형적 AVNRT를 의심할 수 있다. 이 중 AT가 가장 빈도가 높다. 짧은 RP 간격 빈맥이라면 전형적 AVNRT,

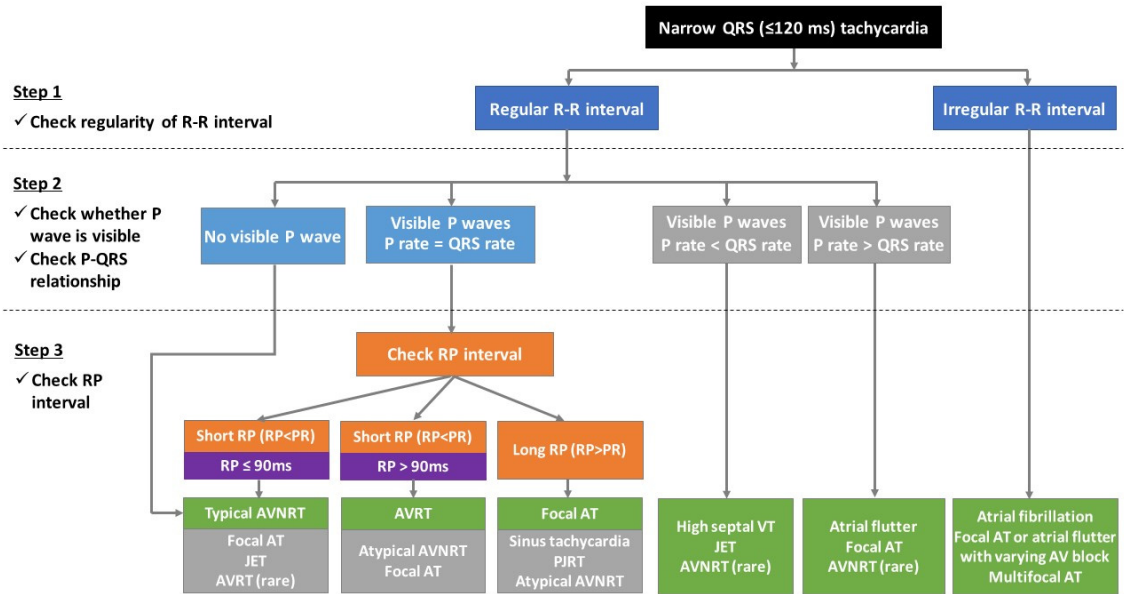


Figure 1. ECG differential diagnosis of narrow QRS tachycardia. AVNRT, atrioventricular nodal reentrant tachycardia; AVRT, atrioventricular reentrant tachycardia; AT, atrial tachycardia; VT, ventricular tachycardia; JET, junctional ectopic tachycardia; PJRT, permanent junctional reciprocating tachycardia; AV, atrioventricular; ECG, electrocardiogram.

AVRT 등을 의심할 수 있는데 RP 간격이 90 ms 미만인 경우에는 전형적 AVNRT일 가능성이 높고 90 ms 이상인 경우에는 AVRT 또는 비전형적 AVNRT일 가능성이 있다[9].

좁은 QRS 빈맥의 P파가 동리듬에서의 P파와 유사하면 이는 생리적 혹은 부적절한 동빈맥 또는 동결절 주위에서 발생한 국소성 AT를 시사한다. 좁은 QRS 빈맥의 P파가 동리듬의 P파와 모양이 다르면서 PR 간격이 동리듬일 때보다 같거나 조금 긴 경우는 국소성 AT에서 전형적으로 관찰된다.

만약 좁은 QRS 빈맥 중에 발실 차단 또는 헤리가 관찰된다면 심방과 심실 모두 회귀 기전에 참여하는 AVRT는 진단에서 배제할 수 있다.

미주신경 흥분수기와 아데노신 정주를 이용한 감별

좁은 QRS 빈맥 증 발살바법이나 경동맥동 마사지와 같은 미주신경 흥분수기를 시행하거나 아데노신 정주를 하였을 때 빈맥의 반응을 관찰하면 감별 진단에 도움이 될 수 있다. 미주신경 흥분수기 및 아데노신 정주는 방실결절을 억제하기 때문에 이론적으로 AVNRT나 AVRT의 경우 빈맥이 멈추게 된다. 하지만 방실결절 상부에서 발생하는 AT, 심방조동

혹은 AF에서는 방실전도만 느리게 할 뿐 빈맥을 멈추게 하지는 않는다. 하지만 방아쇠 기전에 의해 발생하는 국소성 AT의 경우 최대 80%에서 아데노신 정주에 의해 빈맥이 중단될 수 있기 때문에 아데노신 정주에 의한 빈맥이 중단되었다고 해서 AT를 배제할 수는 없다.

전기생리학 검사

좁은 QRS 빈맥의 확진을 위해 침습적 검사인 심장 전기생리학 검사를 시행할 수 있다[10]. 전기생리학 검사는 좁은 QRS 빈맥을 진단하는 데 가장 정확한 정보를 제공하며 이를 통해 이루어진 감별 진단을 통해 필요시 전극도자절제술을 시행하여 빈맥성 부정맥을 치료하게 된다.

결론 및 요약

좁은 QRS 빈맥은 여러 빈맥성 부정맥이 포함된 질병군으로 임상적으로 흔하게 관찰된다. 자세한 진찰과 심전도로 감별 진단을 위한 중요한 정보들을 얻을 수 있으며 좁은 QRS 빈맥의 심전도를 판독할 때는 RR 간격의 규칙성과 P파의 유

무, RP 간격의 확인이 중요하다. 동리듬 시의 12유도 심전도에서 조기 흥분(pre-excitation) 소견 유무를 확인하는 것이 필요하다. 최종 확진은 심장 전기생리학 검사로 가능하며 정확한 진단이 이루어진다면 전극도자절제술을 통한 완치가 가능하다.

중심 단어: 좁은 QRS 빈맥; 상심실성 빈맥; 심전도

CONFLICTS OF INTEREST

No potential conflict of interest relevant to this article was reported.

FUNDING

None.

AUTHOR CONTRIBUTIONS

Pil-Sung Yang designed, wrote and reviewed the manuscript.

ACKNOWLEDGEMENTS

None.

REFERENCES

1. Michowitz Y, Tovia-Brodie O, Heusler I, et al. Differentiating the QRS morphology of posterior fascicular ventricular tachycardia from right bundle branch block and left anterior hemiblock aberrancy. *Circ Arrhythm Electrophysiol* 2017;10:e005074.
2. Zimetbaum P, Josephson ME. Evaluation of patients with palpitations. *N Engl J Med* 1998;338:1369-1373.
3. Page RL, Wilkinson WE, Clair WK, McCarthy EA, Pritchett EL. Asymptomatic arrhythmias in patients with symptomatic paroxysmal atrial fibrillation and paroxysmal supraventricular tachycardia. *Circulation* 1994;89:224-227.
4. Katritsis DG, Boriani G, Cosio FG, et al. European Heart Rhythm Association (EHRA) consensus document on the management of supraventricular arrhythmias, endorsed by Heart Rhythm Society (HRS), Asia-Pacific Heart Rhythm Society (APHRs), and Sociedad Latinoamericana de Estimulación Cardíaca y Electrofisiología (SOLAECE). *Eur Heart J* 2018;39:1442-1445.
5. Thavendiranathan P, Bagai A, Khoo C, Dorian P, Choudhry NK. Does this patient with palpitations have a cardiac arrhythmia? *JAMA* 2009;302:2135-2143.
6. González-Torrecilla E, Almendral J, Arenal A, et al. Combined evaluation of bedside clinical variables and the electrocardiogram for the differential diagnosis of paroxysmal atrioventricular reciprocating tachycardias in patients without pre-excitation. *J Am Coll Cardiol* 2009;53:2353-2358.
7. Gürsoy S, Steurer G, Brugada J, Andries E, Brugada P. Brief report: the hemodynamic mechanism of pounding in the neck in atrioventricular nodal reentrant tachycardia. *N Engl J Med* 1992;327:772-774.
8. Appelboam A, Reuben A, Mann C, et al. Postural modification to the standard Valsalva manoeuvre for emergency treatment of supraventricular tachycardias (REVERT): a randomised controlled trial. *Lancet* 2015;386:1747-1753.
9. Letsas KP, Weber R, Siklody CH, et al. Electrocardiographic differentiation of common type atrioventricular nodal reentrant tachycardia from atrioventricular reciprocating tachycardia via a concealed accessory pathway. *Acta Cardiol* 2010; 65:171-176.
10. Katritsis DG, Josephson ME. Differential diagnosis of regular, narrow-QRS tachycardias. *Heart Rhythm* 2015;12:1667-1676.