

# 스파이럴 발란스 테이핑이 유방암 환자의 수술 후 후유증에 미치는 영향 : 사례연구

강수지<sup>1</sup> · 이대희<sup>2</sup> · 장 철<sup>3</sup> · 임백빈<sup>4\*</sup>

<sup>1</sup>치휴한방병원 물리치료사, <sup>2</sup>온중합병원 재활치료부장, <sup>3</sup>경남정보대학교 작업치료학과 교수,  
<sup>4\*</sup>동서대학교 체육학과 교수

## The Effect of Spiral Balance Taping on Postoperative Sequelae in Breast Cancer : Case study

Su-Ji Kang, MS<sup>1</sup> · Dae-Hee Lee, Ph.D<sup>2</sup> · Cheul Jang, Ph.D<sup>3</sup> · Back-Vin Lim, Ph.D<sup>4\*</sup>

<sup>1</sup>Dept. of Physical Therapy, ChiHyu-Oriental Medicine Hospital, Physical Therapist

<sup>2</sup>Dept. of Physical Therapy, Busan On General Hospital, Manager

<sup>3</sup>Dept. of Occupational Therapy, Kyungnam College University of information & Technology, Professor

<sup>4\*</sup>Dept. of Physical Education, Dongseo University, Professor

### Abstract

**Purpose** : Cancer survivors often suffer from postoperative sequelae. the diagnosing and provision of manual therapy using spiral taping significantly improves the quality of life of cancer patients. The aim of this case study is to investigate the immediate effects of spiral taping on pain, range of motion (ROM), chemotherapy-induced peripheral neuropathy (CIPN), and lymphedema following breast cancer surgery.

**Methods** : The taping techniques were performed as follows by spiral taping. The measurements were taken before, in the middle, and after taping using a mobile phone camera, tape measure, and a numerical rating score (NRS). The evaluation employed a single-group pre-post design based on a primitive experimental design.

**Results** : Out of four patients, all four exhibited Reverse circle flow energy (RCFE), Passive cervical right (Rt) rotation test, anterior-posterior movement pattern, nerve type (+), cold energy (CE), sangcho acupuncture point, blood clot, hwal point. Comparing before and after treatment, almost all values were reduced to zero after treatment in terms of pain complaints. The lack of range of motion (ROM) caused by the shortened tissue after surgery did not increase. The range of motion (ROM) lost due to pain returned to normal. The circumference of lymphedema did not show a tendency. The symptoms of CIPN improved.

**Conclusion** : There was a significant change in joint range of motion, with pain decreasing, but there were structural limitations in the tissue due to total resection, and the chemotherapy-induced peripheral neuropathy scale. It was effectively treated surgical site pain, axillary membrane syndrome-induced pain, and unexplained pain. While there was a treatment effect for lymphedema in the evaluation of circumference values, there was no significant change in circumference. There was a significant effect on chemotherapy-induced peripheral neuropathy, particularly in treating numbness in the feet, which is a side effect of TC anticancer drugs. This case study found that spiral balance taping provides a rapid therapeutic effect for most side effects in patients who have undergone total breast cancer resection. However, the generalization is limited due to the small sample size, and further research is needed to determine the extent to which the effects of one treatment are maintained.

**Key Words** : axillary web syndrome, breast cancer, manual therapy, postoperative sequelae, spiral taping

\*교신저자 : 임백빈, todd64@naver.com

제출일 : 2024년 1월 16일 | 수정일 : 2024년 6월 21일 | 게재승인일 : 2024년 8월 16일

## I. 서론

### 1. 연구의 배경 및 필요성

유방암은 우리나라뿐만 아니라 전 세계 여성들에게 가장 흔한 암이다. 유방암 발병률은 1980년대와 1990년대에 유방촬영술 등의 검진방법이 보급되면서 무증상 질환의 발견이 증가했기 때문에 증가하게 되었다. 이에 따라 많은 여성이 수술과 항암치료를 받게 되었다. 국립암센터 자료에 따르면(2019년 유방암 신규 진단을 받은 환자는 29,853명이다(Choi 등, 2023)). 0기 또는 1기 질환 환자의 비율은 61.6 %, 3기 환자의 비율은 37.7 %로 초기 유방암 발견율이 지속해서 증가하고 있다(Choi 등, 2023). 조기 발견으로 인해 유방암 진단을 받은 환자의 5년 상대 생존률은 연령이나 병기와 관계없이 꾸준히 증가하여 93.6 %에 달하게 되었다(Giaquinto 등, 2022). 따라서 유방암 환자들의 수술과 항암치료의 부작용을 효과적으로 치료하는 것은 중요한 과제이다.

유방암 수술은 원발성 암종을 완전히 제거하기 위하여 종양의 가장자리에서 정상적인 유방조직 1.5~2 cm 이상을 포함해 절제한다. 그 과정에서 피부와 심부 근육 근막의 조직까지 함께 제거된다(Veronesi 등, 2002). 따라서 유방 절제술 후 통증(post mastectomy pain; PMP)을 겪게 된다. 유방 절제술 후 통증 증후군(post mastectomy pain syndrome)이나 갈비사이신경포착증후군(intercostobrachial nerve entrapment syndrome)으로 불리기도 한다. 감전과 같은 통증, 쏘거나 타는 듯한 통증 수술 후 6개월 이후에도 나타날 수 있다(Carpenter 등, 1998). 그리고 신경이 손상되어 넓은 범위의 무감각, 화끈거리는 날카로운 통증과 경련이 동반된다(Baron 등, 2000).

필연적으로 유방암은 겨드랑이 림프절 절제(axillary lymph node dissection; ALND)를 하게 되는데, 이것은 상대적으로 높은 림프부종 위험을 가진다(Giaquinto 등, 2022). 이를 피하기 위한 감시 림프절 생검(sentinel lymph node dissection; SLND)을 진행하지만, 여전히 림프부종과 겨드랑이막증후군(axillary web syndrome; AWS)은 나타난다(Donker 등, 2014). 겨드랑이막증후군은 겨드랑이 피하 조직의 단단한 끈으로 나타난다. 어깨

외전으로 통증이 심해지며 환자에 따라 아주 고통스럽거나 아무런 느낌이 없다. 유방암 수술 후 2~8주 후에 가장 일반적으로 발생하지만, 수개월에서 수년 후에 발생할 수도 있고, 완치되었다더라도 재발할 수도 있는 것으로 나타났다(Koehler 등, 2018).

유방암 수술을 받으면 조직의 제거로 인한 림프부종과 장액종, range of motion (ROM)의 손실이 일어나며(Olson 등, 2008), 우울과 스트레스를 겪고 항암제 부작용으로 수면장애를 겪는다(Tasmuth 등, 1999). 유방암에 이환되면 항암치료를 받게 되는데, 항암치료의 대표적인 부작용은 말초, 중추 통증이다(Vilholm 등, 2009). 화학요법 유발 말초 신경병증(chemotherapy-induced peripheral neuropathy)의 예방 전략은 없다. 화학요법 후 첫 달에 68.1 %, 3개월에 60 %, 6개월에 30 %의 환자가 말초신경병증을 겪는다(Seretny 등, 2014). 평균 5.6년 동안 환자의 58.4 %가 말초신경병증을 호소한다(Bao 등, 2016). 도세탁셀 계열의 항암치료를 받은 환자의 10 %에서는 1~3년 후에 말초신경병증이 발병할 수 있다(Eckhoff 등, 2015). 탁셀 기반 보조 화학요법을 받은 초기 유방암 여성 중 최대 80 %가 치료 완료 후 최대 2년까지 신경병증 증상을 경험하였고, 25 % 이상의 환자에서 손과 발의 무감각 및 불편한 심각한 증상을 보고하였다(Hershman 등, 2011).

본 연구에서 사용한 스피이랄 발란스 테이핑 기법은 피부 표면에 있는 감각기를 통해 흥분을 발생시켜 자극의 형태로 전도하여 중추에 보내지고 그 자극에 맞는 중추신경계의 흥분은 효과기를 통해 운동신경과 내장기 또는 혈관 그리고 자율신경계에 영향을 준다.

또한 근방추의 감수성 억제에 의한 통증과 골지힘줄 기관의 감수성 촉진에 의한 통증 그리고 감마운동신경의 자극에 의한 통증, 관문조절설에 의한 통증, 내장체벽 반사와 피부근반사에 의한 통증, 역학적 기전에 의한 통증, 경락 자극에 의한 통증에 대하여 테이핑이 생리학적인 치료기전에 효과적인 중재 방법이라 생각되어 유방암 수술 후 발생하는 통증과 림프부종 그리고 관절가동범위에 스피이랄 발란스 테이핑의 효과를 보고자 하였다(Tanaka, 2005).

### 2. 연구의 목적

유방암 수술 후 림프 배수를 위한 림프부종 붕대 감기는 효과가 있었으며(Lee 등, 2015), 스파이럴 발란스 테이핑 또한 유방암 환자에게서 림프 부종 감소에 효과적인 치료 방법이다(Pop 등, 2014).

스파이럴 발란스 테이핑은 다나카 노부다카 선생이 고안한 비 신축성 테이프를 사용한 방법으로 우리 몸의 근육들은 대칭이나 근육 일부에 손상이 생기면 균형을 다시금 취하기 위하여 긴장과 압통이 나타난다. 그것을 테이프로 조절함으로써 신체를 정상으로 회복시키려는 치료법이다. 이를 통해 장기와 체액, 호르몬의 이상을 치료할 수 있다(Tanaka nobudaka, 2007c). 본 사례연구는 스파이럴 발란스 테이핑을 이용해 4명의 유방암 환자 주호소에 대한 치료적 테이핑 효과를 알아보려고 한다.

## II. 연구방법

### 1. 연구 대상

본 사례연구는 총 4명의 유방암 환자를 대상으로 진행하였고, 4명의 환자는 아래와 같은 조건을 만족하는 여성 유방암 환자로 진행을 하였다.

유방암 진단을 받고 전 유방절제술(total mastectomy) 또는 재건 수술을 한 후 최소 1개월 경과된 환자, 현재 보형물 또는 확장기 삽입을 한 환자, 전절제 수술 후 관절 가동 제한(50 % 이상), 겨드랑이막증후군(1개 이상), 림프부종이 건측팔과 비교하여 2 cm 이상이 있는 환자, 숫자 통증 등급 척도(NRS) 3 이상의 통증이 있는 환자, TC(Docetaxel+Cyclophosphamide)가 포함된 항암치료 후 부작용으로 말초신경병증이 있는 환자, 원인불명으로 하지 근골격계 통증이 있는 환자, 고혈압과 당뇨 등의 기저질환과 전이가 없는 환자로 대상자들은 연구 참여 전 연구자에게 충분한 설명을 듣고 연구 참여와 자료수집 사용에 동의하였고 자필로 동의서를 작성하였다.

### 2. 측정 방법과 도구

관절가동범위 측정은 대상자의 기준점을 표시하고, 갤럭시 Z flip 4 휴대폰으로 사진을 찍어 픽픽(PicPick)

v4.2.8버전 프로그램에서 각도를 측정하였다. 오차를 최대한 줄이기 위해 벽 구조물을 기준으로 삼고 갤럭시 Z flip 4 휴대폰 위치를 고정하였다. 그리고 숫자 통증 등급 척도(NRS)는 대상자의 주관적인 감각을 숫자로 표현해 달라고 요청했다. 손발의 저림과 통증은 말초신경병증으로 보았다. 림프부종을 평가하기 위하여 줄자를 사용하여 둘레를 측정하였다(Fig 1).

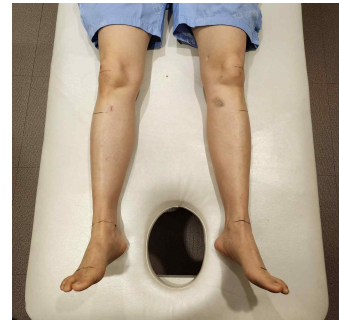


Fig 1. Lymphedema measurement position indicator line

### 3. 스파이럴 발란스 테이핑 검사

스파이럴 발란스 테이핑 기본검사로서 반드시 먼저 치료하는 필수 처치를 한다. 필수 처치는 수술 자국, 천식, 알레르기, 꽃알레르기, 무좀, 굳은살, 가벼운 동상 중 해당하는 증상이 있는 경우에 먼저 테이핑하는 부위이다. 그리고 기본 검사로 방계 검사, 목 회선 제한 검사, 형의 검사, 방향성 검사, 발목관절 등쪽 굽힘 제한 검사, 수독과 어혈 검사, 한과 열 검사를 한다. 검사 후 유형에 따라 전체 발란스 테이핑, 블록 발란스 테이핑, 한열 처치, 국소 테이핑 순서로 진행한다.

### 4. 스파이럴 발란스 테이핑 처치

필수 처치부터 시작한다. 굳은살 부분에 방계대로 테이핑을 부착하였다. 하지만 수술 부위 필수 테이핑은 4명 대상자 모두에서 테이핑을 불편함을 호소하여 수술 부위를 제외한 필수 부위인 굳은살과 무좀에 적용을 하였다(Fig 2).

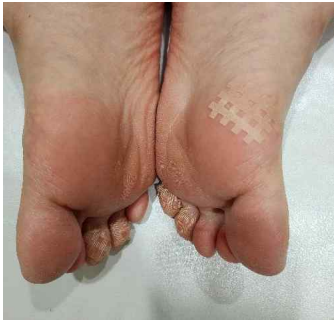

Fig 2. Calluses to essential treatment

스파이럴 테이핑은 격자 모양의 테이프로 각각 A,B,C type으로 구성되어 있으며, 방향성을 결정하여 적용해야 하고 격자테이프와 롤 테이핑을 사용하였다(Fig 3).



Fig 3. A,B,C excell type tape(korea) & roll type tape(japan)

4명 대상자 모두에서 우방계, 우회선 제한, 전후도피형, 신경형이 나왔고, 그중 3명(75%)에서 한의 상초, 1명(25%)에서 한의 하초로 검사 결과를 보였다.

먼저 전체 발란스 테이핑을 위해 A형과 B형으로 구분하여 진행하였고 위팔근 압통점으로 재검사를 시행했다. A형은 목뼈 3 또는 4번, 영치뼈 2번 부위 척추세움근, 발가락 2~3 발허리발가락관절 부위에 방계 방향대로 테이핑을 부착하였고, B형은 등뼈 11번 척추세움근, 허리

1~3 번 오른쪽 다열근, 위뒤엉덩뼈가시와 영치뼈 2번 사이 척추세움근 압통점 비교 검사, 위중혈 좌우 3 반응점 검사에 대해 방계 방향대로 테이핑을 부착하였다(Fig 4). 마지막으로 위팔근 압통점 재검사를 시행해서 근류혈과 복유혈 양성 반응 부위에 따라 테이핑을 적용 하였다(Fig 5).

두번째 블록 발란스 테이핑에서 4명의 대상자 모두 우회선 제한을 보여서 목뼈 4, 5번 오른쪽 방패연골과 목빗근 사이에 위치한 목갈비근, 갈비뼈 6, 7번 오른쪽 안쪽 복장갈비관절, 목뼈 5, 6번 왼쪽 척추세움근, 등뼈 7, 9번 왼쪽 척추세움근에 각각 방계대로 테이핑을 적용하였다(Fig 6).

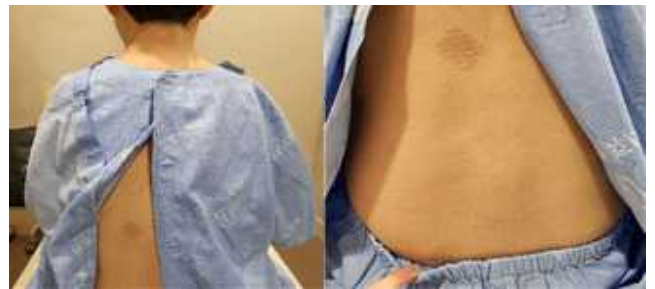

Fig 4. A, B type taping

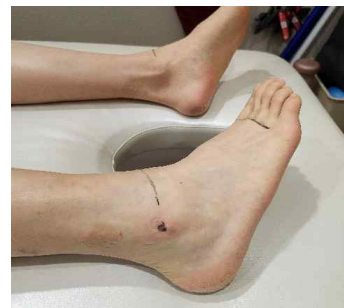

Fig 5. BL60, K17 taping

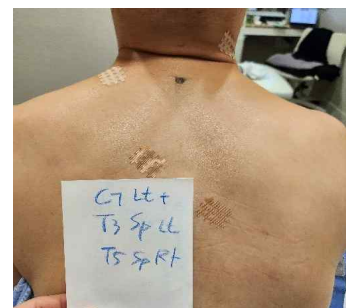

Fig 6. Cervical, thoracic block taping

한열 테이핑은 한의 상초와 하초로 구분하여 진행하

였다. 한의 상초는 좌수삼리, 우족삼리, 우수삼리에 적용했고 한의 하초는 양유맥의 임읍과 외관에 적용하였다. 한과열은 인체에서 가장 중요한 증상의 하나로서 신체에 기능적, 기질적 증상에 한과열 에너지가 추가되면 다양한 증상을 나타나게 되는데 이러한 기전은 동양의학적 방식에 근거를 두고 있다(Tanaka, 2005).

모든 대상자가 우회전 우방계이기 때문에 어혈의 테이핑을 양유맥의 임읍과 외관에 적용하였다. 활 테이핑은 상초와 하초로 구분하여 진행하였다. 활의 상초는 좌우 위등세모근의 압통점을 비교하여 양성부위 테이핑을 하였고, 활의 하초는 양릉천에 테이프를 적용하였고, 한 사람 안에서 겹치는 부위는 중복해서 적용하지 않았다 (Table 1).

심리적인 장애 원인은 다양하다. 원인을 외인성과 내인성 그리고 심인성으로 분류하고 침구이론에 근거하여

방심과 활로 치료를 시행한다. 심인성 경우 정신장애이고, 외인성인 경우 정신병 구분하였고, 활은 외인성으로 정신병으로 판정할 수 있다. 정신적 스트레스에 의한 통증을 보이는 사람이 많은 것으로 나타났고 이들에게서 목, 어깨, 팔꿈치, 등, 허리, 엉덩관절, 무릎관절에 통증이 나타나는 경우가 많다고 하였다(Tanaka, 2005).

5. 분석 방법

치료 시작 전에 대상자의 수술 부위 어깨 관절 가동 범위, 각종 통증 수준, 신체 둘레를 측정하였고, 전체 발란스 테이핑까지 적용 후 중간에 다시 측정하고 블록 발란스 테이핑과 한열 처치를 마친 후 사후 검사로 자료를 측정하였다.

유방암 수술 후 보존적 물리치료와 도수치료가 아닌 비

Table 1. Spiral taping treatment

(n = 4)

Main category	Sub categories	Taping treatment	Subject			
			Q	W	E	R
Essential treatment	A type	Calluses	○	○	○	○
		Operation site	Negative			
		C3-C4 SP-ES	○	×	○	○
		S2-ES	○	×	○	○
		Toe 2, 3 MP jt.	○	×	○	○
		T11 Lt ES	×	○	×	×
		L1-3 Rt Multifidus	×	○	×	×
		PSIS Rt or Lt Tp	×	○	×	×
		T12 Tp	×	○	×	×
		(Medial+) Lt BL60, Rt K17	×	○	○	×
Brachialis tenderness test		(Lateral+) Rt BL60, Lt K17	○	×	×	○
		C4, 5 Rt thyroid cartilage (SCM, ant-scalene)	○	○	○	○
Block taping	Cx, Tx block taping	Rib 6-7th Rt med. thoracocostal joint	○	○	○	○
		C5,6 Lt ES	○	○	○	○
		T7,9 Lt ES	○	○	○	○
Cold	Upper energizer	Lt LI10, Rt LI10, Rt ST36	○	○	○	×
	Lower energizer	GB41, TE5	×	×	×	○
Blood stasis		GB41, TE5	○	○	○	○
		Upper energizer	Rt & Lt UT positive taping	○	○	○
ST24	Lower energizer	GB34	×	×	×	○

SP; spinous process, ES; erector spine, MP; metacarpo-pharyngeal, PSIS; posterior superior iliac spine, Rt; right, Lt; left, Tp; tender point, SCM; sterno-cleido-mastoid, Cx; cervical, Tx; thoracic, UT; upper trapezius

탄력 테이프 치료접근에 대해 대상자들에게 공감을 얻는데 어려움이 있었고, 피부 알러지, 수술 후 대상자의 건강 상태 등의 이유로 4명의 사례 연구으로 통계분석에 필요한 충분한 대상자 조건이 되지 않아 통계적 분석은 하지 않았다. 그래서 본 사례연구에서는 대상자 내 사전-사후 자료를 비교하기 위해 중재 전과 중재 후 값의 변화량을 비교하였다.

### III. 결 과

본 사례연구는 서울시 강남구 C 한방병원에 입원 중인 유방암 수술 후 환자 4명을 대상으로 관절가동범위, 숫자 통증 등급 척도, 겨드랑이막증후군, 림프부종, 말초 신경병증에 대하여 다음과 같은 결과로 나타났다.

#### 1. 스파이럴 발란스 테이핑 기본 검사 평가 결과

대상자 4명 모두에서 무좀과 굳은살이 있었고, 4명 모두 수술 부위 테이핑은 거부하였다. 그 이유로 수술 부위 자극, 수술 부위 방사선 치료, 수술 부위 상처 크립 등의 이유로 거부하였지만 테이핑은 수술 부위 제외한 굳은살에 적용을 하였다. 그리고 대상자 4명 모두에서 우방계, 우회선 제한, 신경형, 전후 도피형으로 나타났으며, 3명(75%) 한의 상초, 1명(25%) 한의 하초가 나타났다. 그리고 3명(75%) 전체 발란스 A형, 1명(25%) 전체 발란스 B형으로 나타났다. 대상자들은 모두 목 우회선 제한으로 목과 등 블록 발란스 양성으로 나타났고, 모든 대상자가 무릎과 종아리에서 가장 심한 원인불명의 근 골격계 통증을 호소하였다.

#### 2. 관절가동범위 전후 비교

수술 부위 어깨 관절 굽힘과 벌림 가동범위에서 유의한 차이는 없었다(Table 2).

Table 2 Comparison before and after shoulder flexion and abduction ROM (n= 4)

Categories	Before treatment (n= 2)	After treatment (n= 2)
Shoulder OP site flexion ROM	139	139
Shoulder OP site abduction ROM	116	113

OP; operation, ROM; range of motion

#### 3. 원인불명의 허리 통증 측정을 위한 다리 올림 검사 전후 비교

통해 치료 전후를 비교하였고, 1회 치료에서 정상범위를 회복하였다(Table 3).

항암치료 후 허리 통증 대상자에게 다리 올림 검사를

Table 3. Comparison before and after SLR treatment for patients with back pain due to unknown cause (n= 4)

Categories	Before treatment (n= 1)	After treatment (n= 1)
Lt leg	55	85
Rt leg	65	90

4. 통증 수준 전후 비교

수술 부위 통증은 숫자 통증 등급 척도(NRS) 3 이상의 통증이 있는 대상자에게 인터뷰를 통해 테이핑 전과 후 척도 변화를 측정하였으며, 대상자들은 평균적으로 3.1 이었고, 치료 후 1.8로 감소하였다. 수술 흉터나 림프 절제에서 시작된 겨드랑이막 증후군 통증이 50 % 이상 감

소하였다.

항암치료를 시작한 이후 환자들은 주로 목과 어깨, 수술 부위, 허리, 무릎, 발목, 종아리에서 중등도의 통증이 있었으며 스파이럴 발란스 테이핑 적용 후 목과 어깨부위 그리고 손상측 상지에서 현저하게 감소하였다(Table 4).

Table 4. Comparison of various types of pain before and after treatment (n= 4)

Categories	Before treatment (n= 4)	After treatment (n= 4)
Pain at operation site	3.1	1.8
Pain in the axillary web syndrome area	3.3	1.5
Musculoskeletal pain of unknown cause	Cervical, shoulder	4.1
	Affected upper extremity	6.0
	Thoracic, back	4.6
	Lower back, pelvic	4.5
	Knee	5.2
	Below knee	5.0

5. 말초신경병증 감각 수준 전후 비교

말초신경병증의 저린 감각에 대해 0부터 10까지 평균을 측정하였고, 모든 대상자에서 발 저림이 있었고 그중

2명은 손가락 저림 증상을 포함하는 통증을 호소하였다. 발 저림은 3.2에서 2로 감소하였지만, 손가락은 1회 치료에서 저림 증상이 감소하지 않았다(Table 5).

Table 5. Comparison of sensory impairment caused by CIPN before and after treatment (n= 4)

Categories	Before treatment	After treatment
Finger (n= 2)	2	2
Toe (n= 4)	3.2	2

6. 신체 둘레 림프부종 변화량 전후 비교

항암을 TC만 한 경우, TC와 HP 경우, TC와 AC 경우

로 구분하여 표시하였다. 수술 부위에만 변화가 있었던 것이 아니라 정상 쪽에서도 둘레 변화가 있었다. 감소하거나 늘어나기도 하였다(Table 6).

Table 6. Comparison of changes in upper and lower limb body circumference before and after taping treatment (n= 4)

	TC (n= 1)		TC+HP (n= 1)		TC+AC (n= 2)	
	OP side	Normal side	OP side	Normal side	OP side	Normal side
Axillar	3.5	.5	1.5	1.5	.25	1
Elbow sup. 10 cm	.5	.5	0	-.1	-.5	1
elbow	-.2	0	0	0	.55	-.75
Elbow inf. 10 cm	0	.5	.5	0	0	1.15
wrist	.2	0	0	1	.25	.5
Hand MP jt	0	-.5	-1	0	0	.15
Knee sup. 15 cm	0	.5	-.2	-.6	0	-.5
Knee	-.5	0	.2	-.1	0	3.25
Knee inf. 10 cm	0	-1	-.5	-.4	.6	-.35
Ankle	-.5	.5	-.5	.2	.5	.4
Foot MP jt	0	-.5	.2	0	.5	-.15

TC; Docetaxel+Cyclophosphamide, HP; Herceptin+Perjeta, AC; Doxorubicin+Cyclophosphamide, OP; Operation

7. 손가락 둘레 림프부종 변화량 전후 비교

양쪽 손가락 측정값을 더하고 나눈 후 치료 전과 후를 비교하였다. TC와 HP, TC와 AC 사이 유의미한 변화는

없었다. 테이핑 치료 후 둘레가 감소하기도 하지만 늘어나거나 차이가 없기도 하였다(Table 7).

Table 7. Comparison of finger circumference before and after treatment according to anticancer drugs (n= 4)

Fingers		TC+HP (n= 2)		TC+AC (n= 2)	
		Before treatment	After treatment	Before treatment	After treatment
Pollex	MP	.1	-.1	.2	.5
	DIP	.4	0	-.2	0
Index	MP	.2	0	0	0
	PIP	.3	.2	.2	.2
	DIP	0	0	.2	.3
Middle	MP	0	.2	0	-.3
	PIP	.1	-.1	.2	0
	DIP	.2	-.2	0	.1
Ring	MP	.8	-.2	-.2	0
	PIP	.1	-.3	.1	.2
	DIP	.1	0	-.1	.2
Little	MP	.5	.2	-.1	-.1
	PIP	0	.3	-.3	0
	DIP	0	0	0	0

TC; Docetaxel+Cyclophosphamide, HP; Herceptin+Perjeta, C; Doxorubicin+Cyclophosphamide



## IV. 고 찰

본 사례연구는 유방암 수술 4명을 대상으로 후유 증상, 관절가동범위 제한, 항암치료로 인한 말초신경병증 그리고 림프부종, 겨드랑이막 증후군에서 관절가동범위, 허리통증 그리고 통증수준, 감각수준, 림프부종에 스파이랄 발란스 테이핑의 치료 효과에 대하여 알아보고자 하였다. 그 결과 스파이랄 발란스 테이핑이 유방암 환자의 후유 증상을 유의하게 감소시키는 데 효과적이라는 것을 알 수 있었다. 특히 대상자들이 가장 불편했던 종아리와 무릎 통증, 발 말초신경병증 증상 감소가 뚜렷하게 나타났으며, 이것은 피부에 부착된 테이프의 작은 자극이 척수반사와 혈관 반사를 통해 통증과 감각 이상이 감소하였던 선행연구와 일치한다(Lee, 2021).

또한 수술 부위 통증, 겨드랑이막 증후군 관련 통증, 그리고 원인불명의 암성 통증에 대해 대상자에게서 통증 감소가 관찰되었으나 관절가동범위에는 변화가 없었다. 이것은 수술로 변형된 조직에 의해 통증은 줄었지만, 구조적 정상화는 아니기 때문에 수술 부위 관절가동범위에서 차이가 없었다.

그리고 스파이랄 발란스 테이핑이 말초신경병증 증상을 개선하는 데 도움이 되었음을 알 수 있었다. 스파이랄 테이핑이 혈액 순환을 증가시키고 감각을 개선한다고 했던 선행 연구와 일치하였다(Ju, 2017). 말초신경병증이 발에 나타나는 것에는 효과가 있었으나 손의 저림에는 변화가 없었다.

림프부종에 대한 스파이랄 발란스 테이핑의 치료적 효과는 대상자의 수가 적어서 결과에 대해 증명하기에 어려움이 있었다. 동일 대상자 안에서 가까운 부위 테이핑 후 림프부종이 증가하는 반면, 근처 부위에서는 감소하는 경향을 보였기 때문이다. 대상자의 공통적인 반응은 “지금까지 치료한 것 중에 가장 상태가 좋고 몸이 가볍다”라고 하였으나 줄자로 신체 둘레를 측정하는 것으로는 감소 효과로 보기 어려웠다. 림프부종에 효과가 있었으나 체표의 열 측정과 균형검사를 하는 등 다른 측정 도구를 적용한 후속 연구가 필요하다.

본 연구는 표본 크기가 작아 일반화에 제한이 있었고,

사례연구로 대상자마다 반응 부위가 같지 않아 적용한 테이핑에 차이가 있었다. 향후 연구에서는 많은 표본과 다양한 측정 방법, 같은 방식의 치료적 테이핑 중재를 사용하여 스파이랄 발란스 테이핑의 효과 기전을 증명하는 연구가 필요하다.

## V. 결 론

본 사례연구는 스파이랄 발란스 테이핑이 유방암 수술 후 후유 증상에 효과가 있는지 알아보려고 하였다. 유방암 전 유방절제술 4명을 대상으로 관절가동범위, 원인불명의 통증, 겨드랑이막 증후군, 림프부종, 말초신경병증에 대하여 다음과 같은 결과를 얻었다.

첫째, 관절가동범위는 통증 감소와 함께 관절가동범위가 증가하는 변화는 보였지만 전 유방절제술에 의해 조직의 구조적 제한은 있었다.

둘째, 말초신경병증 척도를 기반으로 수술 부위 통증, 겨드랑이막 증후군 유발 통증, 원인불명의 통증 모두에서 있었다.

셋째, 림프부종은 둘레 수치 평가에서 치료 효과는 있었지만, 둘레에서 유의미한 변화는

없었다. 넷째, 말초신경병증에는 테이핑 효과가 있었다. TC 항암제의 부작용인 족부 저림에 효과가 있었다.

본 사례연구를 통해 유방암 전 유방절제술에 있어 대부분의 부작용은 스파이랄 발란스 테이핑으로 빠른 치료적 효과가 있음을 알 수 있었다. 하지만 표본 크기가 작아 일반화에 제한이 있었으며, 1회 치료 효과의 유지가 어느 정도 되는지에 대해서도 추가적인 연구가 필요하다.

## 참고문헌

- Bao T, Basal C, Seluzicki C, et al(2016). Long-term chemotherapy-induced peripheral neuropathy among breast cancer survivors : prevalence, risk factors, and fall risk. *Breast Cancer Res Treat*, 159(2), 327-331.

- DOI: 10.1007/s10549-016-3939-0
- Baron RH, Kelvin JF, Bookbinder M, et al(2000). Patients' sensations after breast cancer surgery : a pilot study. *Cancer Pract*, 8(5), 215-222. DOI: 10.1046/j.1523-5394.2000.85005.x
- Carpenter JS, Andrykowski MA, Sloan P, et al(1998). Postmastectomy/postlumpectomy pain in breast cancer survivors. *J Clin Epidemiol*, 51(12), 1285-1292. DOI: 10.1016/s0895-4356(98)00121-8
- Choi JE, Kim ZS, Park CS, et al(2023). Breast cancer statistics in Korea, 2019. *J Breast Cancer*, 26(3), 207-220. DOI: 10.4048/jbc.2023.26.e27
- Donker M, Tienhoven GV, Straver ME, et al(2014). Radiotherapy or surgery of the axilla after a positive sentinel node in breast cancer (EORTC 10981-22023 AMAROS) : a randomised, multicentre, open-label, phase 3 non-inferiority trial. *Lancet Oncol*, 15(12), 1303-1310. DOI: 10.1016/S1470-2045(14)70460-7
- Eckhoff L, Knoop AS, Jensen MB, et al(2015). Persistence of docetaxel-induced neuropathy and impact on quality of life among breast cancer survivors. *Eur J Cancer*, 51(3), 292-300. DOI: 10.1016/j.ejca.2014.11.024
- Giaquinto AN, Sung H, Miller KD, et al(2022). Breast cancer statistics, 2022. *CA Cancer J Clin*, 72(6), 524-541. DOI: 10.3322/caac.21754
- Hershman DL, Weimer LH, Wang A, et al(2011). Association between patient reported outcomes and quantitative sensory tests for measuring long-term neurotoxicity in breast cancer survivors treated with adjuvant paclitaxel chemotherapy. *Breast Cancer Res Treat*, 125(3), 767-774. DOI: 10.1007/s10549-010-1278-0
- Ju SB(2017). The effects of short-term lumbar stability cross taping on muscle strength of trunk extension and lumbar pain level in patients with chronic back. *J Phys Ther Sci*, 29(10), 1757-1759. DOI: 10.1589/jpts.29.1757
- Koehler LA, Haddad TC, Hunter DW, et al(2018). Axillary web syndrome following breast cancer surgery: symptoms, complications, and management strategies. *Breast Cancer-Target*, 20(11), 13-19. DOI: 10.2147/BCTT.S146635
- Lee BH, Lee HR, Kim KM, et al(2015). Effects of spiral taping applied to the neck and ankle on the body balance index. *J Phys Ther Sci*, 27(1), 79-82. DOI: 10.1589/jpts.27.79
- Lee JH(2021). A guideline of cross taping for the assessment and treatment of musculoskeletal disorder. *Healthcare(Basel)*, 9(6), 717. DOI: 10.3390/healthcare9060717
- Olson JA, McCall LM, Beitsch P, et al(2008). Impact of immediate versus delayed axillary node dissection on surgical outcomes in breast cancer patients with positive sentinel nodes : results from american college of surgeons oncology group trials Z0010 and Z0011. *J Clin Oncol*, 26(21), 3530-3535. DOI: 10.1200/JCO.2007.15.5630
- Pop TB, Karczmarek-Borowska B, Tymczak M, et al(2014). The influence of kinesiology taping on the reduction of lymphoedema among women after mastectomy-preliminary study. *Contemp Oncol (Pozn)*, 18(2), 124-129. DOI: 10.5114/wo.2014.40644
- Seretny M, Currie GL, Sena ES, et al(2014). Incidence, prevalence, and predictors of chemotherapy-induced peripheral neuropathy: a systematic review and meta-analysis. *Pain*, 155(12), 2461-2470. DOI: 10.1016/j.pain.2014.09.020
- Tanaka N(2005). Spiral balance taping-I. Gyeonggi-do, Abraham, pp.37-39.
- Tanaka N(2005). Spiral balance taping-II. Gyeonggi-do, Abraham, pp.265-270.
- Tanaka N(2005). Spiral balance taping-III. Gyeonggi-do, Abraham, pp.30-52.
- Tasmuth T, Blomqvist C, Kalso E(1999). Chronic post-treatment symptoms in patients with breast cancer operated in different surgical units. *Eur J Surg Oncol*, 25(1), 38-43. DOI: 10.1053/ejso.1998.0597
- Veronesi U, Cascinelli N, Mariani L, et al(2002). Twenty-year follow-up of a randomized study comparing breast-conserving surgery with radical

mastectomy for early breast cancer. N Engl J Med, 347(16), 1227-1232. DOI: 10.1056/NEJMoa020989  
Vilholm OJ, Cold S, Rasmussen L, et al(2009). Sensory

function and pain in a population of patients treated for breast cancer. Acta Anaesthesiol Scand, 53(6), 800-806. DOI: 10.1111/j.1399-6576.2009.01938.x