

Esthetic restoration of maxillary anterior fixed prosthesis using a digital diagnostic wax-up: a case report

Eunji Oh, Songyi Park, Woohyung Jang, Chan Park*, Kwidug Yun, Hyun-Pil Lim, Sangwon Park
Department of Prosthodontics, School of Dentistry, Chonnam National University, Gwangju, Republic of Korea

Recently, computer-aided design and computer-aided manufacturing (CAD/CAM) environment have changed the clinician treatment method in the fabrication of prosthesis. The diagnostic wax-up by using digital technology simplifies the laboratory process and provides clinical efficiency and convenience. In this case, Digital diagnostic wax-up was superimposed on extra-oral photo to consider the patient's facial appearance and utilized to produce the final prosthesis. It can be more efficient and esthetic than a diagnostic wax-up that was made only on a model. The digital diagnostic wax-up that superimposed on extra-oral photo not only visualizes the predicted outcome of prosthodontic treatment but also improves satisfaction and facilitates the communication between patient and dentist. We report aesthetically and functionally satisfactory results that obtained after restoration. (*J Dent Rehabil Appl Sci* 2023;39(2):89-95)

Key words: diagnostic wax-up; esthetic prosthesis; CAD/CAM

서론

진단 납형(diagnostic wax-up)이란 수복을 계획하고 평가하기 위한 목적으로 치아 모델상에서 의도된 수복 외형을 형성하는 것으로,¹ 심미적인 보철 치료를 위해서는 치료에 앞서 환자에게 진단 납형을 제시하여 예측되는 치료 결과에 대해 상담하는 것이 중요하다.² 통상적으로는 왁스업을 시행한 모형 상에서 치료 결과를 평가하였으나 이는 환자의 안모를 고려하지 못한다는 한계가 있다. 최근에는 디지털 방식으로 진단 납형을 디자인하여 체계적인 심미분석을 시행하고 이를 환자의 구외사진에 중첩하여 보철 수복 후 예측되는 안모를 가시적으로 평가함으로써 보다 심미적인 보철 디자인이 가능하게 되었다. 이러한 디지털 진단 납형 제작 방식은 특히 심미성이

중요시되는 상악 전치부에서 유용하게 활용할 수 있다.³

환자의 구내를 스캔하고 CAD상에서 인접치아의 비율, 치아 형태, 보철 수복 공간 등을 고려하여 진단납형을 제작한다. 제작한 진단납형을 환자의 구외 사진에 중첩하여 안모 정중선과 치아 정중선간의 관계, 미소선, 절치 평면과 동공간선의 평행성 등을 재평가하면 환자의 구강 내 특성뿐만 아니라 안모적 특성까지 고려한 계획을 가능하게 한다. 또한 환자와의 상담시에 예상되는 치료 결과를 시각화하여 제시할 수 있고 환자 뿐만 아니라 기공소와의 정확한 의사소통이 가능하다는 장점이 있다.⁴

본 증례는 환자의 안모를 고려한 디지털 진단왁스업을 시행하고 이를 최종 보철 디자인에 활용하여 보다 효율적이고 심미적인 고정성 보철수복의 결과를 얻었기에 이를 보고하고자 한다.

*Correspondence to: Chan Park
Assistant Professor, Department of Prosthodontics, School of Dentistry,
Chonnam National University, 33 Yongbong-ro, Buk-gu, Gwangju, 61186,
Republic of Korea
Tel: +82-62-530-5638, Fax: +82-62-530-5639, E-mail: upgradepc@hanmail.net
Received: March 14, 2023/Last Revision: April 11, 2023/Accepted: April 22, 2023

Copyright© 2023 The Korean Academy of Stomatognathic Function and Occlusion.
© It is identical to Creative Commons Non-Commercial License.

증례 보고

본 증례는 65세 여환으로 앞니가 벌어져서 보철 치료를 받고 싶다는 주소로 내원하였다. 전신병력으로는 고혈압으로 인해 8개월 전부터 약을 복용 중이었으며, 6개월 전 골다골증 주사를 맞은 후 중단한 상태였다. 20년전 개인치과에서 #11, 21 치아를 PFM 고정성 보철물로 수복하였으나 치주질환으로 인한 병적인 치아 이동(pathologic tooth migration, PTM)으로 상악 전치부가 순측으로 이동되어 치간이개가 관찰되었다(Fig. 1). 또한 중절치의 flaring과 하악 전치부의 정출로 인해 심한 수평파개(9 mm) 및 깊은 수직파개(8 mm)가 관찰되었다. 환자의 안모에 대한 심미 분석을 시행하였을 때 안모 정중선에 대해 치아 정중선이 좌측으로 1 mm에 위치하고, 동공간선에 대해 절치평면이 오른쪽으로 기울어져 있었으며, 상악 전치부가 75% 이하로 보이는 낮은 미소선이 관찰되었다. 측모에서는 순측으로 이동한 상악 전치로 인하여 E-line에 대해 상순이 2 mm 돌출되어 있었으며 99도의 비순각이 관찰되었다(Fig. 2). #11, 21 치아에 2도의 동요도와 치은 염증이 존재 하였으며 방사선검사 시 골소실이 관찰되어 #11, 21 발거 후 잔존 치아들에 대해 치주 치료를 시행하였다(Fig. 3). 하악 구치부는 #37, 45, 46 치아가 결손되어 있었으며 #36 치관과절 및 #47, 48 치아의 근심경사가 관찰되었다. 환자가 근심경사 되어있는 치아에 대해 교정치료 원하지 않아 발거 후 #37i, 45i, 46i 임플란트 식립 및 #36 지르코니아 고정성 보철 수복을 계획하였다.

치주질환을 가진 환자에서는 치주 지지조직의 소실로 힘의 균형이 붕괴되어 병적인 치아 이동을 보이는 경우가 빈번하다. 특히 상악 전치부에서는 하악의 전방운동시 과도한 교합력을 받으면 쉽게 순측으로 경사된다.⁵ 심한 PTM을 보이는 치아에는 치주 치료 후 고정성 보철 수복

을 통한 연결고정으로 치간이개의 수복 및 치주 지지 안정성을 확보할 수 있다.⁶ 따라서 근원심으로 확장된 과도한 수복 공간에 대한 분산과 스플린팅을 통한 치주 지지 안정성을 확보하기 위해 #13-12=22-23 6 unit 고정성 보철수복을 계획하였다. 환자가 상악 전치부의 순측 이동으로 인해 정출된 하악 전치부에 대해서는 추가적인 보철 수복을 원하지 않아 상악 전치부에 대한 치료만을 시행하였다.

치료에 앞서 구내 스캐너(TRIOS 4, 3 Shape, Copenhagen, Denmark)를 이용하여 환자의 치열을 스캔하고 CAD 소프트웨어(3 shape dental system, 3 Shape, Denmark)상에서 디지털 진단 왁스업을 시행하였다(Fig. 4). 이상적인 #11, 21 보철 수복을 위해서는 약 18 mm의 근원심 공간이 필요하나 본 환자의 경우 22 mm로 과도한 공간이 측정되었다. 수복 공간 분산을 위해 한국인 60대 여성의 평균적인 치아 폭과 길이의 비율을 참고하여,

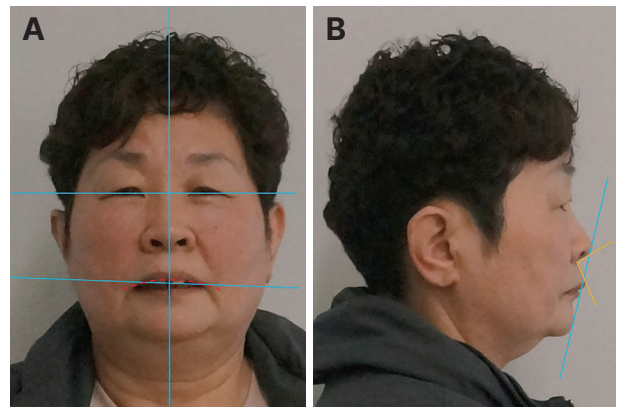


Fig. 2. Extra-oral photographs for esthetic analysis. (A) Frontal view. Right slanted incisal plane, discrepancy between facial midline and dental midline, low smile line, (B) Lateral view. Upper lip to E-line (+2 mm), 99° nasolabial angle.

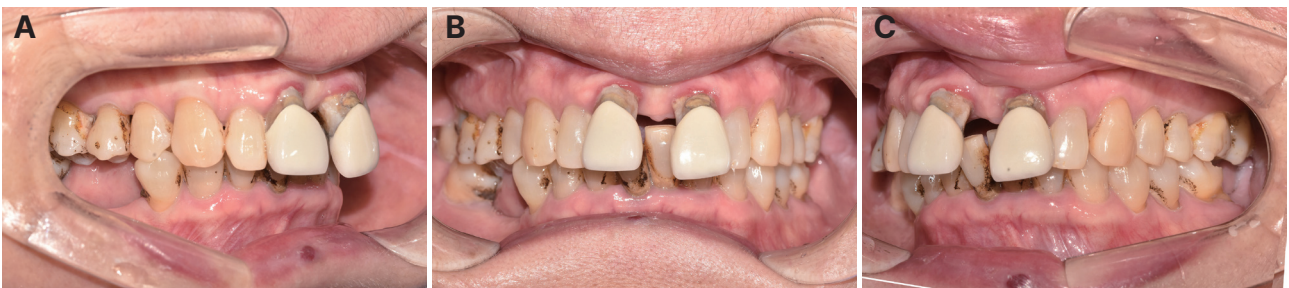

Fig. 1. Initial intraoral photographs. (A) Right lateral view, (B) Frontal view, (C) Left lateral view.

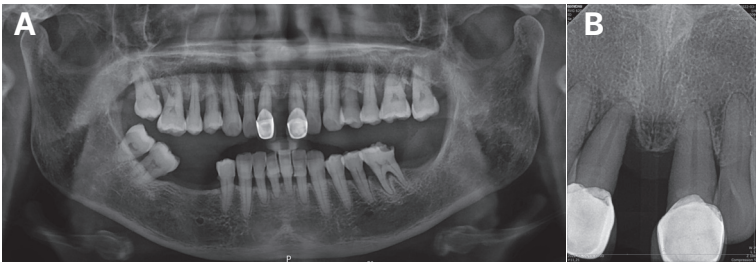

Fig. 3. Initial radiograph. (A) Panoramic radiograph, (B) Standard radiograph.

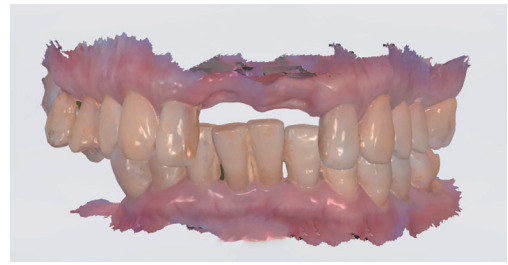

Fig. 4. Intraoral scan after extraction.

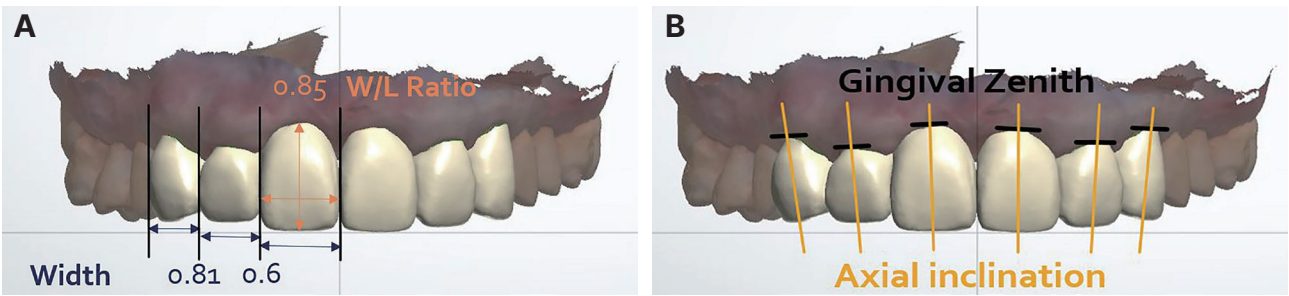


Fig. 5. Digital diagnostic wax-up on CAD software. (A) Design in consideration of tooth ratio, (B) Tooth alignment.

중절치의 폭경/길이 비율(width/length ratio)은 0.85, 측절치 대 중절치의 폭경비는 0.6, 견치 대 측절치의 폭경비는 0.81로 디자인하였다.⁷ 상악 중절치에서 견치부로 갈수록 axial inclination이 증가하고 gingival zenith는 치아의 순측 중앙부에서 조금 원심측에 위치하도록 배열하였다(Fig. 5). 상악 전치부의 돌출정도와 길이를 고려하여 수평피개와 수직피개가 감소하도록 배열하였고 중심교합시에는 상악 전치부가 교합되지 않고 전방유도가 가능하도록 디자인하였다. CAD 소프트웨어 상에서 환자의 구외 사진을 불러와 인접치를 기준으로 가상으로 배열된 디지털 진단모형을 중첩시켰다. 이후 동공간선과 절치평면의 평행성, 미소선, 전치부 노출도 및 안면정중선을 기준으로 한 상악 전치부 정중선의 위치를 재평가하여 수정하였다(Fig. 6). 최종 완성된 디지털 진단 납형 디자인을 CAD 소프트웨어 라이브러리에 저장하고 3D 프린팅(Shindoh A1+, Sindoh Co., Seoul, Korea)하여 모델을 제작하였다. 또한 디지털 진단납형을 중첩한 구외사진을 출력하여 환자와의 상담에 이용하였다(Fig. 7). 환자가 가시적으로 예측되는 치료 결과에 심미적으로 만족하였고 진단한 디자인으로 치료 진행하였다.

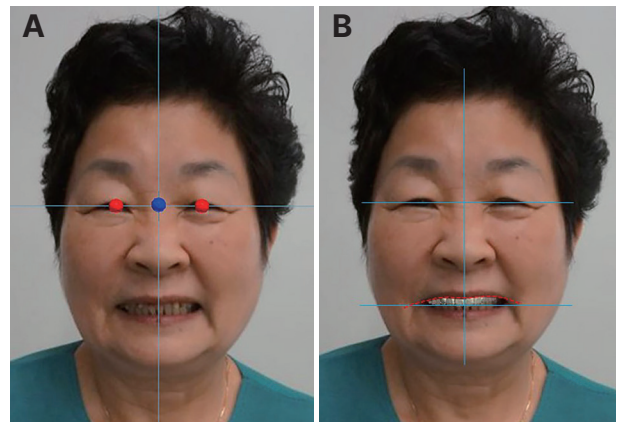


Fig. 6. Superimposition of extra-oral photographs. (A) Superimposition of digital diagnostic wax up and extra-oral photographs, (B) Esthetic re-evaluation of diagnostix wax-up.

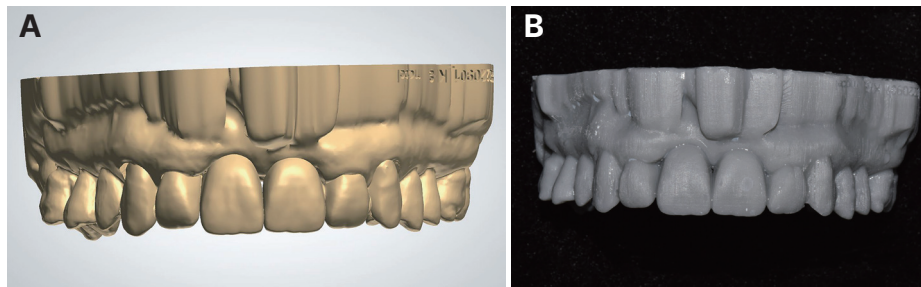


Fig. 7. Materials for counseling. (A) Digital diagnostic wax-up model, (B) 3D printed model.




Fig. 8. Preparation. (A) Putty index for reduction guide, (B) Impression taking with intraoral scan, (C) Intraoral photo of pre-fabricated provisional restoration.

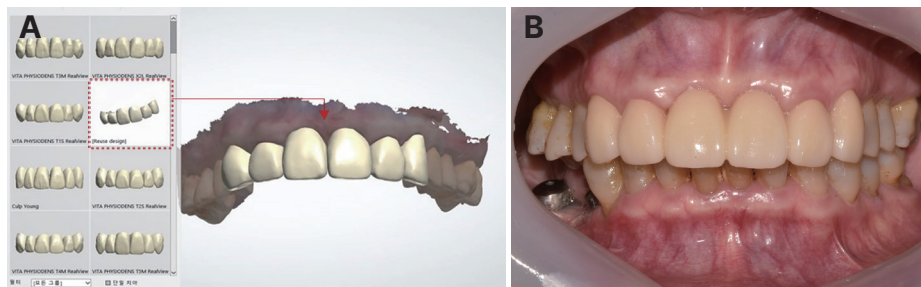


Fig. 9. Definitive prosthesis. (A) Diagnostic wax-up library, (B) Intraoral photo of final restoration.

사전에 진단모델의 디자인대로 PMMA 밀링(Arum 5X-450, Arum dentistry, Seoul, Korea)하여 임시치아를 제작하였고 출력된 진단 모델에 putty index (Exafine, GC, Tokyo, Japan)를 이용하여 치아 삭제 가이드(reduction guide)를 제작하였다. 환자 내원 후 가이드를 이용하여 지대치를 삭제하고 구내스캐너로 스캔하였다(Fig. 8). 미리 제작해둔 임시치아를 relining하여 합착하고 중심 교합시에는 전치부가 접촉되지 않고 전방유도가 가능함을 확인하였다. 임시치아 사용 1주 후 #11, 21 가공치의 치은연이 높아서 인접치에 비해 길어보인다는 환자의 의견에 따라 가공치의 협축 치은연을 치은으로부터 나오는

것 같아 보이도록 난원형으로 수정하였다. 환자가 수정된 디자인에 만족하여 CAD 소프트웨어 상에서 지대치 스캔 파일에 저장된 진단 납형 라이브러리를 불러와 디자인을 수정하고 밀링, 소결하여 6 unit 지르코니아 최종 보철물을 제작하였다(Fig. 9). 최종 보철물 수복 후 안모 평가를 시행하였을 때, 상악 전치부의 75 - 100%가 보이는 평균적인 미소선을 가지며 안모정중선과 치아 정중선이 일치하게 되었고, 측모에서는 상순이 3 mm 후퇴하여 심미적 개선을 이루었다(Fig. 10). 또한 수평피개(6 mm)와 수직피개(6 mm)가 감소되고 전방유도가 형성되었다.

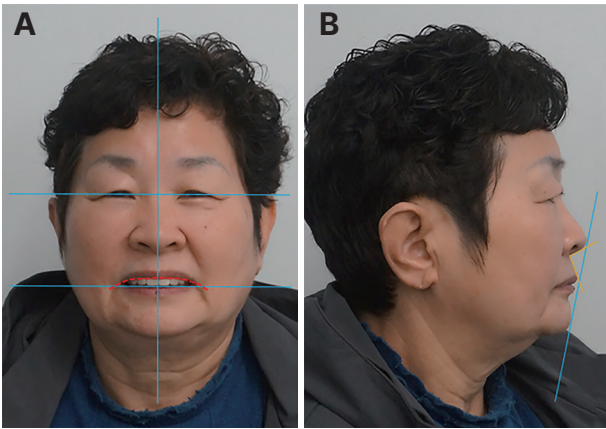


Fig. 10. Extra-oral photo of patient with final restoration. (A) Frontal view. Incisal plane parallel to inter-pupillary line, dental midline correspond to facial midline, average smile line, (B) Lateral view. Upper lip to E-line (-1 mm), 105° nasolabial angle

고찰

심미적으로 성공적인 보철을 제작하기 위해서는 치과 의사가 심미적인 문제점을 명확하게 인식하고 해결책을 시각화할 수 있는 진단적 접근방식이 필요하다. 이러한 접근방식은 환자와 치과 의사, 기공사 사이에 의사소통의 삼각구조가 형성되고 치과 의사와 환자 사이에 신뢰 관계를 구축하여 심미적으로 성공적인 치료를 가능하게 한다.⁸

치간이개가 진행되면서 치조골의 소실과 함께 치주염을 보이는 경우 PTM으로 진단하게 된다. 이러한 PTM의 해결책으로는 정도에 따라 치주치료와 외과적 치료를 동반한 교정치료 방법도 고려할 수 있으나 본 증례에서는 환자의 나이 및 경제적 문제로 인해 보철 치료를 시행하였다. 상악 중절치의 치간이개 정도가 심하며 2도 이상의 동요도를 보여 예후가 불량한 치아를 발거하였다.

상악 측절치와 견치의 경우 치주염 소견을 보였으나 동요도가 관찰되지 않았고 치아 위치가 치열궁에서 많이 벗어나지 않았다. 치아 폭경 비율을 고려하였을 때 환자의 이상적인 상악 중절치 보철물의 폭경은 18 mm였으나 환자는 22 mm의 과도한 공간을 가지고 있어 심미적인 상악 전치부 수복을 위해서는 수복공간의 분산이 필요할 것으로 판단하였다. 수복공간 및 저작력의 분산과 동시에 연결고정을 통한 치주 안정성 확보를 위해 상악 전치부 6 unit 고정성 보철 수복을 진행하였다.

심미성이 중요한 상악 전치부의 고정성 보철물은 환자의 일상생활과 만족도에 많은 영향을 미친다. 또한 환자 개인의 프로파일이 만족도에 상당한 연관성을 보이므로 상악 전치부의 보철 제작시에는 환자 개인의 프로파일에 대한 철저한 분석이 필요하다.⁹ 따라서 본 증례에서는 치료전에 환자의 안모에 대한 분석을 통해 문제점을 파악하고 디지털 진단 납형 디자인시에 이를 개선할 수 있도록 하였다. 뿐만 아니라 치료계획 수립시에 안모의 형태, 상악 전치의 절단부와 치경부의 위치, 입술 지지도, 정중선, 수평적 기울기(horizontal cant), 측모 등의 심미적 요소를 평가하여야 한다는 이전의 연구에 따라¹⁰ 디자인된 디지털 진단 납형을 환자의 구외 사진에 중첩시켜 심미성을 재평가 하였다.

전통적인 방식의 진단납형 제작은 모형상에서 왁스업 하여 제작하기 때문에 기공과정이 번거롭고 치아의 형태나 위치를 변경할 경우 수정이 어렵다. 또한 모형상에서만 제작하기 때문에 환자 개인의 안모적 특성을 반영할 수 없어 상악 전치부의 보철치료에 있어 치료결과와 심미성을 예측하기 어렵다. CAD 소프트웨어에서는 치아의 형태나 각도를 변경할 경우 수정이 쉽고 디자인한 치아를 환자의 구외 사진에 중첩시켜 심미성을 재평가함으로써 환자의 안모와 조화로운 보철물을 디자인할 수 있다. 디자인한 진단납형을 3D 프린팅하고 구외 사진에 중첩된 이미지도 출력하여 환자와의 상담시에 함께 이용하면 치료결과를 가시적으로 예측할 수 있기 때문에 환자와 치과 의사 간의 의사소통과 신뢰도를 증진시킬 수 있다. 임시 보철물의 장착 후에 환자와 치과 의사가 함께 보철물을 평가하고 최종 보철물의 제작시에 소프트웨어 라이브러리에 저장된 진단납형 디자인을 그대로 불러와 환자의 의견을 반영하여 추가 수정하면 심미적으로 만족도 높은 보철물을 제작할 수 있을 뿐 아니라 임상과정과 기공과정의 효율성과 편리함을 얻을 수 있다는 장점이 있다.

심미성이 중요시되는 상악 전치부 치료시에 본 증례에서는 2D 구외사진을 이용한 안모 평가만을 시행하였으나 추가적으로 안면 스캔을 시행하여 스캔파일에 디지털 진단납형을 중첩시키면 안모와 조화를 이루는 디자인에 대한 3차원적 평가가 가능할 것으로 사료된다.

결론

심미성이 중요한 상악 전치부 보철시에 환자의 안모를

고려한 디지털 방식의 진단납형 제작은 치료 후 보철물과 안모의 조화로움을 시각화하여 환자에게 제시할 수 있어 환자의 심미적 만족도를 증진할 수 있다. 또한 전통적인 제작 방식과 비교하여 가공과정을 단순화하고 임상적인 효율성과 편리함을 제공한다는 장점이 있다. 디지털 방식의 장점을 이용해 심미적, 기능적으로 만족스러운 결과를 얻을 수 있었다.

ORCID

Eunji Oh <https://orcid.org/0009-0003-6790-8451>
Songyi Park <https://orcid.org/0000-0003-2041-2814>
Woohyung Jang <https://orcid.org/0000-0001-8077-6877>
Chan Park <https://orcid.org/0000-0001-5729-5127>
Kwi-Dug Yun <https://orcid.org/0000-0002-2965-3967>
Hyun-Pil Lim <https://orcid.org/0000-0001-5586-1404>
Sangwon Park <https://orcid.org/0000-0002-9376-9104>

References

1. The glossary of prosthodontic terms: ninth edition. *J Prosthet Dent* 2017;117:e1-e105.
2. Morgan DW, Comella MC, Staffanou RS. A diagnostic wax-up technique. *J Prosthet Dent* 1975;33:169-77.
3. Abduo J. Morphological Symmetry of Maxillary Anterior Teeth before and after Prosthodontic Planning: Comparison between Conventional and Digital Diagnostic Wax-Ups. *Med Princ Pract* 2016;25:276-81.
4. Drafta S, Perieanu VS, Costea R, Eftene O, Burlibasa M, Manea RM, Caministeanu F, Carabela M, Neagoie IC, Costea R, Beuran IA, Maru N. Diagnostic Wax-Up - an extremely important method of communication between the dental office and the dental laboratory. *Roman J Med Pract* 2022;17:66-71.
5. Stern N, Brayer L. Collapse of the occlusion - aetiology, symptomatology and treatment. *J Oral Rehabil* 1975;2:1-19.
6. Brunsvold MA. Pathologic tooth migration. *J Periodontol* 2005;76:859-66.
7. Oh YA, Yang HS, Park SW, Lim HP, Yun KD, Park C. Analysis of the width ratio and wear rate of maxillary anterior teeth in the Korean population. *J Adv Prosthodont* 2017;9:93-8.
8. Levine JB. Esthetic diagnosis. *Curr Opin Cosmet Dent* 1995;9:17.
9. Sghaireen MG, Al-Omiri MK. Relationship between impact of maxillary anterior fixed prosthodontic rehabilitation on daily living, satisfaction, and personality profiles. *J Prosthet Dent* 2016;115:170-6.
10. Bidra AS. Three-Dimensional Esthetic Analysis in Treatment Planning for Implant-Supported Fixed Prosthesis in the Edentulous Maxilla: Review of the Esthetics Literature. *J Esthet Restor Dent* 2011;23:219-36.

디지털 진단납형을 이용한 상악 전치부 고정성 보철물 심미 수복 증례

오은지 전공의, 박송이 전공의, 장우형 조교수, 박찬* 부교수, 윤귀덕 교수, 임현필 교수, 박상원 교수
전남대학교 치의학전문대학원 보철학교실

최근 Computer-aided design/Computer-aided manufacturing (CAD/CAM) 기술의 발달로 보철제작에 있어 진료과정의 변화를 가져왔다. 디지털 방식의 진단납형 제작은 기공과정을 단순화하고 임상적인 효율성과 편리함을 제공한다. 본 증례는 기존에 모델 상에서만 제작하였던 진단 왁스업이 아닌 환자의 안모를 고려한 디지털 진단 왁스업을 시행하고 이를 최종 수복물 제작 시에 활용하여 보다 효율적이고 심미적인 고정성 보철물을 제작하였다. 안모를 고려한 디지털 진단납형은 환자에게 치료 후의 안모를 시각화하여 제시함으로써 환자와의 의사소통과 만족도를 증진시킬 수 있다. 수복 후 심미적, 기능적으로 만족스러운 결과를 얻었기에 이를 보고하는 바이다.

(구강회복응용과학지 2023;39(2):89-95)

주요어: 진단납형; 심미 보철; CAD/CAM

*교신저자: 박찬
(61186) 광주광역시 북구 용봉로 33 전남대학교 치의학전문대학원 보철학교실
Tel: 062-530-5638 | Fax: 062-530-5639 | E-mail: upgrade@hanmail.net
접수일: 2023년 3월 14일 | 수정일: 2023년 4월 11일 | 채택일: 2023년 4월 22일