

## 항혈소판제제를 복용 중인 출혈성 방광염 환자의 저령탕합사물탕 치험 1례

이다빈<sup>1</sup>, 김근영<sup>1</sup>, 전선욱<sup>1</sup>, 이한결<sup>1,2</sup>, 조기호<sup>1,2</sup>, 문상관<sup>1,2</sup>, 정우상<sup>1,2</sup>, 권승원<sup>1,2</sup>  
<sup>1</sup>경희대학교 대학원 임상한의학과, <sup>2</sup>경희대학교 한의과대학 순환신경내과학교실

### Case of a Hemorrhagic Cystitis Patient Taking Antiplatelets Treated with *Jeoryeong-tang-hap-Samul-tang*

Dabin Lee<sup>1</sup>, Geun Young Kim<sup>1</sup>, Seon Uk Jeon<sup>1</sup>, Han-Gyul Lee<sup>1,2</sup>,  
Ki-Ho Cho<sup>1,2</sup>, Sang-Kwan Moon<sup>1,2</sup>, Woo-Sang Jung<sup>1,2</sup>, Seungwon Kwon<sup>1,2</sup>

<sup>1</sup>Dept. of Clinical Korean Medicine, Graduate School, Kyung Hee University  
<sup>2</sup>Dept. of Cardiology and Neurology, College of Korean Medicine, Kyung Hee University

#### ABSTRACT

Hemorrhagic cystitis refers to massive inflammation and the diffuse vesical bleeding of the bladder. In patients with hematuria complaining of dysuria and pain, it is necessary to differentiate various causes, including cystitis, nephritis, and prostatitis. After the diagnosis of hemorrhagic cystitis, antibiotics usually treat and prevent further urinary tract infections. In the present case, a 78-year-old female patient with hemorrhagic cystitis presenting with hematuria underwent Korean medical treatment with *Jeoryeong-tang-hap-Samul-tang* for 29 days. The effect of the treatment was assessed with the hematuria grading scale (HGS) per week, urinalysis per two weeks, and the NRS (numeric rating scale) of dysuria per day. After treatment, both HGS and NRS scores decreased, and protein, blood, and red blood cells (RBCs) in urinalysis improved. This case report suggests that *Jeoryeong-tang-hap-Samul-tang* might be an effective option for hemorrhagic cystitis patients who continuously take antiplatelets.

**Key words:** hemorrhagic cystitis, antiplatelets, 猪苓湯合四物湯 (*Jeoryeong-tang-hap-Samul-tang*)

### 1. 서론

출혈성 방광염(Hemorrhagic Cystitis)은 방광포피의 광범위한 염증과 출혈로 특징지어지는 상태를 이르는 용어로, 혈뇨나 이에 따른 헤모글로빈 저하를 야기하며 그 정도는 약한 출혈에서부터 환

자의 생명을 위협하는 대량의 출혈까지 범위가 다양하다<sup>1</sup>.

출혈성 방광염이 급성적으로 발생하는 경우에는 세균 감염을, 만성적이거나 지속적으로 호소하는 경우에는 감염뿐 아니라 골반내 종양의 치료를 위한 항암 화학요법이나 방사선 요법의 영향을 고려해 볼 수 있다<sup>2</sup>.

출혈성 방광염으로 인한 혈뇨의 치료는 우선 지혈과 방광세척으로 시작되는데, 혈뇨용 3-way 요관을 삽입하여 방광세척을 진행하면서 원인에 따

· 투고일: 2023.04.07, 심사일: 2023.05.30, 게재확정일: 2023.05.31  
· 교신저자: 권승원 서울특별시 동대문구 경희대로 23  
경희대학교 한방병원 순환신경내과학교실  
TEL: 02-958-9129 FAX: 02-958-9132  
E-mail: kkokkottung@hanmail.net

른 치료가 진행된다<sup>3</sup>. 세균 감염으로 인하여 발생한 경우, 요분석과 요배양으로 균을 검출한 후 검출된 균에 맞는 항생제를 처방하여 치료하며, 주로 포스포마이신(fosfomycin), 시프로플록사신(ciprofloxacin), 아목시실린/클라블라네이트(amoxicilin/clavulanate)가 사용된다<sup>45</sup>. 약물로 인하여 발생한 경우, 이포스מיד(ifosmide), 사이클로포스파미드(cyclophosphamide), 부솔판(busulphan), 티오테파(thiotepa) 등의 약물이 출혈성 방광염을 유발할 수 있다고 보고되어 해당 약제를 중단하거나 변경하여 치료한다. 하지만 재발이 잦거나 증상이 지속되는 경우, 지속적인 지혈을 위한 혈뇨 카테터 삽입 및 방광세척 외에는 추가적인 치료가 없어 이에 따른 환자들의 불편함이 대두되고 있다<sup>6</sup>.

이에 한의학적인 접근을 통한 만성적인 혈뇨 치료가 필요한 상황이며, 방광염의 저령탕 치료에 관한 동물실험 연구나 증례보고들은 이미 다수 확인된 바 있으나, 혈뇨로 인해 헤모글로빈이 급격하게 저하되는 중에 항혈소판제도 지속해야 하는 특수 상황에서 저령탕가미방을 활용한 임상보고는 확인되지 않는다<sup>7-9</sup>. 이에 본 저자들은 헤모글로빈의 급격한 저하에도 불구하고 항혈소판제의 중단이 어려운 상황에서, 저령탕합사물탕 투여를 활용하여 혈뇨 및 배뇨통이 유의하게 호전된 출혈성 방광염 환자의 사례를 보고하고자 한다.

본 증례는 연구에 앞서 IRB File No 2023-04-001 승인을 통해 본 환자를 대상으로 이루어졌음을 밝힌다.

## II. 증례

### 1. 증례 및 진단

77세 여성 환자가 혈뇨를 주소로 내원했다. X년 3월 22일 우반신 소력감과 연하곤란으로 본원 응급실에 방문하여 뇌경색 진단받은 후 X년 3월 22일부터 4월 20일까지 본원 신경과에 입원하여 아스피린과 클로피도그렐로 항혈소판제를 시작하였다. 신경과 입원 중, 4월 11일 배뇨통을 동반한 1-2방울

의 선홍색 혈뇨가 확인되어 클로피도그렐을 중단하였다. 약제 중단 이후에도 혈뇨는 악화되었고, 이에 9일 후인 4월 20일 본과로 입원하였다.

환자의 주증상인 혈뇨는 처음 발생 시 일 1회에서 이후 일 3회 이상으로 빈도가 증가하며, 악화 시에는 소변이 전량 선홍색의 선혈 색을 띠고 있었다. 육안상 관찰되는 응고혈액의 크기도 50원 동전 크기에서 신생아 주먹 크기로 점점 커지는 모습이 확인되었다. 찌르는 듯한 양상의 배뇨통은 배뇨 시간혈적으로 발생하였으며, 혈전 발생 시 배뇨통이 악화되는 양상으로 나타났다. 확인되는 호전 및 악화 요인은 없었으며, 생체징후를 포함하여 그 외 특이 증상은 확인되지 않았다.

4월 12일, 발병 2일차 촬영한 전산화 단층촬영으로조영술(Computed Tomography Urography, CT urography)상 방광에 다량의 혈종 확인된 것 외에 방광 내 특이 소견 확인되지 않았다(Fig. 1). 4월 15일, 발병 5일차 촬영한 방광경검사상, 방광 내부에 종괴나 진행 중인 출혈은 확인되지 않았으나, 방광 뒤쪽 벽과 천장에서 혈관의 충혈이 확인되었다. 이에 출혈성 방광염 의심소견을 확인하였다(Fig. 1). 출혈성 방광염의 원인으로 제시되는 방사선치료나 화학요법, 출혈성 방광염을 유발하는 약제의 복용 이력 모두 없으므로, 특발성 출혈성 방광염으로 진단되었다.

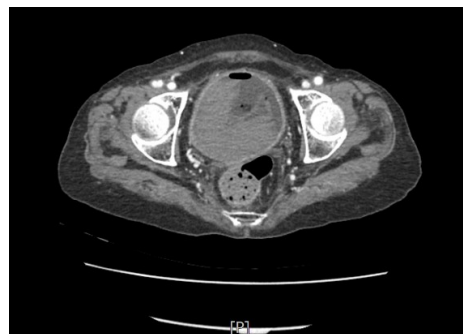


Fig. 1. Computed tomography urography, CT urography (X/4/12) large amount of hematoma at urinary bladder.

입원 시 시행한 계통문진 결과는 하기와 같았다.

1) 面 : 面白, 靛紅, 전체적으로 창백한 모습이나 때때로 광대 부위 붉은 모습 확인됨.

2) 睡眠 : 淺眠, 頻覺

3) 言語/聲音 : 語澁/ 少氣懶言, 뇌경색 발병 이후 어삽 호소하며, 기운이 없어 말을 잘 하려 하지 않는 모습

4) 寒熱 : 寒熱往來

5) 皮膚 : 乾燥, 건조하고 갈라지는 모습

6) 體型 : 瘦, 사지를 포함한 전신이 마른 모습

7) 食慾/消化 : 別無/普, 기운이 없어 일 1/3공기 이하로 섭취하나, 소화에는 지장 없음.

8) 大便 : 1日 1回, 普

9) 小便 : 血尿, 排尿痛, 배뇨 시 찌르거나 찢어지는 듯한 통증

10) 舌 : 白, 無苔

11) 脈 : 細數脈

환자 面白하며 전신피부가 전반적으로 건조하고 갈라지는 모습이었으며, 155 cm, 41 kg의 신체조건으로 외형적으로 瘦한 모습에서 血虛한 모습을 확인할 수 있었다. 또한, 기운이 없어 말을 잘 하려하지 않고, 식사 또한 하지 않으려 하는 모습에서 氣虛한 모습도 확인할 수 있었다. 舌診상 舌質이 白하고 無苔하였으며, 脈診상 細脈이 확인되어 전반적으로 氣血兩虛가 뚜렷하다고 판단하였다.

또한 상기 환자 면백한 중에도 간헐적으로 광대 부위에 붉은 모습이 있고 舌診상 無苔로 陰虛火旺이 있는 것으로 진단되었다. 또한 환자분 소변불리를 호소하시어 음허한 상태에 水와 熱이 동반되었다고 추론하였다.

## 2. 치료계획 수립 및 치료 내용

### 1) 한약치료

상기 진단결과를 바탕으로 혈뇨로 인한 血虛와 濕熱을 겸한 것으로 판단하여 그 증상을 완화하고자 猪苓湯과 猪苓湯合四物湯을 사용하였다. 猪苓湯을 X년 4월 20일부터 X년 4월 21일까지 복용하였고, 猪

苓湯合四物湯은 X년 4월 22일부터 5월 18일까지 복용하였다. 猪苓湯은 1일 용량 활석 9 g, 택사 9 g, 저령 9 g, 백복령 9 g, 아교 9 g으로 구성되었다. 猪苓湯合四物湯은 1일 용량 활석 9 g, 택사 9 g, 저령 9 g, 백복령 9 g, 아교 9 g, 백작약 15 g, 천궁 15 g, 당귀 15 g, 숙지황 15 g으로 구성되었다. 猪苓湯은 4월 21일부터 4월 22일까지 2일간 1일 3회 각 50 mL 매 식후 2시간 직접 복용하였으며(Table 1), 猪苓湯合四物湯은 4월 22일부터 5월 18일까지 27일간 1일 3회 각 50 mL 매 식후 2시간 직접 복용하였다(Table 2).

Table 1. Composition of *Jeoryeong-tang*

Constitute herbs	Botanical name	Weight (g)
滑石	Talc	9.0 g
澤瀉	Alisma canaliculatum	9.0 g
猪苓	Polyporus umbellatus FR.	9.0 g
白茯苓	Poria	9.0 g
阿膠	Glue	9.0 g

Dose above is based on the daily dose. 3 times a day

Table 2. Composition of *Jeoryeongtang-hab-Samul-tang*

Constitute herbs	Botanical name	Weight (g)
滑石	Talc	9.0 g
澤瀉	Alisma canaliculatum	9.0 g
猪苓	Polyporus umbellatus FR.	9.0 g
白茯苓	Poria	9.0 g
阿膠	Glue	9.0 g
白芍藥	Paeonia lactiflora	15.0 g
川芎	Cnidium Rhizome	15.0 g
當歸	Angelica Gigas Root	15.0 g
熟地黃	Rehmanneh glutinosa Libosch	15.0 g

Dose above is based on the daily dose. 3 times a day

### 2) 침치료

0.20×30 mm stainless steel(동방침구제작소, 일회용 호침, 한국)을 사용하여 2022년 4월 20일부터

2022년 5월 18일까지 총 29일간 일 2회 수기침치료 후 20분간 유침하였다. 혈자리는 백회(GV20), 사신총(EX-HN1), 풍지(GB20), 합곡(LI4), 곡지(LI11), 외관(TE5), 내관(PC6), 태충(LR3), 족삼리(ST36), 양릉천(GB34), 음릉천(SP9), 삼음교(SP6)로 선혈하였다. 이는 환자의 기저질환인 뇌경색으로 인해 발생한 우반신소력을 치료하고자 하는 재활의 목적으로 한약 치료와 병행되었다.

### 3) 그 외 약물 치료

본 증례에서는 방광염으로 인한 혈뇨를 치료하기 위한 한약치료, 뇌경색의 재활을 목적으로 하는 침치료 외에도 방광염 호전을 위한 항생제 치료도 병행되었다. 상기 환자는 세프트리악손(ceftriaxone) 정맥 투여 1V 일 1회로 3일간 치료한 후, 아목시실린/클라블라네이트 875/125 mg을 일 2회 경구 투여한 지 3일차에 본과 입원하였다. 입원 이후 2일간 동일 경구 항생제를 복용하였으며, 그 후에는 항생제 치료가 진행되지 않았다. 상기 환자에서는 항생제 치료가 진행되었으나, 항생제 지속 여부와는 별개로 혈뇨와 배뇨통은 지속적으로 확인되었다.

상기 환자가 본원 입원 기간 동안 복용 중이던 전체 약물은 다음과 같다.

#### (1) 항혈소판제

Aspirin 100 mg 1일 1회

#### (2) 항고지혈증제

Atorvastatin 40 mg 1일 1회

#### (3) 항고혈압제제

Amlodipine 2.5 mg 1일 1회

#### (4) 소화제

Tegoprazan 50 mg 1일 1회

#### (5) 항생제(4/19-4/23)

Amoxicillin 880 mg 1일 2회

K Clavulanate 125.4 mg 1일 2회

## III. 평가방법 및 경과

### 1. 혈뇨 및 배뇨통의 평가

혈뇨는 hematuria grading scale(HGS)와 urinalysis(UA)로 평가하였으며, 배뇨통은 환자가 주관적으로 호소하는 통증을 numeral rating scale(NRS)로 측정하여 평가하였다.

HGS란 혈뇨를 평가하는 대표적인 방법으로, Grade I(투명한 색), Grade II(투명한 복숭아색), Grade III(분홍색), Grade IV(체리색), Grade V(와인색)의 5개 단계로 나누어 변화를 확인하였다<sup>10</sup>.

UA는 소변에 대한 분석법으로, 여러 항목 중 적혈구 수, 세균 수, 잠혈, 단백질의 항목을 확인하였다.

NRS는 통증을 측정하는 방법으로, 배뇨통을 0(전혀 없음)부터 10(죽을 것 같은 고통)으로 설명하고 환자에게 어느 정도인지 가리키도록 안내하여 측정하고 통증의 추이를 확인하였다.

### 2. 경 과

1) 경과에 따른 HGS 변화(2022년 4월 20일-2022년 5월 18일, 총 29일)

본 증례에서는 1일차부터 7일에 1번씩 해당 항목을 평가하여 추이를 그래프로 비교하였다(Fig. 2). 1일차를 시작으로 7일에 1회 측정하였으며, 1일차 Grade IV, 8일차 Grade III, 15일차 Grade I, 22일차 Grade I, 29일차 Grade I으로 확인되었다. HGS상으로 소변 색을 확인했을 때 지속적인 호전 경향이 확인되었다.

2) 경과에 따른 UA 변화(2022년 4월 20일-2022년 5월 18일, 총 29일)

본 증례에서는 1일차부터 29일차까지 14일에 1회씩 UA를 시행하여 추이를 그래프로 비교하였다(Table 3). 1일차를 시작으로 14일에 1회 측정한 결과, protein이 +++(300)에서 +(30), +-(10)으로 하강하는 것이 확인되었다. Occult blood도 +++(250)에서 +++(25), +-(5)로, RBC는 many에서, many, 이후 2~4로 하강하는 것을 관찰할 수 있었다.

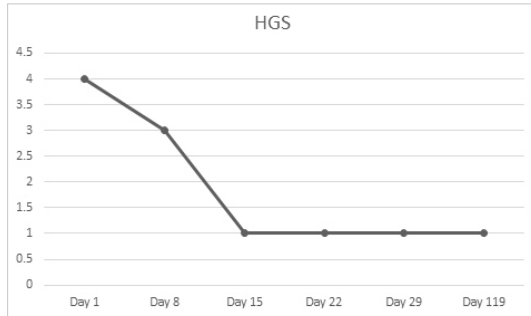


Fig. 2. HGS by 7-day interval during hospitalization, 30-day interval after hospitalization.

Table 3. Progress of Urinalysis

	Day 1 (4/20)	Day 15 (5/4)	Day 29 (5/18)
Protein	+++ (300)	+ (30)	+ - (10)
Occult blood	+++ (250)	+++ (25)	+ - (5)
RBC	Many	Many	2~4

Table 4. Symptom Changes

Day	Clot	Dysuria (NRS)	Symptom
Day 1	++	++(4)	5 times of reddish hematuria
Day 2	++	+(2)	8 times of reddish hematuria
Day 3	+	-	No hematuria or dysuria
Day 4	+	+(2)	3-4 times of pinkish hematuria
Day 5	-	+(1)	3 times of pinkish-white hematuria
Day 6	+	-	a time of pinkish hematuria
Day 7	++	+(3)	2 times of pinkish hematuria
Day 8	+	-	a plenty of hematuria for more than 3 times, disappeared after dawn
Day 9	++	+(3)	3 times of reddish hematuria
Day 10	+	-	2 times of pinkish hematuria
Day 11	+	-	3 times of pinkish hematuria
Day 12	++	-	a plenty of reddish hematuria for a time
Day 13	++	++(5)	a plenty of reddish hematuria for a time
Day 14	+	+(3)	a time of pinkish hematuria
Day 15	-	-	No hematuria or dysuria
Day 16	-	-	No hematuria or dysuria
Day 17	+	-	a time of pinkish hematuria without dysuria
Day 18	-	-	No hematuria or dysuria
Day 19	-	-	No hematuria or dysuria
Day 20	-	-	No hematuria or dysuria

3) 경과에 따른 증상 변화(2022년 4월 20일-2022년 5월 18일, 총 29일)

본 증례에서는 경과에 따른 증상 변화를 소변색과 배뇨통에 초점을 두어 기록하였다(Table 4). 환자의 혈뇨는 입원 1일차에는 선홍빛의 혈뇨 5회, NRS 4의 배뇨통을 호소하였으나, 입원 8일차에는 분홍빛의 다량의 혈뇨 3회 이상 나타났다가 새벽부터 소실되는 모습으로 배뇨통은 발생하지 않았다. 입원 15일차에는 혈뇨 및 배뇨통 나타나지 않았으나 22일차 혈뇨 2회와 함께 NRS 1의 배뇨통이 발생하였다. 퇴원일인 입원 29일차에는 혈뇨 및 배뇨통이 나타나지 않는 모습 확인되었다(Fig. 3). 입원 15일차 이후부터 혈뇨 및 배뇨통의 감소로 환자 및 보호자 호전에 대한 만족감을 표현하였으며, 삶의 질이 높아졌다고 언급하였다. 치료 중 이상반응 및 예상치 못한 사건은 발생하지 않았다(Fig. 4).

Day 21	-	-	No hematuria or dysuria
Day 22	+	-	2 times of pinkish hematuria
Day 23	-	-	No hematuria or dysuria
Day 24	-	-	No hematuria or dysuria
Day 25	-	-	No hematuria or dysuria
Day 26	-	-	No hematuria or dysuria
Day 27	-	-	No hematuria or dysuria
Day 28	-	-	No hematuria or dysuria
Day 29	-	-	No hematuria or dysuria

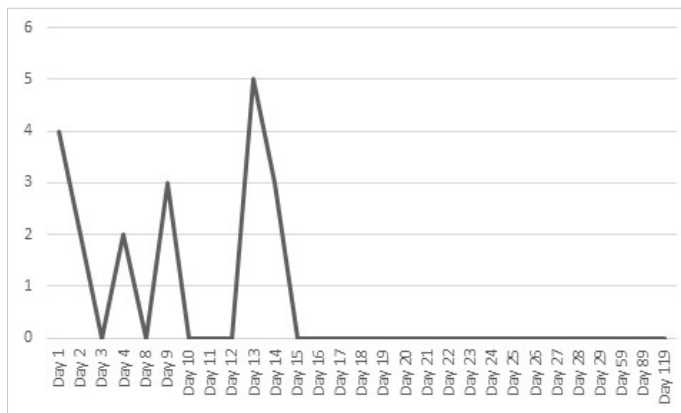


Fig. 3. NRS of dysuria by a-day interval during hospitalization, 30-day interval after hospitalization.

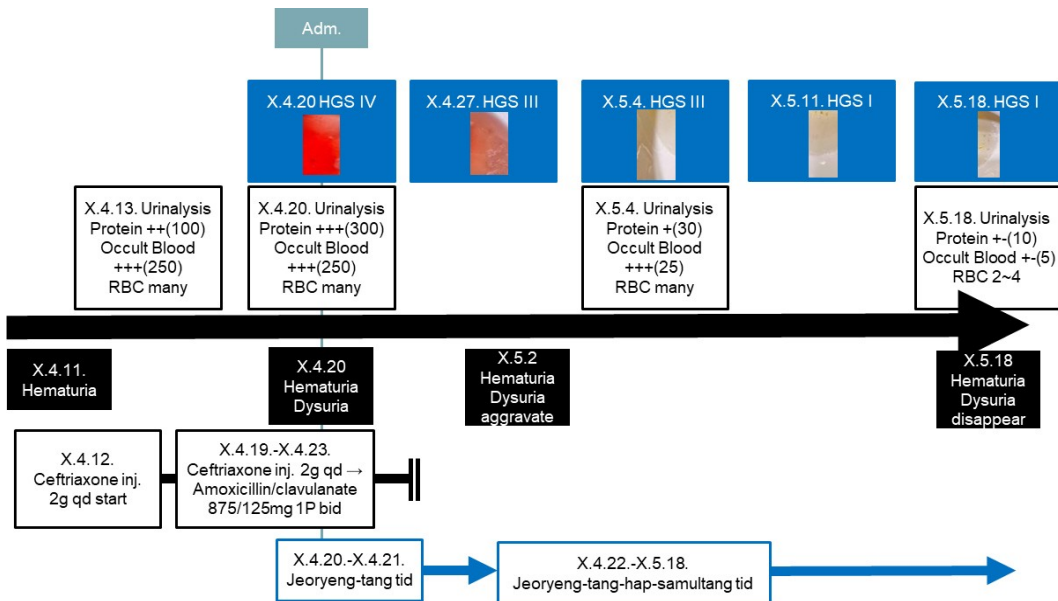


Fig. 4. Case report timeline during the hospitalization period.

## IV. 고찰 및 결론

혈뇨는 광범위한 정의로는 육안적 혈뇨와 미세 혈뇨로 구분되며, 이 중 육안적 혈뇨, 즉 1 L당 1 mL 이상의 혈뇨를 좁은 범위의 혈뇨로 보고 있다. 혈뇨의 원인에는 신장, 요관, 방광, 전립선 및 요도가 모두 관여하는데, 원인 감별을 위하여 정맥신우조영술(Intravenous pyelography), 초음파, 요도 자기공명영상(Magnetic Resonance Urography, MRU), 요로조영 전산화 단층촬영(Computed Tomography Urography) 등을 활용한다<sup>11</sup>. 육안적 혈뇨의 원인 중 하나인 출혈성 방광염은, 요도 자기공명영상과 요로조영 전산화 단층촬영으로 진단될 수 있는 질환으로, 세균 감염 등으로 인하여 출혈이 발생하는 상태를 의미한다<sup>12</sup>. 출혈성 방광염으로 인하여 혈뇨가 발생하는 경우, 혈뇨 카테터를 이용하여 방광의 세척 및 지혈을 우선적으로 시행한 후, 해당 증상의 원인인 염증, 약제, 방사선치료, 화학요법 등을 중단하는 방법을 활용하고 있다.

하지만 본 환자는 혈뇨카테터로의 지혈과 세척, 항생제 투여의 치료를 진행했음에도 특별성으로 혈뇨 및 배뇨통이 지속되었으며, 복용 중인 항혈소판제는 지속적인 헤모글로빈 저하가 확인됨에도 불구하고 뇌경색 이력으로 인해 중단할 수 없는 상황이었다. 응고혈을 제거하는 치료적 목적의 방광경 시술 외에 근본적인 해결책이 제시되지 않는 상황에서, 환자는 지속적인 혈뇨로 인한 전반적인 기력저하와 통증, 삶의 질 저하를 호소하고 있는 상황이었다. 뿐만 아니라, 해당 증상이 만성화되면서, 근육 확장으로 인한 방광내 근육 관련 문제 발생이 우려되었으며, 실제로 방광경검사상 방광 충혈이 확인되는 상황이어 현존하는 치료 외의 추가적인 치료가 필요한 상황이었다<sup>13</sup>.

본 환자는 면백 및 관홍, 피부건조, 설무대, 세사맥 등으로 미루어보아 기혈양허 및 음허화왕의 양상을 확인할 수 있다. 저령탕을 2일 사용한 후, 환자의 면백, 세맥이 악화되는 것이 확인되어 보혈하

고자 저령탕합사물탕을 탕약으로 활용하였다. 뇌경색으로 인해 항혈소판제를 지속 복용하여 혈뇨가 호전되지 않던 상태에서, 저령탕합사물탕 복용 후 혈뇨는 HGS 4에서 1로 호전되었으며, 배뇨통은 NRS 4-5에서 NRS 0으로 소실되는 모습이 확인되었다.

상기 환자에게 사용된 저령탕합사물탕은 저령탕과 사물탕의 합방으로, 본 환자에서는 혈허 및 음허화왕 증상과 출혈성방광염의 호전을 위해 처방하였다. 실제로 한 증례보고에서는 뇌졸중 환자들의 하부요로감염에서 저령탕을 활용하여 호전된 예시들을 보고한 바 있다<sup>14</sup>. 또한, 다른 증례에서는 신장 외상 이후의 무증상성 미세혈뇨에 저령탕 가미방이 효과적이었던 증례를 제시하고 있어, 혈뇨의 원인에는 본 증례와 다소 차이가 있지만 환자의 증상인 혈뇨와 유사한 부분이 있다고 생각된다. 해당 연구에서 무증상성 미세혈뇨 환자에게 저령탕가미방을 투여한 후, 요분석상 소변 적혈구가 참고치로 상승한 것이 확인되었다<sup>15</sup>. 또한 출혈성 방광염 소아 환자의 혈뇨에도 저령탕을 활용한 증례, 만성골반통을 동반한 원인불명의 혈뇨 환자에서 사물탕 사용 후 소변분석결과와 골반통이 호전된 증례도 보고된 바 있다<sup>7</sup>. 침치료로는 백회, 사신총, 풍지, 합곡, 곡지, 외관, 내관, 태충, 족삼리, 양릉천, 음릉천, 삼음교를 선혈하였다. 이와 같은 선혈은 환자의 뇌경색으로 인한 재발을 목적으로 하였다<sup>16-18</sup>.

본 증례는 혈뇨 치료를 모두 시행하였음에도 혈뇨가 만성화되는 환자에서 항혈소판제를 지속적으로 복용하는데도 혈뇨의 소실을 확인하였다는 점에서 의의가 있다. 또한, 이후 1개월 간격으로 3회 외래에서 추적관찰한 결과, 동일 한약을 복용하는 동안 혈뇨와 배뇨통은 지속적으로 재발하지 않았다. 그러나 입원기간이 총 29일로 다소 짧으며, 치료 중단 시 다시 악화되는지의 여부는 확인할 수 없었다는 한계가 있다. 또한, 혈뇨 발생 2일차(4월 12일)부터 8일차(4월 18일)까지 세프트리악손 2 g 일 1회의 항생제 정맥주사, 9일차(4월 19일)부터 13일차(4월 23일)까지 아목시실린/클라불라네이트

875/125 mg 일 2회의 경구항생제 복용의 항생제 이력이 있어, 항생제의 효과를 완전하게 배제하기는 어렵다는 한계가 있다.

이에 본 증례를 통해 혈뇨 및 배뇨통을 나타내는 출혈성 방광염 환자에서 저령당합사물탕 치료의 효과를 확인하였기에 추후 유사한 증례보고들을 모아 임상연구 등 확장된 연구를 진행해볼 수 있을 것이다.

### 참고문헌

1. D'Amico MJ, Foss H, Uhr A, Rudnick B, Kloniecke E, Gomella LG. Hemorrhagic cystitis: a review of the literature and treatment options. *Can J Urol* 2022;29(5):11276-83.
2. Dorairajan L, Manikandan R, Kumar S. Hemorrhagic cystitis: A challenge to the urologist. *Indian J Urol* 2010;26(2):159-66.
3. Dautruche A, Delouya G. A contemporary review about the management of radiation-induced hemorrhagic cystitis. *Current Opinion in Supportive & Palliative Care* 2018;12(3):344-50.
4. Hooton TM, Scholes D, Gupta K, Stapleton AE, Roberts PL, Stamm WE. Amoxicillin-Clavulanate vs Ciprofloxacin for the Treatment of Uncomplicated Cystitis in Women. *JAMA* 2005;293(8):949-55.
5. Falagas ME, Vouloumanou EK, Togiias AG, Karadima M, Kapaskelis AM, Rafailidis PI, et al. Fosfomycin versus other antibiotics for the treatment of cystitis: a meta-analysis of randomized controlled trials. *Journal of Antimicrobial Chemotherapy* 2010;65(9):1862-77.
6. Gupta K, Hooton TM, Roberts PL, Stamm WE. Patient-Initiated Treatment of Uncomplicated Recurrent Urinary Tract Infections in Young Women. *Ann Intern Med* 2001;135(1):9-16.
7. Kawashima N, Deveaux TE, Yoshida N, Matsumoto K, Kato K. Choreito, a formula from Japanese traditional medicine (Kampo medicine), for massive hemorrhagic cystitis and clot retention in a pediatric patient with refractory acute lymphoblastic leukemia. *Phytomedicine* 2012;19(12):1143-6.
8. Taylor J. Acupuncture Therapy for Interstitial Cystitis (Bladder Pain Syndrome): A Case Report. *Convergent Points: An East-West Case Report Journal* 2023;2(1):1.
9. Tokita Y, Sugaya K, Nishijima S, Tsuchiya N, Hamaguchi M, Yamamoto H. Choreito, a Kampo medicine attenuates detrusor overactivity and bladder pain symptoms in rat tranilast-induced interstitial cystitis/bladder pain syndrome-like model. *Neurourology and Urodynamics* 2022;42(1):56-64.
10. Lee JY, Chang JS, Koo KC, Lee SW, Choi YD, Cho KS. Hematuria Grading Scale: A New Tool for Gross Hematuria. *Urology* 2013;82(2):284-9.
11. O'Connor OJ, McSweeney SE, Maher MM. Imaging of Hematuria. *Radiologic Clinics of North America* 2008;46(1):113-32.
12. Warshauer DM, McCarthy SM, Street L, Bookbinder MJ, Glickman MG, Richter J, et al. Detection of renal masses: sensitivities and specificities of excretory urography/linear tomography, US, and CT. *Radiology* 1988;169(2):363-5.
13. Haldar S, Dru C, Bhowmick NA. Mechanisms of hemorrhagic cystitis. *Am J Clin Exp Urol* 2014 Oct 2;2(3):199-208.
14. Lee CR, Kim TH, Rhee JW, Na BJ, Kim EJ, Lee SH, et al. Case studies on the patients with urinary tract infection after stroke treated with Oryeong-snan Gamibang(Wuring-san Jiaweifang). *The Journal of Internal Korean Medicine* 2003;fal:168-75.



15. Kim BM, Jo HG. Modified Zhu Ling Tang Administration for Asymptomatic Microhematuria Due to Suspicion of Kidney Trauma Following a Motor Vehicle Accident: a Case Report. *J Int Korean Med* 2019;40(3):551-6.
16. Hwang IK, Chung JY, Yoo DY, Yi SS, Youn HY, Seong JK, et al. Comparing the Effects of Acupuncture and Electroacupuncture at Zusanli and Baihui on Cell Proliferation and Neuroblast Differentiation in the Rat Hippocampus. *J Vet Med Sci* 2010 Mar;72(3):279-84.
17. Liang P, Wang Z, Qian T, Li K. Acupuncture Stimulation of Taichong (Liv3) and Hegu (LI4) Modulates the Default Mode Network Activity in Alzheimer's Disease. *Am J Alzheimers Dis Other Demen* 2014;29(8):739-48.
18. Dai XJ, Min YJ, Gong HH, Gao L, Wang SY, Zhou FQ, et al. Evaluation of the post-effect of acupuncture at Sanyinjiao (SP 6) under sleep deprivation by resting-state amplitude of low-frequency fluctuation: a fMRI study. *Zhongguo Zhen Jiu* 2012;32(1):47-52.