








Detection of Monosodium Urate Crystal of Hand and Wrist in Suspected Gouty Arthritis Patients on Dual-Energy CT and Relationship with Serum Urate Level

손과 손목의 통풍관절염에서 이중에너지 CT를 이용한 요산나트륨 결정 검출과 혈중 요산 농도와의 관계


Hana Choi, MD¹ , Jeongah Ryu, MD^{1*} , Seunghun Lee, MD² ,
Yeo Ju Kim, MD² , Soyoung Bang, MD³ 

Departments of ¹Radiology and ³Rheumatology, Hanyang University School of Medicine, Guri Hospital, Guri, Korea


²Department of Radiology, Hanyang University School of Medicine, Seoul Hospital, Seoul, Korea

ORCID iDs

Hana Choi  <https://orcid.org/0000-0002-4209-9219>

Jeongah Ryu  <https://orcid.org/0000-0002-4474-180X>

Seunghun Lee  <https://orcid.org/0000-0002-4348-7993>

Yeo Ju Kim  <https://orcid.org/0000-0002-1783-8876>

Soyoung Bang  <https://orcid.org/0000-0003-4699-9350>

Purpose We retrospectively investigated the characteristics of patients with monosodium urate (MSU) deposits of the hand and wrist on dual-energy CT (DECT) compared to those without. We also attempted to determine the pattern of MSU distribution in DECT.

Materials and Methods In total, 93 patients were included who had undergone DECT for evaluation of the hand or wrist pain under the clinical impression of gouty arthritis. The total volume of MSU deposits on DECT was calculated and the pattern of MSU distribution on DECT was analyzed. Also, the level of the serum urate at the time of DECT and the highest level of the serum urate of the patients were obtained from their records and the relationship between MSU and serum urate level was evaluated.

Results The range of the volume of MSU deposits on DECT was 0.01–16.11 cm³ (average: 1.07 cm³). The average level of serum urate was significantly higher in the MSU positive group than that in the MSU negative group. MSU deposits were most frequently observed in the wrists followed by fingers and digitorum tendons.

Conclusion On DECT, MSU deposits were most frequently detected in the wrist and related with high serum urate level.

Index terms Arthritis; Gout; Wrist; Hand; Uric Acid; Multidetector Computed Tomography

Received December 26, 2021

Revised April 24, 2022

Accepted May 17, 2022

*Corresponding author

Jeongah Ryu, MD

Department of Radiology,

Hanyang University

School of Medicine, Guri Hospital,

153 Gyeongchun-ro,

Guri 11923, Korea.

Tel 82-31-560-2449

Fax 82-31-560-2551

E-mail ryuja@hanyang.ac.kr

This is an Open Access article distributed under the terms of the Creative Commons Attribution Non-Commercial License (<https://creativecommons.org/licenses/by-nc/4.0/>) which permits unrestricted non-commercial use, distribution, and reproduction in any medium, provided the original work is properly cited.

서론

통풍(gout)은 퓨린 대사의 이상으로 체내에 과잉 축적된 요산이 활액과 관절 주변 연부조직에 요산나트륨 결정(monosodium urate monohydrate)으로 침착되어 재발성 발작성 염증을 일으키는 질환이다(1). 전체 통풍 증례 중 0.8%에서 2%는 초기에 손목 통풍으로 발현된다(2). 급성 통풍성 관절염은 패혈성 관절염, 류마티스 관절염과 감별이 필요하며, 만성 통풍성 관절염은 골관절염, 미란성 관절염, 건선성 관절염, 칼슘 피로인산염 결정 침착 질환(calcium pyrophosphate dihydrate crystal deposition disease) 등과 감별해야 한다(3). 통풍으로 오인될 수 있는 감염이나 악성 종양의 경우 즉각적이며 적절한 치료가 필요하다(4). 또한 류마티스 관절염이나 건선성 관절염, 칼슘 피로인산염 결정 침착 질환의 경우 진단 및 치료가 지연되는 경우 관절에 기형이 발생할 수 있기 때문에 정확한 진단과 이에 맞는 치료가 중요하다(4).

세계적으로 지난 이십여 년에 걸쳐 통풍에 효과적인 새로운 치료 약과 다양한 치료법이 개발되었다(5). 새로운 치료에 관해 많은 다양한 관찰연구들이 시행되면서, 기존에 통풍 확진의 기준으로 여겨져 왔던, 관절 천자를 통해 얻은 관절액이나 조직 혹은 통풍결절에서 얻은 요산 결정의 증명법보다 쉽고 효과적인 진단 방법과 추적관찰 방법에 대한 필요성이 대두되었다(6). 2000년 이후로 눈부시게 발전한 이중에너지 CT (dual-energy CT; 이하 DECT) 기술을 통해 연부조직 내의 요산나트륨 결정을 직접 찾아내고 영상화 및 정량화할 수 있게 되었다(7).

이중에너지 CT를 이용한 통풍의 진단은 소량의 요산나트륨 결정을 예민하게 발견하면서도 다양한 인공물과 가짜 병변을 배제할 수 있어야만 하므로, 이론적인 학습에 바탕을 두고 많은 임상적 경험을 통해 정확한 판독과 진단을 하는 것이 필수적이다(8). 이전에 Fitzgerald 등(9)은 손과 손목 통풍에서의 수술적 치료에 대하여 보고하였다. 또한 Klauser 등(10)은 손과 손목 통풍의 진단에 있어 이중에너지 CT와 초음파를 비교하였으며(10), Ziegeler 등(11)은 손목에서 결정 침착 질환을 감별하는데 있어서 이중에너지 CT의 역할 등 진단적 방법론에 관한 논문을 발표하였다. 저자들은 다양한 관절염이 흔하게 발생하고 상대적으로 질환 간의 감별이 어려운 손과 손목의 통풍관절염의 진단이 어렵고도 중요하다는 점에 주목하였다.

본 연구에서는 이중에너지 CT에서 요산나트륨이 검출된 환자들은 그렇지 않은 환자와 비교하여 어떤 특성을 보이는지 그리고 검출된 요산나트륨 결정은 어떤 양상으로 침착되는지를 알아보고자 하였다.

대상과 방법

본 연구는 후향적 연구로서, 본원의 기관 연구윤리심의위원회를 통과하였으며 사전 동의는 면제되었다(IRB No. 2020-09-014).

2015년 8월 1일부터 2020년 8월 31일까지 임상적으로 손가락이나 손목에 통풍관절염이 의심되어 이중에너지 CT를 촬영한 97명의 환자(101건의 CT) 중 혈중 요산 농도 자료가 없는 환자 4명을 제외하였다. 또한 연구 기간 동안 4명의 환자가 각각 2건의 이중에너지 CT를 촬영하였는데, 이 경

우 환자당 1개의 CT만 채택하였다. 이때 해당 환자들의 이중에너지 CT에서 검출된 요산나트륨 결정의 양, CT 촬영 당시 혈중 요산 농도(serum uric acid)와 촬영 2년 이내의 최대 혈중 요산 농도(maximal serum uric acid) 값을 각각 비교하여 둘 중 더 큰 값을 보이는 날짜의 검사를 택하였다. 최종적으로 93명의 환자(93건의 CT)가 본 연구에 포함되었다(Fig. 1). 이 중 CT에서 요산나트륨 결정의 양이 1 mm³ 미만(submillimeter)인 경우 2015년 American College of Rheumatology/European League against Rheumatism (이하 ACR/EULAR)에서 공동으로 발표한 통풍 진단 분류 기준을 근거로 요산나트륨 결정 침착이 없는 것으로 간주하였다(6). 또한 의무기록을 조회하여 CT를 촬영한 날과 가장 근접한 날짜의 혈중 요산 수치 및 CT 촬영 전후 2년 동안(이중에너지 CT 촬영일 ± 2년) 가장 높았던 최대 혈중 요산 수치를 조사하였다. 본원의 혈중 요산 농도 참고치는 2.7–8.0 mg/dL이다. 그리고 의무기록과 처방내역을 확인하여 요산강하제 복용 여부를 기록하였다.

영상 획득

이중에너지 CT는 전완부 원위부부터 손가락 끝까지를 포함하여 촬영하였으며, 64채널의 다중검출기 CT 스캐너(Somatom Definition, Siemens Medical Solutions, Erlangen, Germany)를 사용하여 획득하였다. A 선관은 140 kVp의 관전압, B 선관은 80 kVp의 관전압으로 하였고, 자동 노출 조정 프로그램을 적용하였다. 질지표 관전류의 경우 A 선관은 40 mAs로, B 선관은 170 mAs로 설정하였다.

검출기 폭조절(detector collimation)은 64 × 0.6 mm, 회전 시간은 1.0 second의 조건으로 하였다. 이미지 재구성은 이중에너지 커널(dual energy kernel, B20s smooth; Siemens Healthcare, Erlangen, Germany)을 사용하였으며, 2 mm의 스캔 두께로 영상을 재구성하였다. 이중에너지 CT 횡단면 영상의 해상도는 512 × 512 픽셀 매트릭스였으며, 영상 영역(field of view)은 250 × 250 mm, 복셀(voxel)의 크기는 약 0.5 × 0.5 × 2 mm³였다. 영상은 2015년과 2016년에는 MMWP (Siemens Healthcare), 2017–2020년에는 Syngo.via VB20A (Siemens Healthcare) 소프트웨어를 이용하여 분석 후 후처리(postprocessing) 하였으며, 이때 이중에너지 CT 비율(DECT ratio) 1.25, 최소 감쇠(attenuation) 역치 150 Hounsfield unit (이하 HU), 최대 감쇠는 500 HU으로 하였다. 요산나트륨 결정은 초록색으로 표시가 되도록 하였다.

영상 분석과 측정

이중에너지 CT는 18년 경력의 근골격계 영상의학과 전문의와 3년 경력의 전공의가 후향적으로 합의를 이루어 분석하였다. 이중에너지 CT에서 초록색으로 표시된 요산나트륨 결정의 부피 및 개수를 측정하였으며, 혈관 인공물(vascular artifact), 손톱이나 피부에 위치한 요산나트륨 결정은 제외하고 측정하였다(6). 또한 요산나트륨 결정의 중심에 관심 영역(region of interest)을 그린 후 HU를 기록하였다. 여러 개의 요산나트륨 결정이 침착된 경우, 그중 밀도가 높은 3개의 요산나트륨의 HU를 기록하였다. 이중에너지 CT에서 요산나트륨 결정이 없는 경우 칼슘 피로인산염 결정(CPP)을 포함한 칼슘 침착물이 있다면, 이들의 HU를 같은 방식으로 측정하였다.

요산나트륨 결정의 위치는 엄지손가락, 원위지관절(distal interphalangeal joint), 근위지관절(proximal interphalangeal joint), 중수지관절(metacarpophalangeal joint), 수근중수관절(carpometacarpal joint), 수근간관절(intercarpal joint), 요수근관절(radiocarpal joint), 척수근관절(ulnocarpal joint), 원위 요척관절(distal radioulnar joint), 수지굴곡건 및 수지신전건(flexor digitorum and extensor digitorum tendons)으로 분류하였다. 이후 요산나트륨 결정의 위치를 앞쪽(anterior, flexor side), 뒤쪽(posterior, extensor side), 요측(radial), 척측(ulnar)으로 세분화하여 분석하였다.

또한 엄지손가락, 원위지관절, 근위지관절, 중수지관절은 손가락(finger)으로, 수근중수관절, 수근간관절, 요수근관절, 척수근관절, 원위 요척관절은 손목(wrist)으로 분류하였다.

요산나트륨 결정의 부피 측정은 축상 영상(axial image)에서 초록색으로 표시된 부분에 관심영역을 그려서 면적을 얻은 후, 절편 두께(slice thickness)를 곱하여 합산하는 방식으로 시행되었으며, 결과는 이중에너지 CT 자체의 소프트웨어에서 자동 계산되었다.

통계 분석

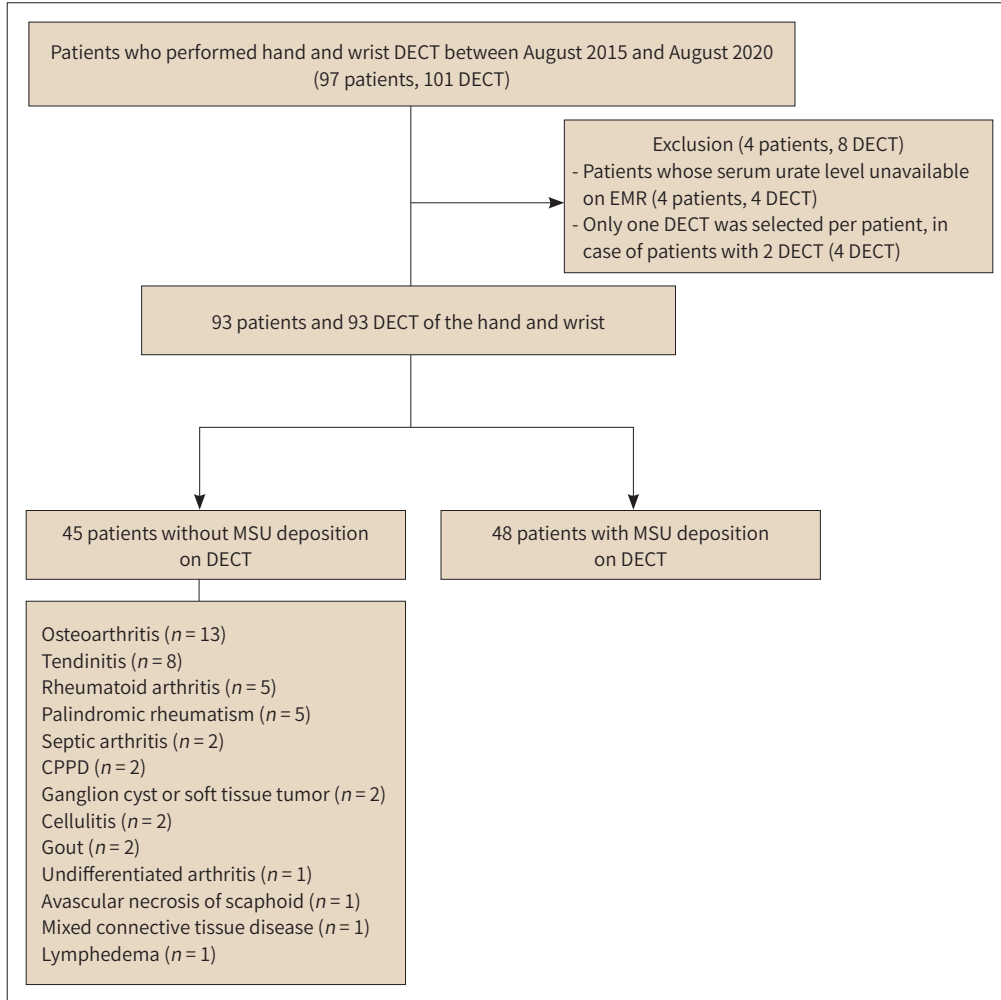
이중에너지 CT에서 요산나트륨 결정이 있는 집단과 없는 집단 간의 혈중 요산 농도 및 최대 혈중 요산 농도, CT상 보이는 요산나트륨과 칼슘침착물의 밀도를 비교하기 위하여 독립 표본 *t* 검정을 이용하였다. 또한 Mann-Whitney U test를 사용하여 이중에너지 CT에서 요산나트륨 결정이 있는 그룹과 그렇지 않은 그룹의 요산강하제 복용력에 따른 혈중 요산 농도를 비교하였다. 통계 분석은 SPSS version 26.0 for windows (IBM Corp., Armonk, NY, USA) 프로그램을 이용하였으며, 통계적 유의 수준은 *p*값 0.05 미만으로 하였다.

결과

총 93명의 환자(93건의 이중에너지 CT)가 연구에 포함되었고, 이 중 48건의 검사에서 요산나트륨 결정이 검출되었으며, 나머지 45건의 검사는 그렇지 않았다. 이 중 환측 부위만 촬영된 검사는 3건, 양쪽이 모두 촬영된 경우는 90건으로 모두 183개의 손과 손목 관절이 연구에 포함되었다. 이중에너지 CT에서 요산나트륨 결정이 검출되었던 환자들은 모두 ACR/EULAR에서 발표한 통풍 분류 기준에 의거하여 8점 이상으로, 통풍의 진단에 합당하였다(6). 이중에너지 CT에서 요산나트륨 결정이 관찰되지 않았던 환자들은 골관절염(13명), 건염(8명), 류마티스 관절염(5명), 재발 류머티즘(palindromic rheumatism, 5명), 패혈성 관절염(2명), 칼슘 피로인산염 결정 침착 질환(2명), 결절종(ganglion cyst) 혹은 다른 연부조직 종양(2명), 봉와직염(2명), 통풍(2명) 등으로 진단받았다(Fig. 1).

연구에 포함된 환자들의 평균 연령은 63.7세(32-89세)였고, 남성이 73명(78%), 여성이 20명(22%)으로 남성이 여성보다 많았다. 이중에너지 CT에서 요산나트륨 결정이 있는 집단과 없는 집단 간의 평균 나이는 각각 65.0세, 62.4세였으며 통계적으로 의미 있는 차이는 없었다. 이중에너지 CT에서 요산나트륨 결정이 있는 환자군의 혈중 요산 농도는 3.5-12.2 mg/dL, 결정이 없는 환자군

Fig. 1. Study flow diagram.



CPPD = calcium pyrophosphate dihydrate crystal deposition disease, DECT = dual-energy CT, EMR = electronic medical record, MSU = monosodium urate

은 2.1–10.4 mg/dL의 분포를 보였으며(Fig. 2), 최대 혈중 요산 농도는 이중에너지 CT상 요산나트륨 결정이 있는 환자군에서 4.6–14.0 mg/dL, 결정이 없는 환자군에서 2.1–13.1 mg/dL의 분포를 보였다. 이중에너지 CT에서 요산나트륨이 검출되었던 환자군의 혈중 요산 농도에 따른 요산나트륨 부피의 분포는 Fig. 3과 같다.

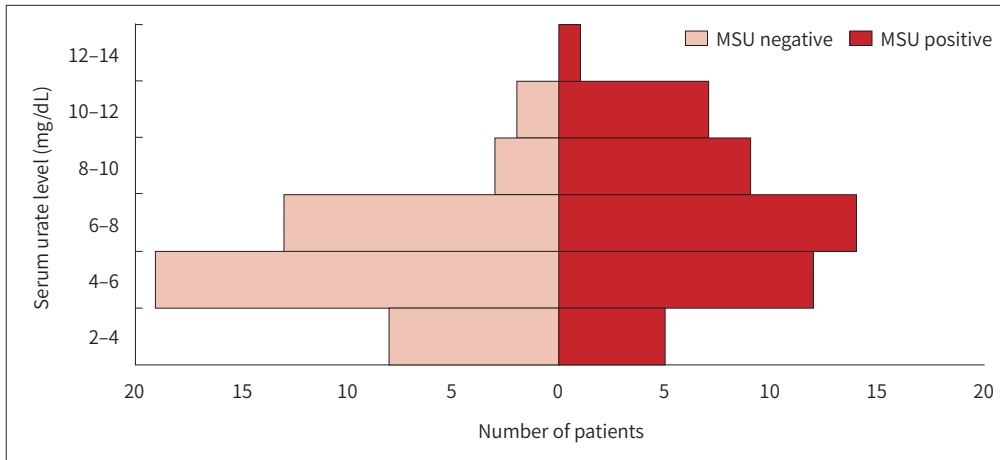
혈중 요산 농도 및 최대 혈중 요산 농도의 평균값은 요산나트륨 결정이 검출된 집단에서 그렇지 않은 집단보다 높았으며, 통계적으로 유의한 차이를 보였다(Table 1).

총 93명의 환자 중 요산강하제의 복용력이 있는 환자는 27명, 그렇지 않은 환자가 53명이었다(Table 1). 나머지 13명의 환자는 요산강하제 복용력이 불분명하거나 불규칙하였다. 요산강하제를 복용하지 않은 경우, 이중에너지 CT에서 요산나트륨 결정이 검출된 환자군의 평균 혈중 요산농도가 그렇지 않은 환자군에 비해 유의미하게 높았다($p < 0.001$) (Table 2). 요산강하제를 복용한 환자들의 혈중 요산 농도는 요산나트륨 결정의 유무에 따른 유의미한 차이는 없었다($p = 0.651$). 통풍

으로 진단되어 요산강하제를 복용하는 경우 혈중 요산 농도를 6 mg/dL 미만으로 유지하는 것을 권고하고 있다(12). 요산강하제를 복용하지 않거나, 복용함에도 혈중 요산 농도가 6 mg/dL 이상으로 측정된 환자들의 평균 혈중 요산 농도는 요산나트륨 결정이 있는 그룹에서 그렇지 않은 그룹보다 유의미하게 높았다.

ACR/EULAR criteria에 의하여 통풍으로 진단된 48명의 환자들에서 요산나트륨 결정은 총 334

Fig. 2. Number of patients according to serum urate level in the MSU positive and negative groups.



Majority of the patients in the MSU negative group belong to serum urate level 4–6 mg/dL whereas most patients in the MSU positive group indicate to serum urate level 6–8 mg/dL.
MSU = monosodium urate

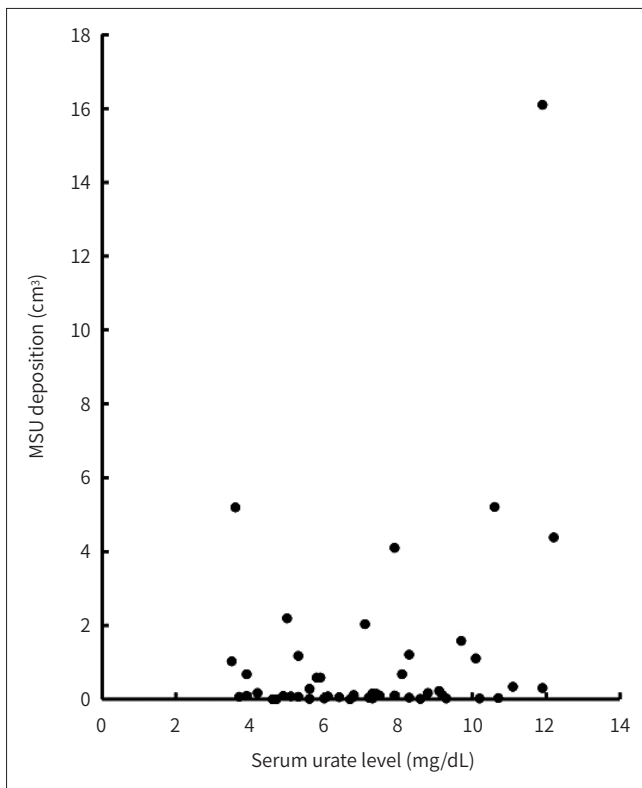


Fig. 3. Distribution of serum urate level and volume of MSU deposition in the MSU positive group.
MSU = monosodium urate

Table 1. Comparison of the Demographic and Clinical Data between the MSU Positive and MSU Negative Groups

	MSU Positive on DECT (n = 48)	MSU Negative on DECT (n = 45)	p-Value
Age, years	65.0 ± 15.3	62.4 ± 13.9	0.399
Sex			
Male	40 (43)	33 (35)	
Female	8 (9)	12 (13)	
Urate lowering therapy			
Yes	17	10	
No	22	31	
Indeterminate	9	4	
MSU volume in DECT, cm ³ *	0.135	-	
Serum urate, mg/dL	7.2 ± 2.4	5.7 ± 1.8	< 0.001
Maximal serum urate, mg/dL	9.3 ± 2.4	6.7 ± 2.3	< 0.001
Range of serum urate, mg/dL	3.5-12.2	2.1-10.4	
Range of MSU volume, cm ³	0.01-16.11 [1.07]		
HU of MSU or other mineralizations on DECT	206.5 ± 70.2	281.4 ± 82.2	< 0.001

Data are presented as mean ± standard deviation or n (%). Number in square is average.

*Median.

DECT = dual-energy CT, HU = Hounsfield unit, MSU = monosodium urate

Table 2. Comparison of Serum Urate Level between the MSU Positive and MSU Negative Groups according to ULT

	Serum Urate Level of MSU Positive Patients (mg/dL)	Serum Urate Level of MSU Negative Patients (mg/dL)	p-Value*
With ULT	6.3 ± 2.3	5.8 ± 1.2	0.651
Serum urate < 6 mg/dL	4.5 ± 0.9	4.8 ± 0.8	0.462
Serum urate ≥ 6 mg/dL	8.4 ± 1.6	6.8 ± 0.6	0.013
Without ULT	7.7 ± 2.4	5.4 ± 1.7	< 0.001

Data are presented as mean ± standard deviation.

*Comparison of serum urate level between MSU positive and MSU negative groups using the Mann-Whitney U test.

MSU = monosodium urate, ULT = urate lowering therapy

개가 관찰되었으며, 병변의 분포는 Tables 3, 4와 같다. 단일 부위로는 수근관관절에서 요산나트륨 결정이 가장 많이 검출되었다(22%). 요산나트륨 결정은 손목, 손가락, 수지건 순으로 많이 관찰되었다. 손목의 병변은 전체의 57%로 191개였으며, 이는 손가락에서 보였던 요산나트륨 결정 개수의 약 1.9배이다.

손가락의 요산나트륨 결정은 주로 측면(lateral side)에 분포한 반면(Figs. 4, 5) 손목의 경우 요산나트륨 결정이 주로 앞쪽에 분포했다. 측면에서는 요산나트륨 결정이 요측에서 26개, 척측에서 22개가 확인되었다. 수지건에서 관찰되었던 요산나트륨 결정은 44개가 있었으며, 이 중 89%가 수지굴곡건을 따라 존재하였다(Fig. 6). 전체 요산나트륨 결정 중 앞쪽에 분포한 병변은 56%로 가장

Table 3. Distribution of MSU Deposits in the Hand and Wrist

Body Parts	Anterior	Posterior	Lateral		Sum (%)
			Radial	Ulnar	
Finger					
Thumb	3	2	3	1	9 (3)
DIP	7	8	2	2	19 (6)
PIP	9	12	9	4	34 (10)
MCP	10	4	12	11	37 (11)
Wrist					
CMC	10	16	0	0	26 (8)
IC	51	22	0	0	73 (22)
RC	31	13	0	2	46 (14)
UC	17	15	0	2	34 (10)
Distal RU	8	4	0	0	12 (3)
Digitorum tendon	39	5	-	-	44 (13)

Data are number of MSU deposits on DECT.

CMC = carpometacarpal joint, DECT = dual-energy CT, DIP = distal interphalangeal joint, IC = intercarpal joint, MCP = metacarpophalangeal joint, MSU = monosodium urate, PIP = proximal interphalangeal joint, RC = radiocarpal joint, RU = radioulnar joint, UC = ulnocarpal joint

Table 4. Sum of MSU Deposits in the Hand and Wrist

Body Parts	Anterior (%)	Posterior (%)	Lateral (%)		Sum (%)
			Radial	Ulnar	
Finger	29 (9)	26 (8)	26 (8)	18 (5)	99 (30)
Wrist	117 (35)	70 (21)	0 (0)	4 (1)	191 (57)
Digitorum tendon	39 (12)	5 (1)	-	-	44 (13)
Total	185 (56)	101 (30)	26 (8)	22 (6)	334 (100)

Data are number of sum of MSU crystals according to body parts.

MSU = monosodium urate

높은 빈도를 보였다(Figs. 5, 6).

요산나트륨 결정이 있는 48명의 환자 중 5명은 골관절염, 1명은 류마티스 관절염을 같이 가지고 있었다. 손과 손목에 골관절염과 통풍이 같이 있는 환자의 요산나트륨 결정은 총 31개였으며, 앞쪽(16개), 뒤쪽(8개), 측면(7개) 순으로 분포하였다. 이 환자들에서 요산나트륨 결정이 가장 많이 침착된 부위는 손가락이었다(Table 5).

이중에너지 CT에서 요산나트륨 결정이 없는 환자 중 14명에서 칼슘침전물이 확인되었으며, 이 병변들의 밀도는 평균 281.4 HU으로 요산나트륨 결정의 평균 206.5 HU보다 높았다($p < 0.001$) (Table 1). 이러한 칼슘침전물은 삼각섬유연골 복합체/원위 요척 관절에서 가장 많이 관찰되었으며, 그 밖에는 요수근관절, 수근간관절, 수근중수관절, 중수지관절, 근위지관절, 원위지관절에서 확인되었다.

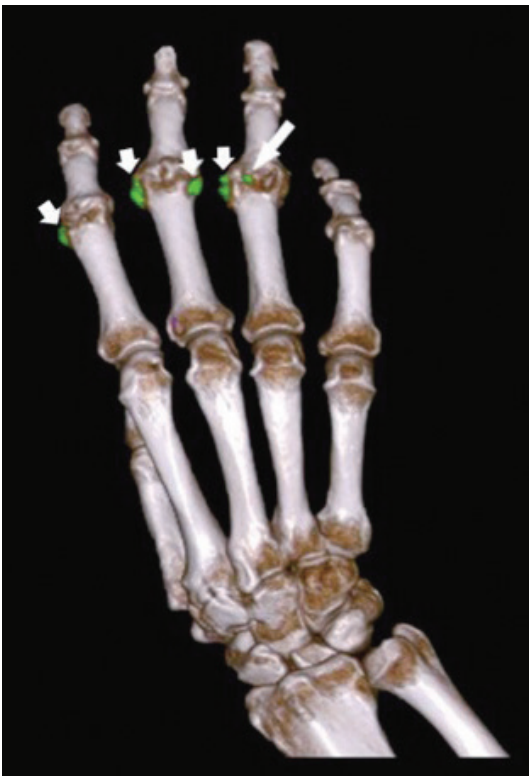

Fig. 4. An 83-year-old female with right hand pain, swelling, and redness. Dual-energy CT shows monosodium urate depositions at the right 2nd, 3rd, and 4th proximal interphalangeal joint lateral (short arrows) and posterior (long arrow) aspects.

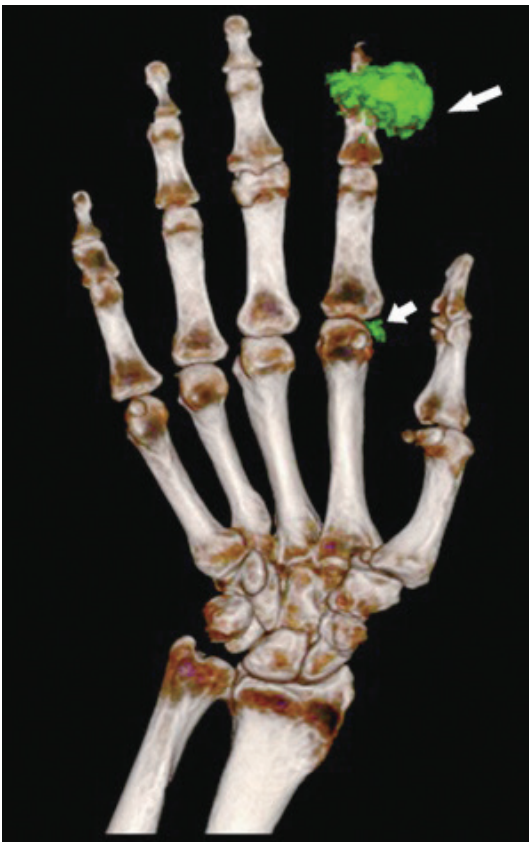

Fig. 5. A 78-year-old female with intermittent hand pain and foot pain for 3 years and recently worsened pain. 2nd distal interphalangeal joint (long arrow) and lateral aspect of 2nd metacarpophalangeal joint (short arrow) areas.

고찰

통증이 있는 관절의 관절액을 천자한 후 편광현미경상의 강한 음성 이중굴절(negative birefringence)을 보이는 요산 결정을 확인하는 것은 통풍을 확진할 수 있는 방법이다(13). 하지만 관절액이 충분하지 않거나 침범한 부위가 접근이 어려운 곳이라면 앞에 설명한 방법으로 확진하는

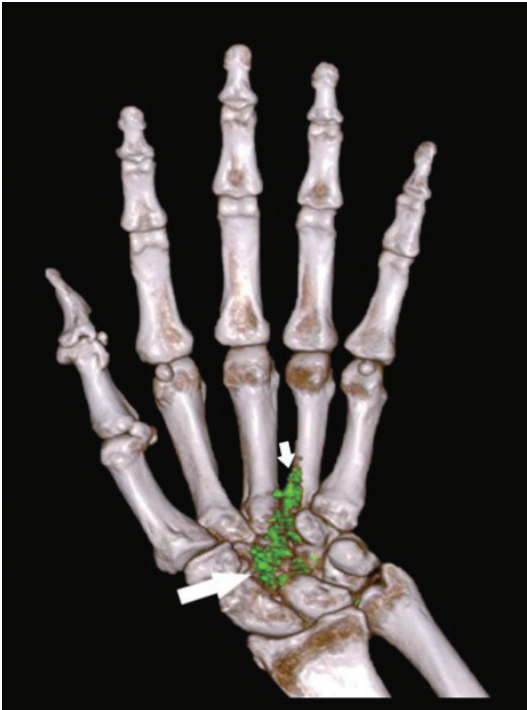

Fig. 6. An 81-year-old male with left wrist pain. Dual-energy CT shows monosodium urate depositions at the left flexor retinaculum (long arrow) and 4th flexor digitorum tendon (short arrow).

Table 5. Distribution of MSU Deposits in the Hand and Wrist of Patients with Osteoarthritis

Body Parts	Anterior	Posterior	Lateral		Sum (%)
			Radial	Ulnar	
Finger					
Thumb	1	2	1	1	5 (16)
DIP	0	0	1	1	2 (6)
PIP	1	2	0	2	5 (16)
MCP	2	1	0	0	3 (10)
Wrist					
CMC	0	1	0	0	1 (3)
IC	3	0	0	0	3 (10)
RC	3	0	0	0	3 (10)
UC	1	1	0	1	3 (10)
Distal RU	1	0	0	0	1 (3)
Digitorum tendon	4	1	-	-	5 (16)

Data are number of MSU deposits on dual-energy CT.

CMC = carpometacarpal joint, DIP = distal interphalangeal joint, IC = intercarpal joint, MCP = metacarpophalangeal joint, MSU = monosodium urate, PIP = proximal interphalangeal joint, RC = radiocarpal joint, RU = radioulnar joint, UC = ulnocarpal joint

것은 쉽지 않을 뿐 아니라, 시술로 인한 합병증이 발생할 위험이 존재한다(13). 또한 급성 관절염이나 만성적인 요산 결절성 통풍에서는 병소의 선별 및 적절한 검체를 얻기가 용이한 반면, 간헐기 통풍 같은 비염증성 병기에 있는 질환의 경우에는 적합한 병소의 선별 및 검체의 확보에 어려움이 있는 것이 사실이다(14). 이러한 상황에서 이중에너지 CT는 비침습적으로 요산 결정 확인을 가능하게 하여 통풍 진단에 도움을 준다(13, 15). 이러한 이점 때문에 이중에너지 CT는 2015 ACR/EULAR에서 발표한 통풍 진단을 위한 기준 도메인 중 하나로 포함되어 있다(6).

예를 들어, 본 연구에서는 13%의 요산나트륨 결정이 수지건에 분포했는데, 이런 경우는 관절액 천자나 조직 흡인(tissue aspirates)이 어려워 통풍을 확진할 수 없는 경우가 많다(16). 이때 이중에너지 CT를 촬영하면 요산나트륨 결정을 확인할 수 있다(16).

하지만 초기의 급성 통풍 발작에서는 이중에너지 CT에서 요산나트륨이 위음성으로 나타날 수 있다(17). 본 연구에서도 2명의 환자가 이중에너지 CT에서 요산나트륨이 검출되지 않았지만 통풍으로 진단되었다. 한 명은 양측 발목과 왼쪽 손목에 증상이 있었으며, 합당한 임상적 소견 및 발목에서 시행한 초음파상 double contour sign이 확인되어 통풍으로 진단되었다. 나머지 한 명은 양측 무릎과 손가락에 통풍이 의심되어 무릎의 관절 천자를 시행하였으며, 관절액에서 편광현미경상 요산나트륨결정이 확인되어 통풍으로 진단되었다.

체액은 혈중 요산 농도가 6.8 mg/dL 이상으로 지속되면 포화(saturation)가 일어나며, 이후 침전 및 요산나트륨 결정으로 침착되는 일련의 과정이 일어나게 된다(18). 이중에너지 CT에서 요산나트륨 결정이 검출된 환자들 중 요산강하제를 복용하지 않거나 복용 중이지만 혈중 요산 농도가 6 mg/dL 이상으로 치료 목표에 도달하지 못한 환자의 평균 혈중 요산 농도는 각각 7.7 mg/dL, 8.4 mg/dL이었으며(Table 2), 이는 6.8 mg/dL보다 높다. 하지만 요산나트륨 결정의 양은 요산강하제를 사용하여 혈중 요산 농도가 잘 조절되는 집단과 비교하였을 때, 통계적으로 유의한 차이는 없었다($p = 0.055$). 단, 해당 집단에 속한 환자의 수가 적었기 때문에 이에 대해선 추후 대규모 연구가 필요할 것으로 생각된다.

Mallinson 등(19)은 148개의 이중에너지 CT 케이스 분석을 통하여 사지(extremities)에서 요산나트륨 결정의 분포에 관한 연구를 시행한 바 있다. 해당 논문에서는 손과 손목을 침범한 요산나트륨 결정이 148명 중 각각 25명에서 검출되었고, 이는 각각 16.9%에 해당한다. 상지에서는 건을 따라 요산 결정의 침착이 흔하게 관찰되었으며, 그중에서도 삼두근건(triceps tendon, 23%), 수지건(tendons in hand, 15.2%)이 가장 흔하게 침범되는 부위였다. 손목뼈(carpus, 16.2%)는 손의 다른 관절 부위보다 침착률이 높았다. 손목의 요산 결정 침착 빈도가 높은 것은 본 연구와도 일치하는 점이다.

Klauser 등(10)은 손과 손목의 통풍을 진단함에 있어 초음파와 이중에너지 CT를 비교하였다. 해당 연구에서는 이중에너지 CT를 최적 표준(gold standard)으로 삼았으며, 이중에너지 CT에서 수근관관절(intercarpal joint)의 요산나트륨 결정 침착이 56.7% (97명 중 55명)로 가장 많았다. 삼각섬유연골 복합체/원위 요척 관절(triangular fibrocartilage complex/distal radioulnar joint), 요수근관절(radiocarpal joint)이 그다음으로 높은 빈도를 보였다(각각 97명 중 53명, 54.6%). 또한 수지굴곡건이 수지신전건보다 요산나트륨 결정의 빈도가 약 2.2배 더 높았다. 본 연구에서도

수근관절(73/334, 22%)의 요산나트륨 결정 침착이 가장 많았으며, 그다음으로 요수근관절(46/334, 14%) 및 수지건(44/334, 13%)이 많았는데, 이것은 이 연구와 일치하는 부분이다.

이중에너지 CT에서 요산나트륨 결정이 없는 경우 무기질침착은 삼각섬유연골 복합체/원위 요척 관절을 비롯하여 손목에 대부분 분포하였으며, 수지건에서는 관찰되지 않았다. 이는 칼슘침착물이 발견된 환자 14명 중 9명이 칼슘 피로인산염 결정 침착 질환이나 골관절염이 동반되었기 때문으로 생각된다. 본 연구에서는 수지건에서 요산나트륨 결정이 단일 부위로는 3번째로 높은 빈도로 관찰되었는데, 이는 칼슘침착물과는 구분되는 특징이었다. 칼슘 피로인산염은 손목의 삼각섬유연골복합체와 같은 섬유연골이나 유리연골에 침착되는 반면(20), 요산나트륨 결정은 수지 굴곡건을 포함하여 건에 잘 침착된다(9, 21). 또한 요산나트륨 결정은 칼슘침전물보다 더 낮은 평균 HU 값을 보였고, 이는 이전에 알려진 사실과 부합했다(22).

골관절염의 영향을 받는 관절에서 급성 통풍 발작과 통풍 결절이 잘 발생한다는 것은 임상적으로 잘 알려져 있다(23). 일부 연구에서는 특히 첫 번째 중족지관절(metatarsophalangeal joint), 중족부(midfoot), 무릎, 손가락의 원위지관절에서 골관절염과 통풍과의 연관성을 보인 바 있다(23). 본 연구에서는 골관절염과 통풍을 같이 진단받은 환자에서 주로 엄지손가락과 근위지관절에서 요산나트륨결정의 침착 빈도가 높았다(Table 5). 그러나 해당 환자가 총 5명으로 표본의 수가 작아 추후 더 대규모의 연구가 필요할 것으로 사료된다.

본 연구에는 몇 가지 제한점이 있다. 첫째로, 단일 기관에서 후향적으로 이중에너지 CT를 분석하여 연구를 진행하였기 때문에 전체 집단의 특성을 반영하기에는 무리가 있고, 따라서 결과를 일반화하기 어렵다는 것이다. 둘째, 본 연구 기간 중 2017년 전후로 후처리 소프트웨어가 MMWP에서 Syngo.via VB20A로 변경되었다. 하지만 이중에너지 CT 비율, 최소 및 최대 HU 등의 장비 설정은 변하지 않아 요산나트륨 결정을 검출하는데 있어 큰 차이는 없었다. 셋째, 요산강하제 복용 후 목표 혈중 요산 농도를 유지하는 것은 환자의 연령, 성별, 신기능, 복용하는 요산강하제의 용량 등과 연관이 있다(24). 본 연구에서는 이중에너지 CT에서 요산나트륨이 검출된 그룹과 그렇지 않은 그룹의 혈중 요산 농도를 비교함에 있어 요산강하제의 복용 여부만을 고려하였지만, 이 이외의 다양한 요인을 다루는 건 본 연구의 범위를 넘어서는 것으로 향후 연구가 필요할 것으로 생각된다.

결론적으로 본 연구에서는 혈중 요산 농도의 평균값은 이중에너지 CT에서 요산나트륨 결정이 있는 집단에서 그렇지 않은 집단보다 유의미하게 높았다. 이중에너지 CT에서 요산나트륨 결정이 검출되지 않은 환자의 칼슘침착물은 삼각섬유연골 복합체/원위 요척 관절을 비롯하여 손목에 대부분 분포하였으나, 수지건에서는 관찰되지 않았다. 이중에너지 CT에서 요산나트륨 결정은 손목, 손가락, 수지건 순으로 침착이 많았으며, 수지건의 경우 신전건보다 굴곡건에서 더 많은 요산나트륨 결정이 발견되었다. 이중에너지 CT에서 요산나트륨 결정은 손목 앞쪽에서 가장 흔하게 발견되었다.

Author Contributions

Conceptualization, R.J.; data curation, R.J.; investigation, K.Y.J.; resources, B.S.; supervision, L.S.; visualization, C.H.; writing—original draft, C.H.; and writing—review & editing, R.J.

Conflicts of Interest

The authors have no potential conflicts of interest to disclose.

Funding

None

REFERENCES

1. Sharaf El Din UAA, Salem MM, Abdulazim DO. Uric acid in the pathogenesis of metabolic, renal, and cardiovascular diseases: a review. *J Adv Res* 2017;8:537-548
2. Raimbeau G, Fouque PA, Cesari B, Le Bourg M, Saint-Cast Y. Gouty arthritis of the wrist. *Chirurgie de la Main* 2001;20:325-331
3. Dhanda S, Jagmohan P, Quek ST. A re-look at an old disease: a multimodality review on gout. *Clin Radiol* 2011;66:984-992
4. Park EH, Yoo WH, Song YS, Byon JH, Pak J, Choi Y. Not all green is tophi: the importance of optimizing minimum attenuation and using a tin filter to minimize clumpy artifacts on foot and ankle dual-energy CT. *AJR Am J Roentgenol* 2020;214:1335-1342
5. Neogi T. Clinical practice. Gout. *N Engl J Med* 2011;364:443-452
6. Neogi T, Jansen TL, Dalbeth N, Fransen J, Schumacher HR, Berendsen D, et al. 2015 Gout Classification Criteria: an American College of Rheumatology/European League Against Rheumatism collaborative initiative. *Arthritis Rheumatol* 2015;67:2557-2568
7. Parakh A, Lennartz S, An C, Rajiah P, Yeh BM, Simeone FJ, et al. Dual-energy CT images: pearls and pitfalls. *Radiographics* 2021;41:98-119
8. Parakh A, An C, Lennartz S, Rajiah P, Yeh BM, Simeone FJ, et al. Recognizing and minimizing artifacts at dual-energy CT. *Radiographics* 2021;41:509-523
9. Fitzgerald BT, Setty A, Mudgal CS. Gout affecting the hand and wrist. *J Am Acad Orthop Surg* 2007;15:625-635
10. Klauser AS, Halpern EJ, Strobl S, Abd Ellah MMH, Gruber J, Bellmann-Weiler R, et al. Gout of hand and wrist: the value of US as compared with DECT. *Eur Radiol* 2018;28:4174-4181
11. Ziegeler K, Hermann S, Hermann KGA, Hamm B, Diekhoff T. Dual-energy CT in the differentiation of crystal depositions of the wrist: does it have added value? *Skeletal Radiol* 2020;49:707-713
12. Khanna D, Fitzgerald JD, Khanna PP, Bae S, Singh MK, Neogi T, et al. 2012 American College of Rheumatology guidelines for management of gout. Part 1: systematic nonpharmacologic and pharmacologic therapeutic approaches to hyperuricemia. *Arthritis Care Res (Hoboken)* 2012;64:1431-1446
13. Chou H, Chin TY, Peh WC. Dual-energy CT in gout-A review of current concepts and applications. *J Med Radiat Sci* 2017;64:41-51
14. Jung MY, Kim HR. Ultrasonographic assessment in crystal-induced arthritis. *Korean J Med* 2015;89:632-643
15. Desai MA, Peterson JJ, Garner HW, Kransdorf MJ. Clinical utility of dual-energy CT for evaluation of tophaceous gout. *Radiographics* 2011;31:1365-1375; discussion 1376-1377
16. Bongartz T, Glazebrook KN, Kavros SJ, Murthy NS, Merry SP, Franz WB 3rd, et al. Dual-energy CT for the diagnosis of gout: an accuracy and diagnostic yield study. *Ann Rheum Dis* 2015;74:1072-1077
17. Glazebrook KN, Kakar S, Ida CM, Laurini JA, Moder KG, Leng S. False-negative dual-energy computed tomography in a patient with acute gout. *J Clin Rheumatol* 2012;18:138-141
18. Wortmann RL. Recent advances in the management of gout and hyperuricemia. *Curr Opin Rheumatol* 2005;17:319-324
19. Mallinson PI, Reagan AC, Coupal T, Munk PL, Ouellette H, Nicolaou S. The distribution of urate deposition within the extremities in gout: a review of 148 dual-energy CT cases. *Skeletal Radiol* 2014;43:277-281
20. Al-Tubaikh JA. *Internal medicine: an illustrated radiological guide*. Berlin: Springer-Verlag 2010:265
21. Girish G, Glazebrook KN, Jacobson JA. Advanced imaging in gout. *AJR Am J Roentgenol* 2013;201:515-525
22. Omoumi P, Zufferey P, Malghem J, So A. Imaging in gout and other crystal-related arthropathies. *Rheum Dis Clin North Am* 2016;42:621-644
23. Roddy E, Doherty M. Gout and osteoarthritis: a pathogenetic link? *Joint Bone Spine* 2012;79:425-427
24. Koto R, Nakajima A, Horiuchi H, Yamanaka H. Factors associated with achieving target serum uric acid level and occurrence of gouty arthritis: a retrospective observational study of Japanese health insurance claims data. *Pharmacoepidemiol Drug Saf* 2021;30:157-168

손과 손목의 통풍관절염에서 이중에너지 CT를 이용한 요산나트륨 결정 검출과 혈중 요산 농도와의 관계

최하나¹ · 류정아^{1*} · 이승훈² · 김여주² · 방소영³

목적 본 연구에서는 손과 손목의 이중에너지 CT (dual-energy CT)에서 요산나트륨(monosodium urate) 결정이 검출된 환자들은 그렇지 않은 환자와 비교하여 어떤 특성을 가지는지 그리고 검출된 요산나트륨 결정은 어떤 양상으로 관찰되는지를 알아보려고 하였다.

대상과 방법 2015년 8월 1일부터 2020년 8월 31일까지 임상적으로 통풍이 의심되어 이중에너지 CT를 촬영한 93명의 환자를 대상으로 하였다. 이중에너지 CT에서 검출된 요산나트륨 결정의 부피 및 개수, 혈중 요산 농도와 그 최고치를 알아보았고, 요산나트륨 결정의 침착 양상을 분석하였다.

결과 이중에너지 CT에서 검출된 요산나트륨 결정의 부피는 0.01–16.11 cm³ (평균 1.07 cm³) 였다. 혈중 요산 농도의 평균값은 이중에너지 CT상 요산나트륨 결정이 발견된 환자군에서 유의미하게 높았다. 이중에너지 CT에서 요산나트륨 결정은 손목, 손가락, 수지건 순으로 많이 관찰되었다.

결론 이중에너지 CT에서 요산나트륨 결정은 손목 앞쪽에서 가장 흔하게 발견되었다.

한양대학교 의과대학 구리병원 ¹영상의학과, ³류마티스내과,
²한양대학교 의과대학 서울병원 영상의학과