



급성 아킬레스건 파열의 치료: 비수술적 치료

성기선, 원재연

성균관대학교 의과대학 삼성서울병원 정형외과학교실

Nonoperative Treatment of Acute Achilles Tendon Rupture

Ki-Sun Sung, Jae Yeon Won

Department of Orthopaedic Surgery, Samsung Medical Center, Sungkyunkwan University School of Medicine, Seoul, Korea

The incidence of Achilles tendon rupture is increasing as more people participate in sports and physical activities. However, whether to treat a complete rupture of the Achilles tendon, conservatively or operatively, is still controversial. Current studies show that the non-operative treatment of acute Achilles tendon rupture with short-term immobilization for up to two weeks and subsequent accelerated functional rehabilitation with protected weight-bearing results in similar functional outcomes and re-rupture rates compared to those treated surgically. Also, nonoperative treatment does not risk any surgical morbidity such as wound problems, infection, and nerve injury. Therefore, the treatment options for acute Achilles tendon rupture should be carefully chosen in consultation with patients regarding possible clinical outcomes and complications of both treatment options.

Key Words: Achilles tendon, Rupture, Nonoperative treatment

서 론

아킬레스건은 인체에서 가장 크고 강력한 건으로 최근 여가 및 스포츠 활동의 증가로 파열의 발생 빈도가 증가하고 있다.^{1,2)} 여성보다 남성에서 많이 발생하고 평균 발생 연령은 30에서 40세로 보고되고 있다. 아킬레스건의 퇴행성 변화가 기존에 있는 경우도 있으나 전구 증상이 없던 경우에도 비활동적인 사람이 갑자기 격렬한 운동을 할 때 아킬레스건이 파열되는 경우도 많다. 파열 부위는 종골 부착부보다 3~6 cm 근위부가 가장 흔하며 대부분 간접 파열이다. 이는 혈액 순환이 좋지 않은 경계 지역과 관련이 있는 것으로 알려져 있는데, 나이가 들어감에 따라 콜라겐 교차 결합이 줄어들고 건의 인장 강도가 약해지기 때문이다.³⁾ Maffulli 등⁴⁾은 아킬레스건 파열 환자에서 조직학적으로 현저한 콜라겐의 퇴행성 변화를 확인하였고 파열된 아

킬레스건에서 I형 콜라겐보다 상당히 많은 III형 콜라겐을 확인하였다. 경구 스테로이드 복용이나 건 내의 스테로이드 주입으로 아킬레스건 파열의 빈도가 증가하며, 고콜레스테롤혈증, 통풍, 류마티스 관절염, 신장 이식 등의 병력이 있는 경우나 성장기 quinolone 계열의 항생제를 투여한 경우에도 아킬레스건 파열 위험이 증가하는 것으로 알려져 있다. 아킬레스건에서 발생하는 에너지의 10%는 아킬레스건 내부에 열로 방출되며 운동을 하면 특히 건 중심부의 온도가 상승하여 건 세포가 죽고 이것이 건의 퇴행성 변화를 유발하여 파열의 원인이 될 수 있다.⁵⁻⁹⁾

치 료

아킬레스건 부분 파열은 보존적 치료로 잘 치유되지만 급성 완전 파열에 대해서는 논란이 계속되고 있는 것으로 보인다. 전통적으로 수술적 치료가 운동으로의 복귀 및 근력 회복이 더 빠르고 재파열률도 낮아 활동적인 환자에게 더 선호된다고 알려졌다.¹⁰⁻¹³⁾ 또한 수술 후에 장기간 고정하는 것보다 단기간의 고정과 조기 재활을 하는 것이 더 나은 결과를 보인다는 문헌이 많이 발표되어 있다.

반면 Willits 등¹⁴⁾의 전향적 무작위 대조군 연구에서 아킬레스건

Received April 8, 2021 Revised April 29, 2021 Accepted April 30, 2021

Corresponding Author: Ki-Sun Sung

Department of Orthopaedic Surgery, Samsung Medical Center, 81 Irwon-ro, Gangnam-gu, Seoul 06351, Korea

Tel: 82-2-3410-3509, Fax: 82-2-3410-0061, E-mail: kissung@gmail.com

ORCID: https://orcid.org/0000-0003-1314-1171

Financial support: None.

Conflict of interest: None.

Copyright © 2021 Korean Foot and Ankle Society. All rights reserved.

© This is an Open Access article distributed under the terms of the Creative Commons Attribution Non-Commercial License (<http://creativecommons.org/licenses/by-nc/4.0>) which permits unrestricted non-commercial use, distribution, and reproduction in any medium, provided the original work is properly cited.

급성 파열 환자에서 2주 정도의 단기 고정을 시행한 후 수술군과 동일하게 조기 기능적 재활치료를 통해 보존적으로 치료한 환자들과의 결과를 분석한 결과, 수술적 치료를 받은 환자와 비교하여 임상 결과의 차이가 없고 재파열률도 동일하며 수술의 합병증이 없다는 결과를 발표하였으며, 이후 다른 저자들도 유사한 결과를 보고하였다.¹⁴⁻¹⁶⁾

또한 메타 분석에 따르면 장기간의 석고고정을 시행한 경우와 단기 고정과 조기 기능적 재활치료를 통한 보존적 치료를 시행한 경우 그 성적이 다른데, 장기간 고정을 한 경우에는 아킬레스건 재파열률이 수술적 치료를 시행한 경우보다 높지만 단기 고정을 한 경우에는 차이가 없는 것으로 보고되었다.¹⁷⁾

이와 같이 아킬레스건 급성 파열에 비수술적 조기 기능적 재활치료의 좋은 결과들이 보고되고 있으나 모두 좋은 결과를 보이는 것은 아니다. 최근 연구에 따르면 조기 기능 회복 방법에 따라 치료한 비수술적 치료군에서 여성과 고령이 낮은 기능적 회복의 위험 인자로

보고되었다.¹⁸⁾

반면 Lantto 등¹⁹⁾의 전향적 무작위 대조군 연구에서 아킬레스건 급성 파열 환자에게 1주간의 고정 후 조기 재활치료를 시행한 결과, 수술군에서 근력과 일상생활 지표에서 더 우월한 결과를 보였다고 보고하였다. 그러나 이는 고정 기간이 1주로 다른 비수술적 치료 연구와 비교하여 너무 짧은 것이 문제라고 추정된다.

전문 운동선수의 경우 수술적 치료가 우월할 것으로 간주되는데, 이러한 주장의 근거는 수술을 하지 않은 경우에 아킬레스건의 정확한 길이를 유지하기 어려워 건의 길이가 늘어난 상태에서 치유될 가능성이 높으며, 건의 길이 연장은 하퇴삼두근 근력 감소의 주원인이라는 것이다. 아킬레스건 파열의 치유 시 건의 길이는 최근에 많은 관심을 받고 있는 분야로, 수술을 시행한 환자를 대상으로 수술 후 건의 길이를 측정한 연구가 발표되고 있다. 이들 연구는 모두 수술을 한 경우에도 건의 길이가 늘어나며 이는 수술 후 고정 방법 및 기간과 무관하고 수술 후 2~6주 사이에 가장 많이 늘어난다고 보고하였다.^{20,21)} 이러한 문헌들을 종합해 보면 수술이 건 길이 연장을 막을 수 없는 것으로 보인다.

아킬레스건 급성 파열을 무작위 배정으로 각각 수술과 보존적 치료를 시행한 후 평균 7년 이상 추시 관찰한 연구에서 저자들은 2년까지는 하퇴 근력의 기능적 향상이 일어나지만 2년과 7년 사이에는 유의미한 차이가 없었다고 보고하였다. 또한 수술 여부에 따른 결과를 비교했을 때 두 군에서 하퇴 근력을 나타내는 지표 중 뒤꿈치 들기 반복 횟수에서만 통계적인 차이가 있었고 나머지는 유의미한 차이가 없었다(Table 1).²²⁾

따라서 아킬레스건 급성 완전 파열의 수술적 치료를 당연한 것으로 생각하고 있는 현황은 재검토되어야 할 것이며 환자와 충분한 상의를 하여 치료 방법을 선택해야 할 것이다. 왜냐하면 수술적 치료의 합병증은 많게는 10%까지 보고되고 있으며 특히 심부 감염이 발생하여 이를 치료하기 위하여 많은 노력과 희생이 따르는 경우가 적지 않기 때문이다.

실제로 Willits 등¹⁴⁾이 수행한 근거수준 1에 해당하는 임상연구의 발표 전후에 캐나다의 아킬레스건 급성 파열의 치료 경향의 변화에 대한 조사가 이루어졌는데, 2010년 이후로 수술적 치료의 빈도가 유의하게 감소하고 있는 것을 알 수 있다(Fig. 1).²³⁾

수술적 치료로는 Krackow 봉합법을 이용한 전통적인 개방적 봉합술이 주로 이용되고 있으나 창상 합병증을 줄이기 위한 노력으로 최소 절개 수술 방법 및 경피적 봉합법도 점차 확산되고 있다. 그러나 sural nerve 손상 등의 잠재적 합병증의 위험은 완전히 피할 수 없는 것으로 보인다. 최근의 연구에 따르면 최소 절개 봉합법이 환자들의 더 높은 만족도와 함께 창상 합병증의 위험을 줄이면서 건 치유 기전과 기능적 회복의 개선을 보이는 것으로 보고된 바 있다.²⁴⁾

아킬레스건 급성 파열에 대한 비수술적 치료인 조기 기능적 재활 방법으로 2주간 발목관절을 족저굴곡하여 고정한 후 보행 보조기로

Table 1. Differences between Treatment Groups in Calf Muscle Performance and Patient-Reported Outcomes at the 7-Year Follow-Up

Variable	Treated with surgery (n=34)	Treated with nonsurgery (n=32)	p-value
LSI for heel-rise height			≥0.999
Mean (SD)	85 (11)	85 (11)	
Median	86	85	
Minimum~maximum	62~114	66~118	
LSI for heel-rise repetitions			0.031*
Mean (SD)	98 (18)	89 (17)	
Median	100	88	
Minimum~maximum	67~160	54~146	
LSI for heel-rise work			0.172
Mean (SD)	81 (19)	74 (18)	
Median	79	73	
Minimum~maximum	40~132	51~135	
LSI for concentric strength power			0.639
Mean (SD)	81 (32)	85 (39)	
Median	75	73	
Minimum~maximum	48~196	37~237	
LSI for single-legged hop for distance			0.753
Mean (SD)	95 (8)	96 (8)	
Median	96	98	
Minimum~maximum	80~124	71~112	
ATRS			0.742
Mean (SD)	92 (18)	90 (15)	
Median	97	94	
Minimum~maximum	0~100	22~100	
PAS			0.174
Mean (SD)	3.7 (1.1)	4.1 (0.9)	
Median	3.5	4	
Minimum~maximum	2~6	2~6	

Data from the article of Brorsson et al. (Am J Sports Med. 2018;46:470-7).²²⁾

LSI: Limb Symmetry Index (expressed as a percentage), SD: standard deviation, ATRS: Achilles tendon Total Rupture Score, PAS: Physical Activity Scale.

*Significant difference.

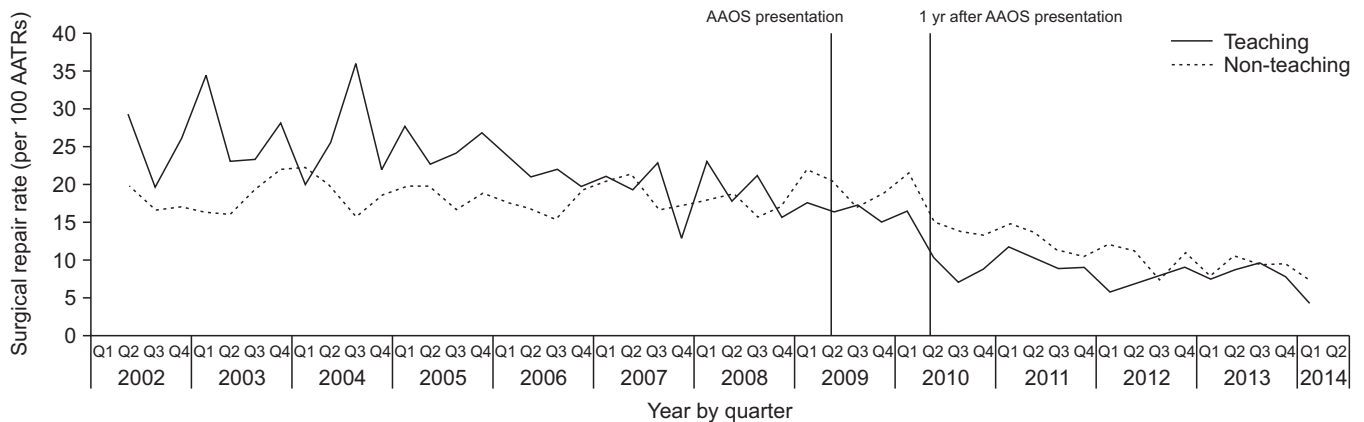


Figure 1. The rate of surgical repair of acute Achilles tendon rupture. Data from the article of Sheth et al. [Bone Joint J. 2017;99-B:1629-36].²³ AAOS: American Academy of Orthopaedic Surgeons, AATR: acute Achilles tendon rupture.

교체하여 체중부하하는 것을 권장한다. 발목관절의 능동 관절운동부터 시작하여 족저굴곡과 족배굴곡 근력 강화운동을 점진적으로 진행하며, 수상 후 약 3개월째에 뒤꿈치 들기 동작이 가능하도록 운동을 교육한다.

아킬레스건 급성 파열 중 열상에 의한 것이 아닐 경우 파열단이 닿지 않아도 모두 비수술적 치료의 적응증에 해당이 될 것으로 생각된다. 시간적 기준에 대해서 문헌상 명확하게 제시된 바는 없지만 만성 파열의 기준이 수상 4주 이후이므로 이를 기준으로 삼을 수 있을 것이다. 저자의 경험으로는 아킬레스건 파열 후 최장 2주간 부목고정 없이 지내다 처음 진료를 보게 된 경우도 비수술적 치료로 성공적인 결과를 거둔 사례가 3예 있었다.

비수술적 치료 시 저자가 가장 중요하게 생각하는 추시 소견은 석고고정 제거 직후 복와위에서의 발목의 위치로, 발목이 건측과 같은 정도의 족저굴곡이 유지되면 계속해서 점진적인 회복 운동과 보호를 병행하게 된다. 그리고 대부분의 경우 파열단 함몰도 없어지는데, 함몰이 일부 축지되더라도 발목의 위치가 건측과 비슷하면 같은 방법으로 치료를 진행해도 결과의 차이가 없다는 것이 저자의 경험이다.

반면 발목의 위치가 중립이나 족배굴곡인 경우 석고고정을 1, 2주가량 더 연장한 후 회복 단계를 지연시키거나 수술적 치료로 전환할 수 있겠으나 그런 경우는 없었다.

결론

아킬레스건은 우리 몸에서 가장 강력하고 큰 힘줄이며 동시에 가장 많이 파열되는 건이다. 아킬레스건 급성 파열에 대해 비수술적인 조기 기능적 재활 방법으로 치료한 경우 재파열률에서 수술로 치료한 경우와 비슷하며 기능 회복 면에서 거의 차이가 없는 것으로 보고되고 있다. 또한 수술 관련 합병증을 피할 수 있는 장점이 있으므로 아킬레스건 급성 파열의 치료로 수술이 반드시 필요한지에 대해서는 재검토가 필요할 것이다. 이에 치료하기 전 수술에 따르는 위험에 대

해서 환자와 충분한 상의가 요구되며 수술을 할 경우에는 절개를 최소화하며 봉합에 주의를 기울이는 등의 창상 합병증을 피하기 위한 노력이 요구된다.

수술 여부에 상관없이 장기간의 고정은 재파열과 근력 약화 및 관절 강직 등의 문제를 유발할 수 있으므로 2주가량 단기간의 단하지 고정을 시행하고, 이후 보행보조기를 활용하여 체중부하를 점진적으로 허용하는 조기 재활 방법이 재파열률과 기능적 측면에서 모두 결과가 좋다는 점을 숙지하여야 한다.

ORCID

Jae Yeon Won, <https://orcid.org/0000-0003-4655-2540>

REFERENCES

- Maffulli N, Waterston SW, Squair J, Reaper J, Douglas AS. Changing incidence of Achilles tendon rupture in Scotland: a 15-year study. *Clin J Sport Med.* 1999;9:157-60. doi: 10.1097/00042752-199907000-00007.
- Möller A, Astron M, Westlin N. Increasing incidence of Achilles tendon rupture. *Acta Orthop Scand.* 1996;67:479-81. doi: 10.3109/17453679608996672.
- Maffulli N. Rupture of the Achilles tendon. *J Bone Joint Surg Am.* 1999;81:1019-36. doi: 10.2106/00004623-199907000-00017.
- Maffulli N, Ewen SW, Waterston SW, Reaper J, Barras V. Tenocytes from ruptured and tendinopathic achilles tendons produce greater quantities of type III collagen than tenocytes from normal achilles tendons. An in vitro model of human tendon healing. *Am J Sports Med.* 2000;28:499-505. doi: 10.1177/03635465000280040901.
- Järvinen M, Józsa L, Kannus P, Järvinen TL, Kvist M, Leadbetter W. Histopathological findings in chronic tendon disorders. *Scand J Med Sci Sports.* 1997;7:86-95. doi: 10.1111/j.1600-0838.1997.tb00124.x.
- Newnham DM, Douglas JG, Legge JS, Friend JA. Achilles tendon rupture: an underrated complication of corticosteroid treatment. *Thorax.*

- 1991;46:853-4. doi: 10.1136/thx.46.11.853.
7. Poon CC, Sundaram NA. Spontaneous bilateral Achilles tendon rupture associated with ciprofloxacin. *Med J Aust.* 1997;166:665. doi: 10.5694/j.1326-5377.1997.tb123308.x.
 8. McGarvey WC, Singh D, Trevino SG. Partial Achilles tendon ruptures associated with fluoroquinolone antibiotics: a case report and literature review. *Foot Ankle Int.* 1996;17:496-8. doi: 10.1177/107110079601700811.
 9. Donck JB, Segaert MF, Vanrentherghem YF. Fluoroquinolones and Achilles tendinopathy in renal transplant recipients. *Transplantation.* 1994;58:736-7.
 10. Pajala A, Kangas J, Siira P, Ohtonen P, Leppilahti J. Augmented compared with nonaugmented surgical repair of a fresh total Achilles tendon rupture. A prospective randomized study. *J Bone Joint Surg Am.* 2009;91:1092-100. doi: 10.2106/JBJS.G.01089.
 11. Khan RJ, Fick D, Keogh A, Crawford J, Brammar T, Parker M. Treatment of acute achilles tendon ruptures. A meta-analysis of randomized, controlled trials. *J Bone Joint Surg Am.* 2005;87:2202-10. doi: 10.2106/JBJS.D.03049.
 12. Nilsson-Helander K, Silbernagel KG, Thomeé R, Faxén E, Olsson N, Eriksson BI, et al. Acute achilles tendon rupture: a randomized, controlled study comparing surgical and nonsurgical treatments using validated outcome measures. *Am J Sports Med.* 2010;38:2186-93. doi: 10.1177/0363546510376052.
 13. McComis GP, Nawoczenski DA, DeHaven KE. Functional bracing for rupture of the Achilles tendon. Clinical results and analysis of ground-reaction forces and temporal data. *J Bone Joint Surg Am.* 1997;79:1799-808. doi: 10.2106/00004623-199712000-00005.
 14. Willits K, Amendola A, Bryant D, Mohtadi NG, Giffin JR, Fowler P, et al. Operative versus nonoperative treatment of acute Achilles tendon ruptures: a multicenter randomized trial using accelerated functional rehabilitation. *J Bone Joint Surg Am.* 2010;92:2767-75. doi: 10.2106/JBJS.I.01401.
 15. Keating JF, Will EM. Operative versus non-operative treatment of acute rupture of tendo Achillis: a prospective randomised evaluation of functional outcome. *J Bone Joint Surg Br.* 2011;93:1071-8. doi: 10.1302/0301-620X.93B8.25998.
 16. Wallace RG, Heyes GJ, Michael AL. The non-operative functional management of patients with a rupture of the tendo Achillis leads to low rates of re-rupture. *J Bone Joint Surg Br.* 2011;93:1362-6. doi: 10.1302/0301-620X.93B10.26187.
 17. Soroceanu A, Sidhwa F, Aarabi S, Kaufman A, Glazebrook M. Surgical versus nonsurgical treatment of acute Achilles tendon rupture: a meta-analysis of randomized trials. *J Bone Joint Surg Am.* 2012;94:2136-43. doi: 10.2106/JBJS.K.00917.
 18. Aujla R, Patel S, Jones A, Bhatia M. Predictors of functional outcome in non-operatively managed Achilles tendon ruptures. *Foot Ankle Surg.* 2018;24:336-41. doi: 10.1016/j.fas.2017.03.007.
 19. Lantto I, Heikkinen J, Flinkkila T, Ohtonen P, Siira P, Laine V, et al. A prospective randomized trial comparing surgical and nonsurgical treatments of acute Achilles tendon ruptures. *Am J Sports Med.* 2016;44:2406-14. doi: 10.1177/0363546516651060.
 20. Eliasson P, Agergaard AS, Couppé C, Svensson R, Hoefnner R, Warming S, et al. The ruptured Achilles tendon elongates for 6 months after surgical repair regardless of early or late weightbearing in combination with ankle mobilization: a randomized clinical trial. *Am J Sports Med.* 2018;46:2492-502. doi: 10.1177/0363546518781826.
 21. Okorooha KR, Ussef N, Jildeh TR, Khalil LS, Hasan L, Bench C, et al. Comparison of tendon lengthening with traditional versus accelerated rehabilitation after Achilles tendon repair: a prospective randomized controlled trial. *Am J Sports Med.* 2020;48:1720-6. doi: 10.1177/0363546520909389.
 22. Brorsson A, Grävare Silbernagel K, Olsson N, Nilsson Helander K. Calf muscle performance deficits remain 7 years after an Achilles tendon rupture. *Am J Sports Med.* 2018;46:470-7. doi: 10.1177/0363546517737055.
 23. Sheth U, Wasserstein D, Jenkinson R, Moineddin R, Kreder H, Jaglal S. Practice patterns in the care of acute Achilles tendon ruptures: is there an association with level I evidence? *Bone Joint J.* 2017;99-B:1629-36. doi: 10.1302/0301-620X.99B12.BJJ-2017-0465.R1.
 24. Munegato D, Gridavilla G, Guerrasio S, Turati M, Cazzaniga C, Zanchi N, et al. Mini open versus open repair techniques in Achilles tendon rupture: clinical and isokinetic evaluation. *Muscles Ligaments Tendons J.* 2018;7:554-61. doi: 10.11138/mltj/2017.7.3.554.