

# 만성 수부 습진을 호소하는 소음인 환자 치험 1례

이지연<sup>1</sup> · 이민정<sup>1</sup> · 황민우<sup>2\*</sup>

<sup>1</sup>강동경희대병원 사상체질과 전문수련의, <sup>2</sup>경희대학교 한의과대학 사상체질과 교수

## Abstract

### A Clinical Case Report of Soeumin Patient with Chronic Hand Eczema

Jiyeon Lee<sup>1</sup> · Min-jung Lee<sup>1</sup> · Min-woo Hwang<sup>2\*</sup>

<sup>1</sup>Department of Sasang Constitutional Medicine, Kyung Hee University Hospital at Gangdong.

<sup>2</sup>Department of Sasang Constitutional Medicine, College of Korean Medicine, Kyung Hee Univ.

#### Introduction

Hand eczema is dermatitis that occurs on the hand and fingers. In this case, the patient had chronic hand eczema that had relapsed for 3 years, worsened for 6 months, and did not improve even with standard dermatological treatment. We report significant improvement of the patient with chronic hand eczema, diagnosed with Soeumin Greater Yin Symptomatology based on Sasang Constitutional Medicine.

#### Methods

We prescribed herbal medicine, Sibimigwanjung-tang(十二味寬中湯), and the western medications were continued throughout the treatment period. To evaluate the treatment progression, we observed objective and subjective symptoms and took pictures of the patient's hands.

#### Results

At the first time of the outpatient visit, the patient complained of pain, oozing, scaling and severe itching even though she had taken dermatological medication for over 6 months. After 8 weeks of Korean medicine treatment, most symptoms showed improvement, and after about 47 weeks of treatment, the symptoms maintained 90% improvement even after stopping western medications and herbal medications.

#### Conclusion

The patient in this case showed a significant improvement of chronic hand eczema and the improvements have been maintained even stopping western medications and herbal medications during follow-up for 15 weeks. In addition, the patient showed improvement and maintenance of general conditions as well as skin-related symptoms. In this case, we can concern the effect of the Sasang Constitutional Medicine focused on treating the patient's general pathology as well as the patient's chief complaint at chronic hand eczema not responding to standard dermatological treatment.

**Key Words:** Hand Eczema, Chronic Eczema, Sibimigwanjung-tang, Sasang Constitutional Medicine, Soeumin

## I. 序論

수부 습진(Hand Eczema, HE)은 손과 손가락 부위에 발생하는 습진, 즉 피부염(dermatitis)으로 발진, 피부의 침윤 증상, 인설, 부종, 수포, 과각질화, 균열 등을 주 증상으로 한다. 습진은 전체 피부질환의 약 1/3을 차지하며, 그 중 수부 습진은 일반 인구의 2~10%에서 발생할 정도로 매우 흔한 피부질환이다<sup>2</sup>. 또한 수부 습진은 가장 흔한 직업성 피부질환의 하나로 습식 작업이 많은 의료 종사자, 미용사 등에서 각각 약 21%, 38~48%의 높은 유병률을 보인다<sup>3,4</sup>. 수부 습진의 가장 흔한 병인으로는 알레르기성 접촉 피부염, 자극물 접촉 피부염, 만성 아토피 피부염 그리고 한포진성 습진이 있으며<sup>5</sup>, 만성으로 진행될수록 뚜렷한 원인을 감별하기가 쉽지 않은 경향이 있다. 수부 습진은 임상적으로 그 형태에 따라 만성 균열성 수부 습진, 재발성 수포성 수부 습진, 과각질화 손바닥 습진, 손가락끝 습진, 지간 습진, 화폐상 수부 습진으로 분류된다<sup>6</sup>. 흔히 6개월 이상 이환되거나 1년 이내 2번 이상 재발된 경우 만성 수부 습진(chronic hand eczema, CHE)으로 분류하지만<sup>7</sup> 아직 급성과 만성을 나누는 명확한 진단 기준은 없다<sup>8</sup>.

수부 습진의 치료는 특정되어 있지 않으며, 일반적으로 피부 보습제, 연화제 사용, 자극 물질회피 요법, topical glucocorticoids(TGC) 혹은 면역억제제 등을 통해 이루어진다<sup>8</sup>. 수부 습진은 만성화되는 경향이 있으며, 이 경우 국소 치료에 내성을 보이거나 임상적 분류에 어려움이 있어 효과적인 치료법의 선택에 제한이 생기기 때문에 신속한 치료가 요구된다<sup>9</sup>. 증상의 정도가 심하거나 만성화된 경우 사용하는 면역억제제는 장기간 사용 시 부작용을 보이고, 이에 만성 수부 습진 치료에 있어 장기 사용에 안정적이고, 효과적인 치료법이 필요한 상황이다.

四象醫學에서 소음인은 腎大脾小한 臟局을 天稟으로 水穀熱氣의 형성이 약하고, 水穀寒氣의 형성이 강한 몸을 타고났다. 이에 水穀寒氣를 제어하고, 水穀熱氣를 유지시켜 타고난 장부 편차가 심

해지지 않도록 유지해주는 陽煖之氣가 소음인의 保命之主이다<sup>10</sup>. 소음인 병증 중 胃受寒裏寒病에서는 喜情氣의 작용으로 脾胃의 陽煖之氣 손상이 발생하고, 腎局의 과도한 水穀寒氣로 대장에 痼冷積滯가 발생하여 腹滿의 병리기전이 발생한다<sup>10</sup>. 이에 胃氣의 기능을 회복시키기 위해 降陰의 처방을 사용하며, 胃弱 상태인 太陰證에서는 溫胃降陰, 脾弱한 상태인 少陰證에서는 健脾降陰의 처방을 사용한다<sup>10</sup>.

습진의 흔한 병인으로 알려진 아토피 피부염, 자극물 접촉 피부염, 알레르기성 접촉 피부염 그리고 한포진에 관한 한의학적 치험례는 선행 연구에서 다수 찾아볼 수 있었다. 그 중 박 등<sup>11</sup>과 원 등<sup>12</sup>은 손 부위의 한포진으로 진단된 환자를 사상의학적으로 치료한 치험례를 소개한 바 있다. 하지만 만성 균열성 수부 습진에 관한 사상의학적 치료를 보고한 증례는 없었다. 이에 저자는 소음인 胃受寒裏寒病 太陰證으로 진단된 만성 수부 습진 환자를 양약과 병행하여 사상의학적 치료로 유의한 호전을 보였기에 보고하는 바이다.

## II. 研究對象 및 方法

### 1. 연구대상

강동경희대학교 한방병원 체질면역클리닉 외래 내원 환자 중 만성 수부 습진으로 양측 손가락에 통증, 진물, 각질과 함께 심한 소양감을 호소하고, 소음인 太陰證으로 진단된 30대 성인 여성 1명을 연구대상으로 하였다.

### 2. 연구방법

상기 환자 1인에 대해 외래를 통해 한약 및 기준에 복용 중이던 피부과 약물을 지속적으로 복용하도록 하며 약 11개월 동안 추적 관찰하였다.

### 3. 연구 승인

본 연구는 강동경희대학교 한방병원 임상시험심사 위원회에 의해 승인되었다. (승인번호: KHNMCOH 2021-07-012)

## III. 證例

1. 환자: 박○○, F/33

2. 발병일: 2017년

3. 치료 기간: 2020년 08월 20일 ~ 2021년 04월 26일  
까지 외래 치료하였다.

4. 진단명: 습진(L30.9), 소음인 太陰證

5. 주소증: 양측 손가락의 통증, 진물, 심한 소양감,  
각질

6. 과거력: 2018년, 2019년 11월 출산

7. 사회력: 별무

8. 가족력: 별무

### 9. 현병력

상기 환자는 최근 3년간 유산 1회 및 출산 2회를 경험하면서 반복적인 습진 재발을 경험했다. 2019년도 임신 중 손 부위 습진 증상 심화되어 약한 항히스타민제 복용한 바 있으며, 타병원에서 루푸스, 갑상선 기능 검사, 알레르기 검사상 별무 이상 소견 들은 바 있다. 2020년 03월부터 local 피부과에서 약 6개월 동안 스테로이드제, 항히스타민제, 면역억제제 복용 및 제로이드 연고 도포 치료받았으나 별무 호전하여 2020년 08월 20일 상기 증상에 대한 치료 위해 내원하였다.

### 10. 진단

#### 1) 외형

- (1) 체형기상: 158cm, 50kg. 출산 전 46~47kg. 마르고 체구가 작은 체형이다.
- (2) 용모사기: 얼굴이 黃黑하고, 안면의 전후길이가 짧다. 비익부가 발달하고, 턱선이 부드러우며 하악각이 미발달되어 있다.

#### 2) 소증(Table 1)

- (1) 수면: 쉽게 잠들며 꿈을 많이 꾀다. 가끔 자다 깨며, 이불은 항상 손발까지 잘 덮고 잔다.
- (2) 식욕소화: 식욕은 보통으로 가끔 과식, 폭식한다. 식사를 급하게 하며 항상 소화가 잘 된다. 속 쓰림은 거의 없다.
- (3) 구갈음수: 입 마름 거의 없으나 음수량이 많으며, 찬물 마시는 것을 좋아한다.
- (4) 대변: 3~4일에 1회 변을 보며, 변비가 자주 생긴다. 배변 시간은 보통이다(5~10분 정도). 후중감은 거의 느끼지 못하며, 복부팽만감 혹은 더부룩함을 간혹 느낀다.
- (5) 소변: 1~2시간에 한 번, 소변을 자주 보며, 야간뇨는 1~2회 정도 있다. 항상 소변이 깨끗하고 맑은 편이며 시원하게 본다.
- (6) 한출: 평소 한출량은 적은 편으로 자한이나 도한은 거의 없고, 땀을 흘리면 피곤하고, 머리가 아프거나 어지럽다.
- (7) 한열: 더위, 추위에 모두 민감하고, 손발이 차다.
- (8) 기타: 공기가 탁하면 조금만 있어도 답답하거나 머리가 아프고, 매사 마음이 급한 편이다. 자주 안구 건조, 매핵기, 항강, 부종, 피부 소양감 및 발진을 호소하고, 가끔 불안·초조함과 가슴 두근거림, 피로감, 상열감, 손발 저림을 느낀다.

- 3) QSCC II + : 사상체질 진단설문지(QSCC II +) 결과에 따라 소음인으로 진단되었다.
- 4) 체질진단소견: 체형기상, 용모사기, 소증을 참조하여 사상체질과 전문의 진료를 통해 소음인 胃受寒裏寒病 太陰證으로 진단하였다.

Table 1. Ordinary Symptoms of the Patient

	Symptom Severity
Insomnia	±
Gastric disorders	-
Bowel disorders	+
Dysuria	±
Sweat disorders	-
Cold sensitivity	±
Heat sensitivity	±

- = in normal range; ± = intermittent symptoms;  
+ = mild symptoms; ++ = severe symptoms

## 2) 양방치료

외래 내원 약 6개월 전인 2020년 3월부터 피부과에서 처방받은 경구약을 복용하고(Table 3), 제로이드 도포 중이었으며, 한약 치료와 함께 복용 중이던 양약 복용을 병행하였다.

Table 3. Western Medication during the Treatment Period

Western medication
#1. Cyclosporine 100mg 1T qd Cyclosporine 25mg 1T qd Epinastine Hydrochloride 10mg 1T bid
#2. Methylprednisolone 4mg 1T bid Epinastine Hydrochloride 10mg 1T bid
#3. Bepotastine Besilate 10mg 1T bid Rebamipide 100mg 1T bid Hydroxyzine Hydrochloride 10mg 1T bid

\* Take #1 and #2 alternately every 2~3 weeks

\* Take #3 continuously

## IV. 治療 및 經過

### 1. 치료방법

#### 1) 한약치료

상기 환자는 소음인 太陰證으로 진단되어 十二味寬中湯(Kyung Hee Herb Pharm, Wonju, Korea)(Table 2) 탕제를 하루 2회 복용하도록 처방하였고, 치료 경과에 따라 약물 용량을 조정하였다.

Table 2. Components of Sibimigwanjung-tang Taken Each Day

Name	Pharmaceutical Latin	Contents(g)
大棗	Jujubae Fructus	12.0
白何首烏	Polygoni Multiflori Radix	8.0
青皮	Aurantii Immaturi Pericarpium	8.0
乾薑	Zingiberis Rhizoma	8.0
香附子	Cyperi Rhizma	8.0
赤何首烏	Polygoni Multiflori Radix	8.0
陳皮	Citri Pericarpium	8.0
良薑	Alpiniae Officinari Rhizoma	8.0
益智仁	Alpiniae Fructus	8.0
大腹皮	Arecae Pericarpium	4.0
木香	Aucklandiae Radix	4.0
厚朴	Magnoliae Cortex	4.0
枳實	Aurantii Immaturus Fructus	4.0

### 2. 평가도구

외래 치료 기간 환자의 주관적인 호소와 환부 사진 촬영(손등, 손바닥, 손끝 및 손가락 측면부)을 통해 치료 경과를 평가하였다.

### 3. 치료 경과(Figure 2)

#### 1) 피부증상

초진 시 양측 손가락에 통증, 진물, 심한 소양감, 각질과 같은 피부 증상을 호소하였다(Figure 1A). 우측 2지의 경우 피부 증상으로 인해 움직임 제한 있었고, 손 씻기, 병뚜껑 열기 등 일상생활의 어려움을 동반하였다. 치료 약 4주 후 상기 증상 완화되었고, 환자 진술상 간혹 증상 악화가 있으나 증상 정도가 감소하였다. 치료 약 8주 후 소양감, 각질, 진물 등 피부 증상은 우측 1, 2지를 제외하고 호전된 양상을 보였고(Figure 1B), 치료 약 14주 후 이 역시 호전을 보였으나 좌측 수지 소양감을 다소 호소하였다(Figure 1C). 치료 약 18주 후 좌측 1지, 우측 4지에서만 피부 증상 관찰되었으며, 중간에 증상 악화 시기 있었으나 이전에 비해

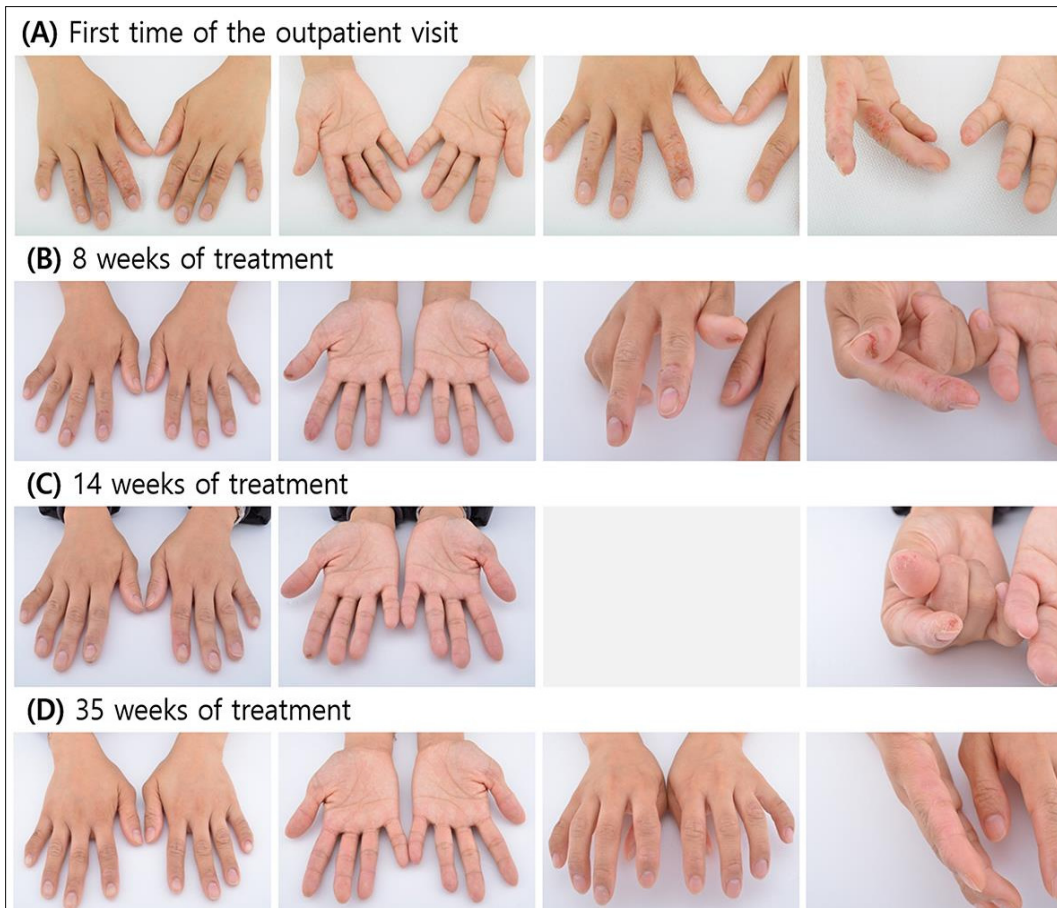

Figure 1. Changes in skin symptoms according to the course of treatment

빠른 증상 경감을 보였다. 치료 22주 후 제반 피부 증상 소실되어 탕약 복용 하루 2회에서 1회로 변경하였고, 간혹 소양감 발생하는 정도로 양호하게 유지되어 치료 32주 후 한약 및 양약 복용을 중단하였다. 복용 중단 이후 약 15주 동안 추적 관찰한 결과 간혹 발생하는 경미한 소양감 외 제반 증상 호전 상태를 유지 중이며, 환자 주관적인 평가로 초진 대비 90% 호전되어 치료 종결하였다(Figure 1D).

## 2) 기타 증상

초진 시 환자 배변 약 3일에 1회로 변비 경향 보였고, 수족냉 호소하였다. 치료 약 4주 후 환자 자각적으로 신체 전반적으로 열감 느낀다고 하였으며, 치료 8주 후 2~3일에 1회 배변하고, 방귀 및 트림 배출 증가하였다. 치료 약 14주 후 배변 1~2일에 1회로 더욱 호전되고, 치료 약 18주 후부터 증가되었던 방귀 및 트림 배출 감소하여 본래 상태로 돌아왔다. 이후부터 추적관찰 종료시점까지 배변 및 전반적인 신체 상태 상동하게 유지되고 있다.

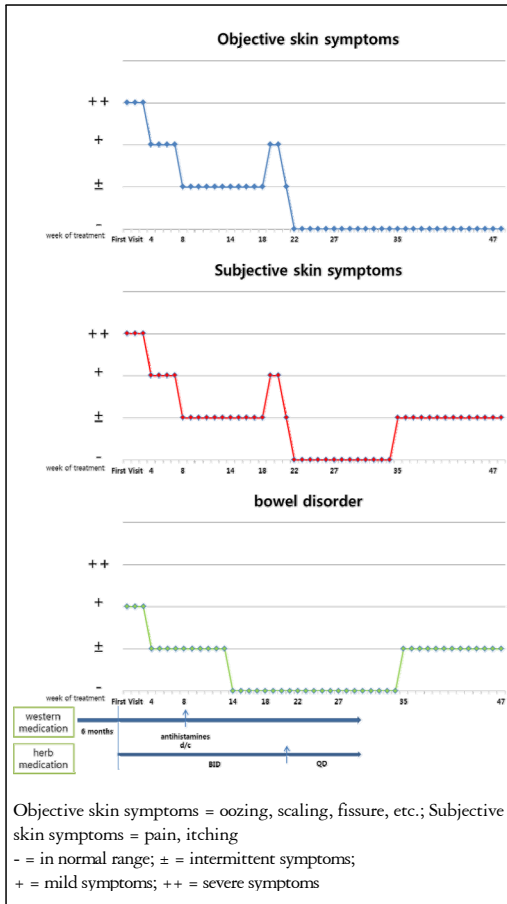


Figure 2. Progression according to treatment week

### V. 考察 및 結論

수부 습진(HE)은 손과 손가락 부위에 발진, 침윤, 인설, 부종, 수포, 과각질화, 균열 등 피부 증상을 동반하는 피부염으로 선행 연구에 따르면 그 병인에 따라 자극물 접촉 피부염, 아토피 피부염, 알레르기성 접촉 피부염, 복합성 수부 습진, 상세 불명 습진으로 분류되고, 그 형태에 따라 한포상 습진, 각화과다 습진, 만성 손가락끝 습진, 화폐상 습진, 건성 균열성 습진으로 분류된다<sup>6,7,13</sup>.

수부 습진 진단에 있어 건선 및 진균증과의 감별진단이 요구된다. 건선은 경계성 병변으로 수포나 소양

감을 동반하지 않으며, 피부 생검을 통해 습진과 감별할 수 있다. 진균증은 진균 감염을 동반하며 흔히 비대칭성으로 나타나고 손바닥 주름의 건성 인설을 특징으로 보인다. 정확한 감별을 위해서는 병변 채취를 통한 배양 검사가 필요하다.

본 증례의 환자는 3년간 반복된 수부 습진이 악화한 이후 6개월간 피부과 치료를 받고 있던 환자로 초진 내원 당시 양쪽 손가락 환부의 통증, 심한 소양감, 각질, 진물을 호소하였다. 환부의 형태가 수포를 보이지 않았으며, 심한 소양감을 동반하였고, 환부의 주위치가 손등과 손가락 측면부 및 손가락 끝인 것을 토대로 진균증과 건선을 배제하였다. 또한, 6개월 이상 이환되었고, 최근 3년간 재발을 반복했던 부분에서 만성 수부 습진으로 진단하였고, 피부 균열을 보이고, 내원 전 타 병원에서 진행한 루푸스, 갑상선 기능, 알레르기 검사상 별부 이상 소견을 들은 것을 기반으로 만성 수부 습진 중 상세불명의 건성 균열성 습진으로 진단하였다.

수부 습진의 치료는 공통적으로 자극인자의 회피와 함께 피부 보습제 및 연화제 도포를 권장한다. 수부 습진은 특히 습식 작업이 많은 사람에게서 높은 유병률을 보이기에 이러한 자극 인자의 회피를 비롯한 생활습관의 개선이 치료에 있어 중요한 역할을 담당한다<sup>3,4</sup>. 하지만 자극 인자 회피요법은 자극 인자를 찾을 수 없는 경우 한계가 있으며 만성 수부 습진의 경우 다인성을 띄는 경우가 많아 실제 임상 현장에서 회피가 불가능하여 치료에 어려움을 야기하기도 한다. 피부 보습제와 연화제 사용은 수부 습진 치료에 있어 많은 무작위대조임상연구(Randomized Controlled Trial, RCT)에서도 권장된 치료법이다. 하지만 Cochrane systematic review에 따르면 피부 보습제와 연화제 사용은 장기적 관점에서 그 보호 작용에 있어 아직 근거가 불충분하다<sup>4</sup>. 수부 습진 치료의 first-line 치료법은 TGC의 사용이다. TGC는 보습제 및 연화제 단독 사용군에 비해 통계적으로 유의미하게 높은 재발 방지율(recurrence-free rate)을 보였다<sup>15</sup>. 하지만 아직 그 효과와 관련하여 제한된 데이터를 보이며, 장기 사용 시 피부

위축 등 부작용을 유발하는 위험성이 있다<sup>16</sup>. 수부 습진 치료의 second-line 치료법은 광선 치료이다. 광선 치료는 TGC 치료에 반응을 보이지 않는 경우 사용되는 치료법으로, PUVA와 UVB가 치료에 사용되며 구역감, 부종, 통증을 부작용으로 가지고, 장기 사용 시 비흑색종(non-melanoma) 피부암의 위험도와 관련이 있다<sup>17</sup>. 실제 임상 현장에서는 수부 습진 초기에 TGC와 광선 치료의 복합 치료법이 활용되고 있다. 상기에 소개된 치료법에 반응이 없는 만성 수부 습진의 경우에는 면역억제제 활용을 고려한다. 가장 흔하게 사용되는 면역억제제는 cyclosporine이며, 고혈압, 신기능 저하, 면역억제 후유증 등의 부작용을 동반하기 때문에 그 사용에 있어 이러한 위험성을 고려한 신중한 선택이 필요하다<sup>8</sup>.

본 증례의 환자는 초진 내원 당시 손가락을 구부리거나, 병 뚜껑을 따는 등 일상생활 동작에 있어서도 어려움을 호소하였지만 두 명의 어린아이를 육아해야 하기에 잦은 습식 환경 노출을 피하기 어렵고, 생활 습관의 개선이 어려운 상황이었다. 또한 만성 수부 습진으로 인해 Table 3의 면역억제제(cyclosporine), TGC (Methylprednisolone), 항히스타민제(Epinastine Hydrochloride, Bepotastine Besilate, Hydroxyzine Hydrochloride)을 6개월 이상 경구 복용하고 있었음에도 증상의 호전을 보지 못한 상태였다. 이에 사상의학적 접근 방식을 통해 한방치료를 병행하였다.

본 증례의 환자는 용모 및 체형에 있어 소음인의 특성을 보였고, 소증 상 꿈을 많이 꾸고, 자각적인 식욕 소화가 양호함에도 출산 전 158cm, 46~47kg(BMI 18.43~18.83)으로 저체중에 가까운 체형을 보이고, 3~4일에 1회 대변을 보고, 자각적으로 복부 팽만감을 느끼는 등 ‘腎大脾小’의 장국대소 특징이 드러나 소음인으로 판단하였다.

소음인의 표리변증에 있어 表熱과 裏寒을 구분하는 주진단 지표는 소증의 한열에 대한 민감도이다<sup>18</sup>. 본 증례 환자는 항상 이불을 덮고 자고, 더위와 더불어 추위 역시 민감하며 수족냉을 보이는 등 소증에서 身寒의 증후를 찾을 수 있었고, 이와 더불어 한출량

이 적고, 자각적인 복부팽만감을 호소하는 것에서 脾受寒表寒證으로 진단하였다. 순역변증에 있어서는 입마름이 없고, 음수량이나 식사량이 유지되는 점에서 口渴, 口中不和 등의 증후가 보이지 않기 때문에 脾局陽氣의 손상을 겸하지 않은 상태로 보아 황 등의 임상 진료 지침에 의거하여 太陰病으로 진단하였다<sup>19</sup>.

소음인 脾受寒表寒證 浮腫之屬은 소음인의 胃氣가 약해지고 대장의 수곡한기가 과도해지면서 대장의 滯冷積滯로 腹滿을 동반하고, 이환기간이 길어질수록 아래로는 한증, 위로는 열증을 드러내는 表裏兼病의 變證 양상이 나타난다<sup>10</sup>. 본 증례 환자의 소증 설문지 상 나타나는 회냉음, 상열감, 안구건조, 더위에 민감함 그리고 변비 경향성은 소증이 아닌 병력이 오래되며 발현된 浮腫之屬의 현증으로 고찰되어진다.

소음인은 大腸 寒邪로 胃局의 溫氣가 꺾박받아 수곡이 제대로 처리되지 못하고, 그 병리적 산물이 전신으로 파급되게 되면 陰黃, 萎黃 혹은 황달의 증상을 보이게 되며, 이를 太陰病 重證으로 진단한다<sup>19</sup>. 太陰病 重證은 만성적인 胃弱상태로 인해 피부색택 변화와 함께 복만, 소변불리를 나타내는 상태로, 裏陰降氣를 목적으로 利小便을 언급하며 그 기본방으로 寬中湯을 제시하고 있다. 본 증례 환자는 面黃黑한 피부색택 변화와 빈뇨 경향, 야간뇨 1~2회 경향을 통해 경미한 소변불리 증상을 확인할 수 있었기에 太陰病 重證으로 진단하고, 十二味寬中湯을 처방하였다.

十二味寬中湯은 소음인 태음병 부종, 소변불리에 적용되는 『동의수세보원』 新定方으로 赤白何烏寬中湯에 厚朴, 枳實, 木香, 大腹皮를 가한 처방이며, 그 주치는 “治四肢倦怠 小便不快 陽道不興 將有浮腫之漸者 又有通氣脈之功力”으로 제시되고 있다. 사상의학 접근 방식은 환자가 호소하는 주소증뿐 아니라 발병 이전 소증 상태와 환자의 병리 상황에 집중하여 치료를 결정한다. 김 등<sup>20</sup>은 이와 같은 사상의학적 접근 방식을 활용하여 소음인 태음병으로 진단된 성인형 아토피 환자에 十二味寬中湯을

Table 4. The Diagnosis Process Focused on Ordinary Symptom

	Clinical Process	Results
1. Sasangin Dx.	Ordinary Symptom Digestion : normal appetite, digest well, without heart burn BMI : 18.43~18.83(158cm / 46~47kg) Defecation : once per 3 days, constipation, take average time, without residual sensation, sometimes abdominal distention	Soeumin (少陰人)
2. Symptomatology Dx.	Cold/Heat Dx. Both Cold and Heat Sensitivity Cold hands and feet low sweating	Stomach Cold-based Interior Cold Disease (胃受寒裏寒病)
	Health status Dx. sometimes abdominal distention No thirst Good appetite and drink amount	Greater Yin Symptomatology (太陰證)
3. Treatment	Sibimigwanjung-tang a formula for Greater Yin symptomatology sallow complexion fatigue urine disorder	Sibimigwanjung-tang (十二味寬中湯)

투여하여 피부염 증상 및 소화, 대소변 등의 제반 증상의 호전 1례를 보고한 바 있다. 이에 본 증례의 환자도 만성 수부 습진이라는 주소증 외 소음인 太陰病 重證의 병리적 상황으로 피부 색택 변화, 경미한 소변 불리 등 만성적인 위약 상태가 나타나고 있는 것으로 보아 십이미관중탕을 처방하였다.

十二味寬中湯을 하루 2회 복용하며 한방 치료를 시작한 지 약 8주후 제반 피부 증상의 호전을 보였으며, 항히스타민제 복용 중단 이후로도 소양감, 통증 등 피부 주관적 증상의 원활한 유지를 보였다. 이후 치료 약 18주차에 증상의 악화가 있었으나 빠른 회복을 보였고, 증상 유지 및 호전도가 양호하여 치료 22주 후부터는 한약 복용을 1일 1회 복용으로 줄이고 경과를 관찰하였으며, 치료 32주 후부터는 한약 및 양약 복용을 완전히 중단하였다. 한약 및 양약을 완전히 중단한 이후 약 15주 동안의 추적 관찰 기간 동안 환자는 균열, 각질 등 객관적인 피부 증상은 재발이나 악화를 보이지 않고, 간혹 경미한 소양감을 호소하는 상태를 유지하였으며, 환자 주관적인 호소 상 초진대비 약 90% 호전된 상태를 유지하고 있음을 확인할 수

있었다. 또한 주호소인 피부 증상 외 배변 습관의 정상화, 복만의 호전, 빈뇨 및 야간뇨 완화 등 제반 신체 증상의 호전을 확인할 수 있었다.

본 증례는 사상의학적 치료뿐 아니라 양약 복용을 병행하였다는 점에서 한약 단독 치료 효과를 정확하게 평가하기 힘들다는 한계점을 가지고 있으며, 환자 주관적인 호소와 사진으로만 증상을 평가하여 객관적 호전도를 평가하기 힘들다는 한계점을 가지고 있다. 또한 1례에 불과하여 추후 더 많은 증례 수집이 필요할 것으로 여겨진다. 그럼에도 불구하고 3년 간 재발을 반복하고, 6개월 간 양약을 복용하였음에도 일상 생활에 어려움을 겪을 정도의 만성 수부 습진을 호소하는 환자의 치료에 있어 한방 및 양방 병행 치료를 통해 환자 주관적인 표현에 의거하여 제반 증상의 90% 이상 감소를 보이고, 복용 중단 이후로도 피부 증상 및 제반 증상의 호전 상태를 유지하고 있다는 점에서 의의를 가질 수 있다.



## VI. References

1. Coenraads P. Hand Eczema. *New England Journal of Medicine*. 2012;367(19):1829-1837. DOI: 10.1056/NEJMcp1104084
2. Elston D, Ahmed D, Watsky K, Schwarzenberger K. Hand dermatitis. *Journal of the American Academy of Dermatology*. 2002;47(2):291-299. DOI: 10.1067/mjd.2002.122757
3. Ibler K, Jemec G, Flyvholm M, Diepgen T, Jensen A, Agner T. Hand eczema: prevalence and risk factors of hand eczema in a population of 2274 healthcare workers. *Contact Dermatitis*. 2012;67(4):200-207. DOI: 10.1111/j.1600-0536.2012.02105.x
4. Lysdal S, S¸sted H, Andersen K, Johansen J. Hand eczema in hairdressers: a Danish register-based study of the prevalence of hand eczema and its career consequences. *Contact Dermatitis*. 2011;65(3):151-158. DOI: 10.1111/j.1600-0536.2011.01935.x
5. Alavi A, Skotnicki S, Sussman G, Sibbald R. Diagnosis and Treatment of Hand Dermatitis. *Advances in Skin & Wound Care*. 2012;25(8):371-380. DOI: 10.1097/01.ASW.0000418540.54237.e5
6. Menn¸ T, Johansen J, Sommerlund M, Veien N. Hand eczema guidelines based on the Danish guidelines for the diagnosis and treatment of hand eczema. *Contact Dermatitis*. 2011;65(1):3-12. DOI: 10.1111/j.1600-0536.2011.01915.x
7. Diepgen T, Andersen K, Brandao F, Bruze M, Bruynzeel D, Frosch P et al. Hand eczema classification: a cross-sectional, multicentre study of the aetiology and morphology of hand eczema. *British Journal of Dermatology*. 2009;160(2):353-358. DOI: 10.1111/j.1365-2133.2008.08907.x
8. Lee G, Maarouf M, Hendricks A, Lee D, Shi V. Current and emerging therapies for hand eczema. *Dermatologic Therapy*. 2019;32(3). DOI: 10.1111/dth.12840
9. Hald M, Agner T, Blands J, Veien N, Laurberg G, Avnstorp C et al. Clinical severity and prognosis of hand eczema. *British Journal of Dermatology*. 2009;160(6):1229-1236. DOI: 10.1111/j.1365-2133.2009.09139.x
10. Hwang MW. *Lecture of Sasang Constitutional Medicine*. 1st ed. Seoul: Koonja Publishing; 2012. (Korean)
11. Park MY, Oh HJ, Hwang MW. A Clinical Case Report of Soyangin Patient with Dyshidrosis. *J Sasang Constitut Med*. 2018;30(3):104-115. (Korean) DOI: 10.7730/JSCM.2018.30.3.104
12. Weon YH, Bak JY, Bak CE. Three Case of Pompholyx Treated by Sasang Medicine. *The Journal of Korean Medicine Ophthalmology & Otolaryngology & Dermatology*. 2014;27(4):221-229. (Korean) DOI: 10.6114/JKOD.2014.27.4.221
13. Lynde C, Guenther L, Diepgen T, Sasseville D, Poulin Y, Gulliver W et al. Canadian Hand Dermatitis Management Guidelines. *Journal of Cutaneous Medicine and Surgery*. 2010;14(6):267-284. DOI: 10.2310/7750.2010.09094
14. Bauer A, R¸nsch H, Elsner P, Dittmar D, Bennett C, Schuttelaar M et al. Interventions for preventing occupational irritant hand dermatitis. *Cochrane Database of Systematic Reviews*. 2018;2018(4). DOI: 10.1002/14651858.CD004414.pub3
15. Veien N, Øllholm Larsen P, Thestrup-Pedersen K, Schou G. Long-term, intermittent treatment of chronic hand eczema with mometasone furoate. *British Journal of Dermatology*. 1999;140(5):882-886. DOI: 10.1046/j.1365-2133.1999.02819.x
16. Drake LA, Dinehart SM, Farmer ER, Goltz RW, Graham GF, Hordinsky MK et al. Guidelines of

- care for the use of topical glucocorticosteroids. *Journal of the American Academy of Dermatology*. 1996;35(4):615-619. DOI: 10.1016/s0190-9622(96)90690-8.
17. Halpern S, Anstey A, Dawe R, Diffey B, Farr P, Ferguson J et al. Guidelines for topical PUVA: a report of a workshop of the British Photodermatology Group. *British Journal of Dermatology*. 2000;142(1): 22-31. DOI: 10.1046/j.1365-2133.2000.03237.x.
18. Park MY, Lee MJ, Hwang MW. Development of Diagnostic Indicator for the Sasang Constitution Exterior-Interior Disease Based on Original Symptom. *J Sasang Constitut Med*. 2020;32(4):65-85. (Korean) DOI: 10.7730/JSCM.2020. 32.4.65
19. Hwang MW, Park HS, Lee EJ. Clinical Practice Guideline for Soeumin Disease of Sasang Constitutional Medicine: Greater Yin Symptomatology. *J Sasang Constitut Med*. 2014;26(1):45-54. (Korean) DOI: 10.7730/JSCM.2014.26.1.045
20. Kim ST, Choi AR, Koo DM. A Case Report of Soeumin Adult Atopic Dermatitis Improved with Sipyimigwanjung-tang. *J Sasang Constitut Med*. 2013;25(2):115-123. (Korean) DOI: 10.7730/JSCM. 2013.25.2.115