Evaluation the Effectiveness of Fibrinogen to Overcome Bone Radiation Damage

Hong-Moon Jung*

Department of Radiological Science, Daegu Health College

Received: July 27 2021. Revised: August 26, 2021. Accepted: August 31, 2021.

ABSTRACT

Radiation therapy is accompanied by adverse radiation effective. In particular, it is accompanied by disorders of the vascular system. Therefore, oxygen and nutrient deficiency occurs in the regeneration area. Eventually, osteoradionecrosis is formed in this cellular environment. According to a precedent study, bone morphogenetic protein-2 is used to overcome osteoradionecrosis. The purpose of this study was to investigate the regeneration ability of osteoradionecrosis by treating bone-forming protein-2 on a fibrinogen scaffold which is a biomaterial that is frequently used for bone regeneration after irradiation of the rat head. In addition, the purpose of this study was to verify the bone regeneration effect from the eight weeks. According to the experimental results, in the calvarial defected model of the irradiated mouse, making bone-formation was obtained after 8 weeks rather than bone-formation period in the early 4 weeks. moreover, it was found that the regenerated bone formation of the fibrinogen scaffold is formed from the inside of the bone of the defect area.

Keywords: bone morphogenic protein-2, fibrinogen scaffold, osteoradionecrosis

I. INTRODUCTION

방사선 치료는 방사선 부작용을 수반한다[1-4]. 특히 혈관계의 장해를 수반하게 되는데 이는 방사선의 과노출은 조직 재생에 치명적인 장해를 유발한다. 방사선 치료를 위한 방사선 과노출 부위에는 산소 운반 인자의 파괴로 인해 저산소화가 이루어진다. 이러한 조직의 환경으로 인해 혈관의 혈류공급의 부족을 수반하여 혈관 재생세포가 원활한 혈관형성을 형성할 수 없는 영양분 결핍이 세포 환경적으로 발생되어 조직 재생에 불완전한 세포외 기질이 초래된다. 혈관형성의 어려움으로 인해 결과적으로 뼈를 재생할 수 없는 방사성 골형성괴사(osteoradionecrosis)가 발생된다[2]. 현재에는 방사성 골형성괴사를 치료하기 위해 다양한 방법으로 연구되고 있다.

대표적으로 자가 뼈 이식방법(autogenous bone graft) 방법과 유전자를 통한 줄기세포 치료법이 사용되고 있다. 또한 사이토카인의 종류인 골 형성 유도 단백질계열을(Bone Morphogenetic Proteins)을 다양한 지지체에 편입하여 뼈의 형성을 유도하려고 연구하고 있다[5,6]. 전례연구에 따르면 콜라겐 지지체에 골형성 단백질을 편입한 후 방사성골괴사 발생 부위에 편입하여 이를 치료하려는 노력을 하고 있다. 이번 연구에서 사용할 지지체(scaffold)는 혈관의 형성에 도움을 주고 혈관 재생세포의 성장과 이동에 핵심적으로 기여할 수 있다고 알려진 피브린을 선택하였다. 피브린은 세포외기질(extracellular matrix) 환경을 조성하는 중요한 섬유 체계를 형성하는 중요한 기질인자이다[7-9]. 더 나아가 세포외 기질인자의 핵심인 피브린에 골형성 단백질을 편입시켜 방사성 골괴사를 극복할 수 있는 효과를 검증하고 한다. 왜냐하면 현재까지 방사선 조사 후 발생되는 방사성골괴사에서 피브린 기질의 뼈의 재생 효과

* Corresponding Author: Hong-Moon Jung E-mail: redmoon74@dhc.ac.kr Tel: +82-53-320-4523
Address: Daegu Health College, 15[Taejeon-Dong] youngsong-ro, buk-gu, Daegu, 702-722, Republic of Korea

와 그리고 피브린에 골형성 단백질을 편입하면 방사성골괴사 환경에서 새로운 골형성 유도에 세포 환경적으로 어떠한 변화가 있는지 또한 신생 뼈 재생에 효용성이 있는지는 아직까진 명확하게 알려진 바 없기 때문이다. 따라서 이번연구는 피브린에 골형성 단백질을 편입하여 방사선 조사 쥐 칼바리아 모델을 구현한 후 방사성 골형성 괴사부위에 신생 뼈의 재생 효과가 있는 지 실험하고자 하였다. 아울러 뼈의 형성의 초반인 4 주와 후반인 8 주후에 뼈의 형성을 비교하여 어느 시기에 피브린에 의한 뼈 재생 효과가 상승 하는지도 검증하고자 하였다.

II. MATERIAL AND METHODS

1. 피브린 지지체의 제조 및 전자현미경 사진

입자로 되어있는 피브리노겐 파우더(Sigma-Aldrich:St.Louis,MO,USA)를 골형성 단백질-2(Daewoong Pharmaceutical company)가 편입된 2차 증류수에 용해시킨다. 이 때 농도는 골형성 단백질-2의 농도는 1ug/ml로 한다. 이후 트롬빈용액(Sigma-Aldrich MO, USA)와 혼합하여 피브린 지지체를 만든다. 이후에 37℃ 인큐베이터에 6 시간 인큐베이션 한 후 -40 ℃ 저온냉동고에 12 시간 보관 후 동결건조기를 사용하여 지지체를 완성한다. 완성된 지지체를 전자현미경(SEM,JSM-6700F, Jeol, Tokyo, Japan)을 사용하여 SEI 0.5 kVp의 조건 각각 5,000배와 10,000배의 배율로 촬영하였다.

2. 쥐 두개골 조사 모델 구현

쥐(생쥐타입 C 57 BL/ 4) 에 마취제인 케타민(100 mg/ 100 kg)과 자알라진 (5 mg / 100 kg)을 사용하여 혼합율 5 대 1 로 제조한 후 쥐에게 주사하여 마취하였다. 총 16 마리를 실험하였고 각 군당 4 마리씩 시행하였다. 마취 시행 후 쥐 두정부에만 방사선 조사를 시행하였다. 방사선 조사장비는 소형디지털 X-선 펙스트론 장비(Model: MX 20, Faxitron X ray corporation, USA) 를 사용하였다. 선원과의 거리는 12 인치 그리고 엑스레이 조사 조건은 30 kVp, 0.3mA를 30분 조사하였다. 방사선 조사량의 계산법은 펙스트론 회사에서 제공하는 조사선량단위 뢴트겐(R)을 흡수선량으로 환산한 결과 4 Gy로 고정하여 실험을 시행하였다. 자가 면역을 부여하기 위해 방사선 조사 2주 후 방사선 두개골 결손 모델을 구현하였다. 쥐 두정 부위에 핸드피어스를 사용 하여 내경 (4 mm)의 뼈 결손 구역을 인위적으로 만들었다. 대조군에는 지지체를 삽입하지 않고 실험군에는 BMP-2가 편입된 피브린 지지체를 삽입 하였다. 그리고 4 주 후와 8 주후 각각 군의 쥐를 이산화탄소(CO_2)로 희생시킨 후 분석하였다. 이번 실험은 경북대학교 실험동물(KNU 2014-149)로 승인을 받았다.

3. 소프트 엑스레이와 마이크로 시티 분석

각각 4 주와 8 주를 지난 후 희생시킨 쥐의 칼바리아를 적출한 후 펙스트론 장비(Model CP:160 Faxitron.Arizona.USA)를 사용하여 엑스레이 촬영을 수행 하였다. 엑스레이 촬영 조건은 200 kVp, 2 mA, 20 s, 거리 0.2 m 로 설정하였다. 또한 마이크로시티(Skyscan,1172, kontich, bel gium) 이용하여 쥐의 두정부 결손부위에 새로 만들어진 뼈를 분석하였다. 마이크로시티의 촬영조건은 한 절편에 17.09 μm의 두께로 설정하였고 화소의 크기는 2.5 μm로 설정하였고 관전압, 관전류는 각각 50 kVp ,200 μA 로 고정하였다. 촬영 시간은 1.2 초, 피사체의 회전각도는 180도로 선택하였다. CT 촬영 후 스카이 스캔의 CTAN 프로그램을 사용하여 분석하였다.

4. 트라이크롬염색 분석

쥐의 칼바리아를 파라포름알데하이드(paraformaldehyde) 4 % 파라포름 용액을 사용하여 조직을 고정시킨 후 EDTA의 용액을 사용하여 1 주간 탈회하였다. 그리고 파라핀 블록에 마운팅하여 마이크로토미를 사용하여 각각의 시편 두께 10 μm 크기로 박편한 후 트라이크롬 염색(Trichrome staining)을 시행하여 캐논 광학현미경 사용하여 데이터를 얻었다. 결손부위에 사진상으로 보이는 뼈 조직을 새롭게 형성된 영역을 측정한 후 i-Solution software (Microscope Technology, Korea)을 사용하여 데이터를 분석하였다.

5. 통계적 처리

모든 데이터는 평균에 ± 표준편차를 검증 하였다. ANOVA 검증을 한 후 유의 검사인 Tukey's post-hoc test를 시행하였다. 그리고 유의성 검증인 p value가 0.05 이하 일 때 통계적으로 유효한 결과로 판단하였다. 통계프로그램은 SPSS PC 10 software (SPSS Inc. Chicago, IL, USA)을 사용하였다.

III. RESULT

Fig. 1은 피브린 지지체를 전자 현미경으로 촬영한 그림이다. 피브린 지지체의 특징인 얇은 다공성의 구조를 볼 수 있다. 또한 피브린 네트워크 구조의 형태도 잘 볼 수 있다. 쥐를 각각 4주와 8주 후 희생 시킨 후 칼바리아를 적출하여 엑스레이를 촬영하였다.



Fig. 1. SEM images of the fibrinogen scaffolds (left 5,000X magnification and Right 10,000X magnification).

Fig. 2의 상층 이미지는 4주 후 의 엑스레이 결과이며 아래쪽 부위는 8주 후의 실험결과이다. 레드 라운드는 관심지역 즉, 쥐의 두개골 결손 부위에 해당한다. 이미지를 보면 흰색의 각각의 4주와 8주의 방사성 불투과(Radio-paque) 물질의 결과가 뼈형성에 도움을 주는 뼈형성 단백질이 포함된 피브린 지지체가 재생효과가 있음을 알 수 있다. 그리고 4주보다는 8주가 재생의 효과가 좋음을 알 수 있다.

마이크로 시티의 결과인 Fig. 3 는 4주 후에 결과이다. 붉은 색 라운드는 관심지역으로 설정된 결손부위 지역이다. 대조군 보다는 뼈형성 단백질이 편입된 피브린 지지체를 삽입한 실험군에서 차이는 많지 않지만 적은 량의 재생효과가 있는 것을 알 수 있다. 붉은 색 화살도 뼈가 형성된 것으로 예측된 부위를 표시한 것이다.

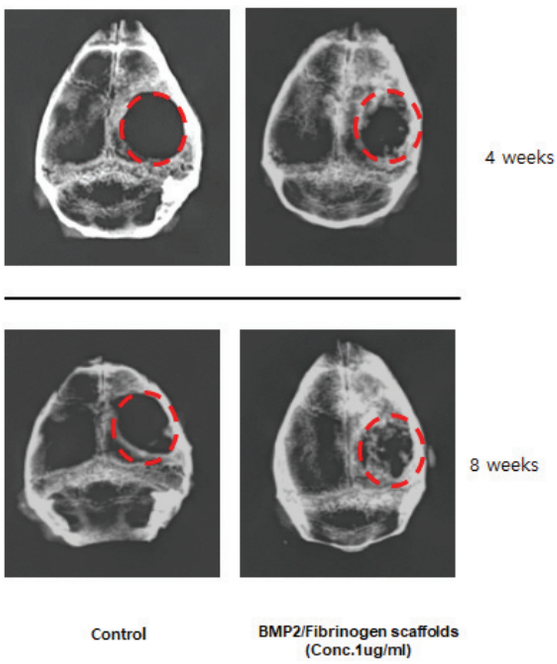

Fig. 2. Soft X-ray results of mouse calvarial defected model (upper 4weeks , below 8weeks).

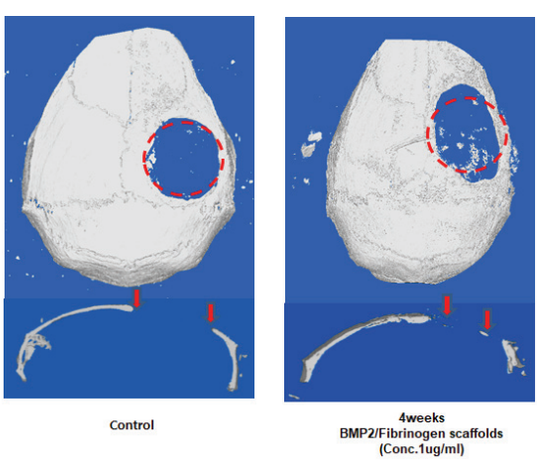

Fig. 3. After 4weeks results of μCT evaluation of bone regeneration in the mouse calvarial defected model (red arrow : new regeneration bone).

Fig. 4는 8 주 후에 결과이다. 이결과 또한 붉은 색 라운드는 관심지역으로 설정된 결손부위 지역이며 대조군보다는 뼈 형성 단백질이 편입된 피브린 지지체를 삽입한 실험군에서 새로운 뼈 재생의 효과가 높은 것을 확인할 수 있었다. 이는 4주와는 차이가 나며 8주차 때의 뼈 재생능력이 4주차의 뼈

재생능력보다 효과와 유용성이 높음을 알 수 있다.

군붉은색 화살표 또한 뼈의 재생량을 볼 수 있다.

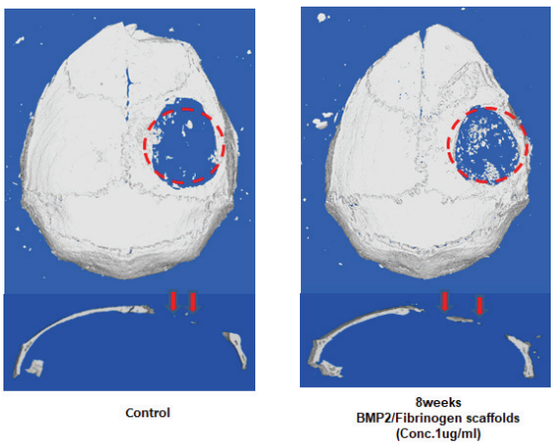

Fig. 4. After 8weeks results of µCT evaluation of bone regeneration in the mouse calvarial defected model (red arrow : new regeneration bone).

Fig. 5에서는 볼 수 있는 마이크로 시티의 결과는 4주차의 뼈의 재생 능력과 8주차 때의 뼈의 재생 능력을 즉 각각의 대조군과 실험군의 퍼센트 볼륨 (Percent bone volume : mm^3)을 수치화 하여 나타내었다. 이것 또한 8주차에 뼈 형성 물질이 편입된 피브린 지지체가 재생효과가 우수함을 알 수 있다. (pvalue 0.00432)

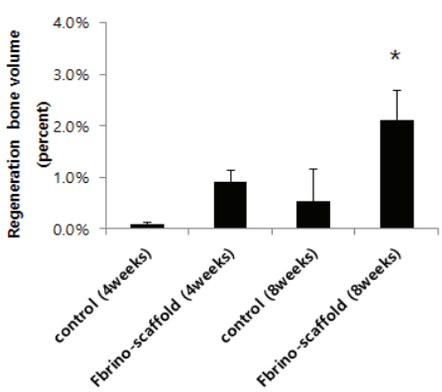

Fig. 5. Results of µCT evaluation of regeneration bone volume in the mouse calvarial defected model.
*Significant inter-group difference to the other group($p<0.05$)

Fig. 6의 데이터는 치밀골의 수(Trabecular number : 1/mm)를 측정하여 수치화 하였다. 이 결과도 8주 후 골형성단백질이 포함된 피브린이 치밀골 형성에 효과가 높은 측정 결과가 높음을 알 수 있었다. (p value 0.00515)

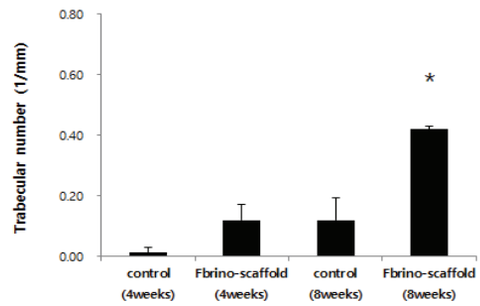

Fig.6. Results of µCT evaluation of trabecular number in the mouse calvarial defected model.
*Significant inter-group difference to the other group($p<0.05$)

Fig. 7은 트라이크롬 염색을 실시한 결과이다. 파트라이 크롬은 뼈에게만 파란 색으로 염색이 되는 특징이 있는데 결과로 보면 4주차의 실험결과는 대조군과 실험 군에 결과가 확연하게 차이가 나타나지 않지만 상대적으로는 8주 에서는 확연하게 차이가 나는 것을 이미지를 통해 볼 수 있다. 검은 색 네모는 관심지역을 나타낸 것이다.

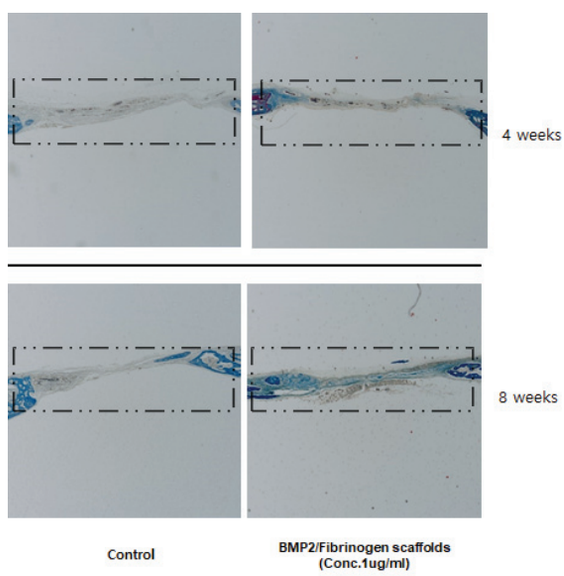

Fig. 7. Histological results of the calvarial specimen. Trichrome staining. magnification (×1).

Fig. 8은 염색된 사진을 각각 4주, 8주의 실험군 대조군의 2차원 면적을 분석하였다. 프로그램은 i-Solution software (Microscope Technology, Korea)을

사용하였다. 이 결과 또한 4주차의 결과보다는 8주차에 뼈 형성 물질이 편입된 피브린 지지체가 넓은 면적이 측정됨을 알 수 있다. (p value 0.00217)

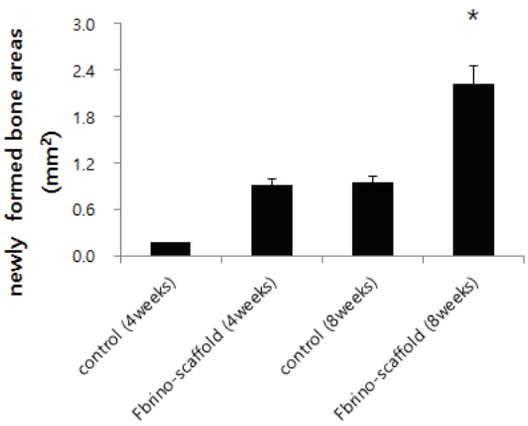

Fig. 8. Results of analysis of new bone formation from histological specimens area.
* Significant difference data(p<0.05)

IV. DISCUSSION

피브린은 지지체는 조직공학에서 빈번하게 사용되는 생채 재료로서 피브리노젠(fibrinogen)을 녹여 트롬빈 과 혼합하여 섬유화성 가결구조를 만들어 사용한다[1,2,11-13]. 왜냐하면 섬유성 가교형태는 조직 내의 세포의 성장 및 이동으로 혈관형성을 유도하여 뼈의 재생에 기여하기 때문이다. 이번 실험결과에서도 알 수 있듯이 피브린의 뼈 재생의 특징은 결손부위의 가장자리(peripheral) 한 부위보다는 중심부위(central)에 재생효과가 먼저 발생된다는 점이다. 이는 예측해 보건데 피브린은 혈관 형성과 관련이 깊기 때문에 쥐 두정부 결손 부위에 가장 먼저 혈관이 형성된 후 혈관을 통해 세포가 영양분을 공급을 재생에 기여하기 때문으로 예측해 볼 수 있다. 왜냐하면 피브린계열의 생채재료물질은 혈관과 관련이 깊기 때문이다. 또한 피브린은 세포외 기질에 중요한 구성요소로 존재하며 생채조직과 뼈의 구성에 도움을 주기 때문이다. 최근에는 피브린과 콜라겐을 혼합하여 사용하면 재생 조직 내의 알카라인 인산활성화(Alkaline Phosphatase activity)와 오스테오칼신(Osteocalcin), 오스테오릭스(Osteorix)와 같은 골형성 유전자를 촉진시키며 조골세포을 활성화하여 뼈재생에 기여한다고 보고되었다[4,5,8-10].

골 형성 단백질-2 (BMP-2)는 대표적인 뼈 형성 유도 단백질이다. 가장 효용적으로 사용되며 방사선 조사한 골괴사 부위에 뼈재생 치료재로 효과가 있다고 연구되고 있다. 따라서 이번연구에서는 뼈 형성의 핵심적인 혈관재생과 연관이 높은 피브린에 골형성 단백질을 편입하여 방사성 골괴사를 극복하고자 하였다. 아직까지는 방사성 골괴사를 연구하는 분야는 미비한 수준이며 어떠한 생채재료와 고분자 재료가 우수한지 확실하게 검증되고 있지 않은 상황이다. 이번연구는 방사성 골괴사 극복을 위한 재료 검색 중에 하나이며 앞으로도 많은 연구가 이루어져야 한다. 이번 실험 결과에서 이번 실험 결과에서 보면 방사선을 조사한 후 각각에 4가지 실험 군에 결과를 도출하였다. 뼈 형성유도단백질이 편입된 피브린계열이 4주차나 8주차의 실험결과로 뼈재생 효과가 있는 것으로 나타났다. 하지만 전반적인 실험결과를 보면 8주차에 더욱더 효과가 우수한 것으로 나타났다. 데이터를 제시하지 않은 전례실험이 있었는데 방사선을 조사한 쥐의 두정부에 골형성단백질인 BMP-2를 편입하지 않은 피브린 지지체는 4주나 8주에 대조군(아무것도 삽입하지 않은)과 비교하여 뼈의 재생효과의 결과가 차이가 없었다. 이러한 결과를 기반으로 하여 방사선 조사된 쥐 칼바리아 모델 구현한 후에 후자에 방법을 택하여 실험을 하였다. 방사선 조사는 장해가 심하기 때문에 초반에는 뼈조직 재생효과를 어렵다고 알려져 있다. 이는 방사선조사가 조혈모세포와 각각의 줄기세포에게 더욱더 치명적이기 때문이다. 따라서 자가로 회복될 수 있는 기간이 반드시 주어져야 하며 일반적인 방사선을 조사하지 않았을 때보다는 재생효과가 더디다. 이에 8주 부터는 서서히 재생 효과가 나타나는 결과가 나타났다. 8주 이후 까지 실험을 하지 않은 이유는 피브린 지지체 자체가 초기에 많은 생분해를 일으켜 8주 이상까지는 유지되지 않기 때문이다. 방사성 골괴사의 연구는 반드시 극복이 되어야 한다. 왜냐하면 방사선의 치료는 비번하게 이루어지기 때문이며 이로 인해 고통을 받는 환자가 증가하기 때문이다.

V. CONCLUSION

피브린에 골형성 단백질-2가 편입된 지지체는 방사성골괴사 부위에 뼈 재생에 있어 8 주 이상은 지나야 효과가 발현되는 결과를 얻었다. 방사성골괴사 부위에 대체 이식재료를 선택할 때 피브린계열을 혼합하여 사용한다면 보다 새로운 조직형성에 있어 도움을 줄 수 있을 것으로 사료된다.

Reference

[1] H. M. Jung, J. E. Lee, S. J. Lee, J. T. Lee, T. Y. Kwon, T. G. Kwon, "Development of an experimental model for radiation-induced inhibition of cranial bone regeneration", Maxillofacial Plastic and Reconstructive Surgery, Vol. 40, No. 1, pp. 1-8, 2018. http://dx.doi.org/10.1186/s40902-018-0173-1

[2] F. Jegoux, O. Malard, E. Goyenvalle, E. Aguado, G. Daculsi, "Radiation effects on bone healing and reconstruction: interpretation of the literature", Oral surgery, oral medicine, and oral pathology, Vol. 109, No. 2, pp. 173-184, 2010. http://dx.doi.org/10.1016/j.tripleo.2009.10.001

[3] W. W. Hu, B. B. Ward, Z. Wang, P. H. Krebsbach, "Bone regeneration in defects compromised by radiotherapy", Journal of Dental Research, Vol. 89, No. 1, pp. 77-81, 2010. http://dx.doi.org/10.1177/0022034509352151

[4] H. D. Hwang, J. T. Lee, J. T. Koh, H. M. Jung, H. J. Lee, T. G. Kwon, "Sequential Treatment with SDF-1 and BMP-2 Potentiates Bone Formation in Calvarial Defects", Tissue Engineering Part A, Vol. 21, No. 13, pp. 2125-2135. 2015. http://dx.doi.org/10.1089/ten.tea.2014.0571

[5] B. Nussenbaum, R. B. Rutherford, P. H. Krebsbach, "Bone regeneration in cranial defects previously treated with radiation", Laryngoscope, Vol. 115, No. 7, pp. 1170-1177, 2005. http://dx.doi.org/10.1097/01.MLG.0000166513.74247.CC

[6] C. H. Lee, M. U. Jin, H. M. Jung, J. T. Lee, T. G. Kwon, "Effect of dual treatment with SDF-1 and BMP-2 on ectopic and orthotopic bone formation", PLOS One, Vol. 10, No. 3, pp. 0120051, 2015. http://dx.doi.org/10.1371/journal.pone.0120051

[7] K. K. Wurzler, T. L. DeWeese, W. Sebald, A. H. Reddi, "Radiation-induced impairment of bone healing can be overcome by recombinant human bone morphogenetic protein-2", Journal of Craniofacial Surgery, Vol. 9, No. 2, pp. 131-137, 1998. http://dx.doi.org/10.1097/00001665-199803000-00009

[8] D. M. Smith, A. M. Afifi, G. M. Cooper, M. P. Mooney, K. G. Marra, et al., "BMP-2-Based Repair of Large-Scale Calvarial Defects in an Experimental Model: Regenerative Surgery in Cranioplasty", Journal of Craniofacial Surgery, Vol. 19, No. 5, pp. 1315-1322, 2008. http://dx.doi.org/10.1097/SCS.0b013e3181843369

[9] L. Rivina , R. Schiestl, "Mouse models for efficacy testing of agents against radiation carcinogenesis—a literature review", International Journal of Environmental Research and Public Health, Vol. 10, No. 1, pp. 107-143. 2012. http://dx.doi.org/10.3390/ijerph10010107

[10] J. D. Wernle, T. A. Damron, M. J. Allen, K. A. Mann, "Local irradiation alters bone morphology and increases bone fragility in a mouse model", Journal of Biomechanics, Vol. 43, No. 14, pp. 2738-2746, 2010. https://doi.org/10.1016/j.jbiomech.2010.06.017

[11] K. M. Woo, V. J. Chen, H. M. Jung, T. I. Kim, H. I. Shin, J. H. Baek, H. M. Ryoo, Peter X Ma, "Comparative evaluation of nanofibrous scaffolding for bone regeneration in critical-size calvarial defects", Tissue Engineering, Part A [continuation of Tissue Engineering, Vol. 15, No. 8, pp. 2155-2162, 2009. http://dx.doi.org/10.1089/ten.tea.2008.0433

[12] C. S. Ki, S. Y. Park, H. J. Kim, H. M Jung, K. M. Woo, et. al., "Development of 3-D nanofibrous fibroin scaffold with high porosity by electrospinning: implications for bone regeneration", Biotechnology Letters, Vol. 30, No. 3, pp. 405-410, 2008. http://dx.doi.org/10.1007/s10529-007-9581-5

[13] K. Muller, K. V. Meineke, "Advances in the management of localized radiation injuries", Health Physics, Vol. 98, No. 6, pp. 843-850, 2010. http://dx.doi.org/10.1097/HP.0b013e3181adcba7

방사성골괴사 극복을 위한 피브린지지체의 효용성 평가

정홍문*

대구보건대학교 방사선과

요 약

방사선 치료는 방사선 부작용을 수반한다. 특히 혈관계의 장해를 수반하게 된다. 따라서 방사선의 조사가 이루어진 뼈의 재생부위에는 산소와 영양분 결핍이 발생된다. 결국에는 뼈를 재생할 수 없는 방사성골괴사 (osteoradionecrosis)가 세포 환경적으로 만들어 진다. 전례연구에 따르면 방사성골괴사 상태를 극복하기 위해 골형성 단백질-2 (Bone Morphogenetic Protein-2)를 사용한다. 이번 연구에서는 쥐의 두정부에 방사선 조사 후 뼈의 재생에 가장 많이 사용되는 생체재료인 피브린 지지체에 골형성 단백질-2 를 처리하여 방사성 골괴사 부위에 이식한 후 뼈의 재생능력을 알아보고자 하였다. 또한 몇 주부터 뼈 재생 효과가 발생되는지를 검증하고자 하였다. 실험결과에 따르면 방사선이 조사된 쥐의 두개골 결손모델에서는 4 주초기 뼈 형성 기간 보다는 후반 뼈 형성시기인 8 주가 지나야 뼈 형성의 효과가 발생하는 결과를 얻을 수 있었다. 더군다나 쥐의 두 개부 결함 모델에서 피브린 지지체의 재생 뼈 형성은 결손 조직의 내부에서부터 형성되는 결과를 얻었다.

중심단어: 뼈 형성 단백질-2, 피브린 지지체, 방사성골괴사

연구자 정보 이력

	성명	소속	직위
(단독저자)	정홍문	대구보건대학교 방사선과	교수