

견관절 삽입술을 시행한 환자의 자기 공명 영상법에 관한 연구

박의철¹, 배석환², 류연철³, 박영준⁴, 김용권^{2*}

¹건양대학교 일반대학원 보건학과, ²건양대학교 방사선학과, ³가천대학교 방사선학과, ⁴제주한라대학교 방사선과

A Study on MR Imaging Method for The Patient with Inserting Shoulder Joint Suture Anchor

Eui-Cheol Park¹, Seok-Hwan Bae², Yeun-Chul Ryu³,
Young-Joon Park⁴, Yong-Gwon Kim^{2*}

¹Dept. of Public Health, Konyang University, ²Dept. of Radiological Science, Konyang University

³Dept. of Radiological Science, Gacheon University, ⁴Dept of Radiologic Tech., Cheju Halla University

요약 봉합 나사못을 이용한 견관절 수술 환자들의 예후를 확인하기 위하여 MRI(Magnetic Resonance Imaging)를 이용하여 추적검사를 시행한다. 봉합나사못을 삽입한 경우에는 임상적 관찰을 용이하게 하기 위하여 지방소거법을 이용한 영상촬영 기법이 이용되는데, 이때 이용되는 지방 신호 억제 기법으로 CHESS(Chemical Shift Selective), STIR(Short Tau Inversion Recovery), Dixon 기법 등이 주로 이용되고 있다. 봉합나사못은 비자성 재료를 이용해서 제작되지만, 환부에 삽입되는 티타늄 재질의 금속물질은 비자성체임에도 불구하고 국소자장을 왜곡시켜 결과 영상의 기하학적인 왜곡은 물론 심각한 영상신호의 감소 현상을 발생시킨다. 봉합나사못을 삽입하여 환부를 관찰하는 경우에는 뼈 혹은 뼈 인접 부위의 영상을 획득하여야 하는데 뼈와 주변 조직의 임상적 관찰을 위해서는 뼈의 지방 신호를 억제할 필요가 있다. 이때 이용되는 지방 신호 억제 기법은 금속 삽입물로 인한 자기장 불균일의 영향을 받는다. 본 연구에서는 3가지 지방억제 영상기법(CHESS, STIR, Dixon)을 이용하여 금속물질을 삽입한 환자로부터 영상을 획득하여 비교, 분석하였으며, 그 결과로 봉합나사못을 삽입한 환자의 병변 관찰 및 수술 후 예후를 관찰하기 위한 영상기법으로 STIR 영상기법이 가장 적합함을 알 수 있었다. 연구 결과에 따르면 금속 물질을 인체에 삽입한 환자의 경우, 지방 신호 억제가 필요한 MRI 검사에서는 STIR 기법을 이용하는 것이 임상적 가치가 높은 영상을 얻을 수 있을 것이다.

Abstract Metallic suture anchors are very useful and common fixation devices that are inserted into the target bone to sustain the tendon of a patient with musculus supraspinatus tendon ruptures. On the other hand, the presence of a metallic material prosthesis, such as a metal suture anchor, causes severe MR imaging artifacts, including field distortion, signal loss, and failure of fat suppression. The difference in magnetic susceptibility between metal and other organic materials causes magnetic field distortion surrounding the prosthesis. The resulting magnetic field inhomogeneity makes the images with a lower signal-to-noise ratio and distortion. For a patient with a suture anchor implanted, MR imaging is the golden standard for determining the postoperative prognosis, and a fat-saturation sequence is one of the imaging methods most affected by metal-induced artifacts. In this study, three fat-saturation sequences were compared. Artifact quantification and contrast comparison between the supraspinatus tendon and the surrounding muscle were presented. The images obtained using the STIR pulse sequence showed fewer susceptibility artifacts and better visibility in the supraspinatus tendon and the tissue area. Therefore, the STIR sequence is the most appropriate fat-saturation imaging method for patients with a metallic prosthesis.

Keywords : MRI, Shoulder Suture Anchor, CHESS, STIR, Dixon, Rotator Cuff Tear, Fat Saturation

*Corresponding Author : Yong Gwon Kim(Konyang Univ.)

email: ygkim@konyang.ac.kr

Received January 15, 2021

Accepted April 2, 2021

Revised February 16, 2021

Published April 30, 2021

1. 서론

자기공명영상장치는 뛰어난 조직간 대조도로 인하여 다양한 임상적 정보를 제공하고 있으며, 장치의 주요 구성부인 주자석, 그라디언트 시스템, 무선 주파수 코일 등의 발달로 영상의 질과 진단가치를 향상시키고 있다. 근 골격계 환자들의 수술 과정에서 금속성 봉합나사못을 삽입한 경우, 수술 후 상태를 평가하기 위해 자기공명영상 검사를 이용하고 있다[1]. 금속성 삽입물을 인체에 삽입한 경우, 주변 조직과의 자화감수성 차이로 주변 영역에 국소자장 불균일 현상이 발생하고 이로 인해 금속인공은 영은 물론 영상의 신호대잡음비를 감소시켜 결과적으로 임상 진단에 필요한 정보를 충분히 확보할 수 없게 된다 [2,3].

골의 타박상, 인대 및 관절 주위 구조물의 손상, 그리고 염증 등은 환부의 자유 물 분자가 증가시키기 때문에 MRI를 이용한 검사에서 높은 대조도 잡음비의 영상을 획득할 수 있다[4]. 그러나 뼈 내부 및 주위의 환부를 관찰하기 위해서는 뼈 부위의 강한 지방신호로 인해 주변 조직 및 삽입된 금속물 주위의 관찰이 어려워 지방소거법(Fat-saturation)을 이용한 영상촬영 기법을 이용한다. 그러나 골 주변에 금속성분의 보형물이 존재하는 경우 지방소거법을 이용한 MRI 영상획득 기법은 금속물질의 영향으로 자장의 균일성 확보를 위한 자장 균일화기능(Shimming)이 제대로 구현되지 않는 문제가 발생한다[5]. 최근 3.0T 자기공명영상촬영 장치의 보급이 확대되면서, 1.5T에 비해 높은 신호대잡음비의 고해상도의 영상획득이 가능해졌지만, 동일한 수신기 대역폭을 이용하는 경우에는 인공물(Artifact)의 크기가 자장의 크기 변화와 같이 2배로 커지기 때문에 관찰하려는 병변의 해부학적 위치의 이동 및 형태적 왜곡이 발생한다. MRI 영상의 임상적 가치를 높이기 위해서는 해부학적 정확성과 왜곡을 보정할 수 있는 적절한 영상획득 기법이 필요하다. 견관절에서 회전근개 파열(RTC: Rotator Cuff Tear)의 경우 극상건(Supraspinatus Tendon)에서 가장 많이

발생한다[6,7]. 봉합나사못 삽입 후 임상 추적검사가 필요한 환자의 경우 극상근(Supraspinatus Muscle)에 영향을 미치는 금속물에 의한 인공물(Metallic Artifact)을 최소화 할 수 있는 검사방법을 이용하고, 이때 지방 신호 억제를 위해 Chemical Shift Selective(CHESS), Short Tau Inversion Recovery(STIR), DIXON 기법이 Pulse Sequence에 포함된다. 본 연구에서는 봉합나사못을 삽입한 환자의 예후 관찰을 위해 이용되는 지방 신호 억제방법들을 비교 평가하여 제한된 검사에서 최적의 지방 신호 억제 방법을 제시하고자 한다.

2. 대상 및 방법

2.1 연구대상

본 연구는 견관절 통증환자 중 견관절 봉합나사못(Suture Anchor)을 삽입한 환자를 대상으로 대전광역시 일개 대학병원에 내원한 30명의 환자(남자 17명, 여자 13명)에 대해 자기공명영상장치를 이용하여 치료경과 검사를 시행하였으며 본원 IRB 승인을 받았다. 견관절에 삽입된 봉합나사못은 Smith & Nephew사의 TWINFIXO 티타늄재질을 삽입한 환자들로 나이는 36-72세로 평균 나이는 57.8세 였다.

2.2 검사도구 및 프로토콜 설계

본 연구에서 환자의 영상을 획득하기 위하여 SIEMENS사의 Verio 3.0T MRI 장비를 이용하였다. 견관절 부위의 영상을 얻기 위하여 사용한 RF Coil은 4-Channel Shoulder Coil을 사용하였다. 견관절 관상면의 화질에 미치는 영향을 비교 평가하기 위하여 CHESS, STIR, 그리고 Dixon 지방억제 기법을 이용한 영상법을 사용하였다.

각 시퀀스별 영상의 파라미터는 Table 1과 같다.

Table 1. Imaging parameter

	TR (ms)	TE (ms)	FOV (mm)	Slice/gap	Matrix	NEX	FA	Frequency direction	Scan time
CHESS	4590	81	180	3/0.3	448*448	2	150	FH	1:59
STIR	4480	58	180	3/0.3	448*448	2	150	FH	4:51
Dixon	5670	91	180	3/0.3	448*448	2	150	FH	3:30

* TR: Repetition time, TE: Time to Echo, FOV: Field of View, NEX: Number of Excitation, FA: Flip Angle

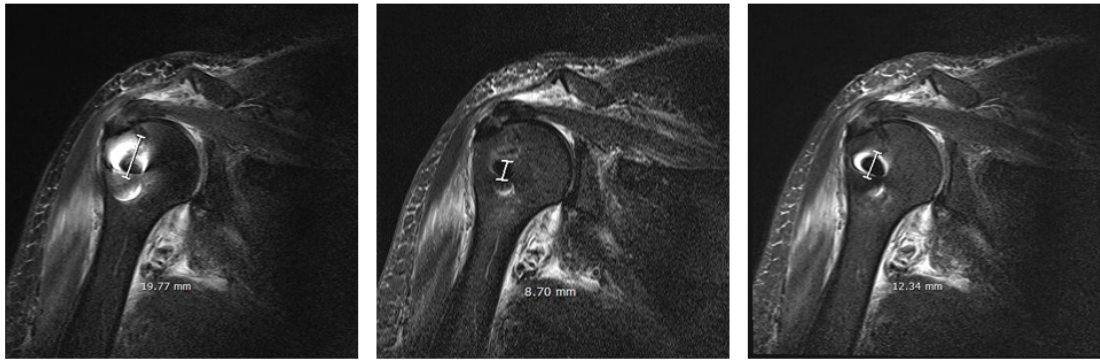


Fig. 1. Measurement of suture anchor size in clinical view point

2.3 영상분석

CHESS, STIR, Dixon 지방억제기법을 적용한 영상법을 이용하여 수술 후 견관절 추적검사가 필요한 환자들의 영상을 이용하여 정량적 분석과 정성적 분석을 시행하였다.

2.3.1 정량적 평가

정량적 분석을 위해 INFINITT Healthcare사 m-view를 이용하였으며, Figure 1과 같이 금속물질의 영상왜곡과 인공음영을 고려하여 측정 가능한 인공물의 크기를 mm단위로 측정하였다. 측정 방향과 길이는 환자에 시술된 나사의 방향과 촬영 시 설정된 영상면을 기반으로 동일하게 적용하였다.

2.3.2 정성적 평가

정성적 분석을 위해, 근골격계를 담당하는 영상의학과 전문의 2명, 전문방사선사 2명이 영상 평가에 참여하였다. 정성적 평가에서는 극상견과 삼각근의 경계, 점액낭면의 부분파열이 결과 영상에서 관찰할 수 있는지를 평가지표로 설정하였으며 CHESS, STIR, Dixon 지방억제기법을 적용한 Sequence를 이용하여 얻어진 영상에 대해 영상을 나쁨(1점), 보통(2점), 좋음(3점), 매우 좋음(4점), 우수(5점) 5점 척도로 평가한 후 임상적 유용성을 비교하였다.

3. 연구 결과 및 고찰

본 연구에서는 견관절 봉합나사못을 시술한 30명의 견관절 통증환자로부터 얻어진 영상(CHESS: 30 Case,

STIR: 30 Case, Dixon: 30 Case)에 대해 정량적, 정성적 평가를 수행하여 해당 기법에 의한 영향이 진단에 미치는 영향력을 평가하였다.

Table 2. Size of metal artifacts in the acquired images (Unit : mm)

Sequence	CHESS	STIR	DIXON	Relative size of the Suture anchor compared to STIR image	
				(STIR/CHESS)	(STIR/Dixon)
Number of Patient	Size of artifact	Size of artifact	Size of artifact	(STIR/CHESS)	(STIR/Dixon)
Case 1	15.77	2.95	7.69	18.7	38.4
Case 2	15.39	5.8	10.96	37.7	52.9
Case 3	19.51	3.95	8.03	20.2	49.2
Case 4	18.56	4.29	7.51	23.1	57.1
Case 5	8.03	5.15	15.52	64.1	33.2
Case 6	29.07	7.52	10.68	25.9	70.4
Case 7	30.9	6.6	23.67	21.4	27.9
Case 8	36.14	7.84	24.14	21.7	32.5
Case 9	37.99	10.4	24.57	27.4	42.3
Case 10	42.94	4.79	22.89	11.2	20.9
Case 11	41.66	4.47	25.43	10.7	17.6
Case 12	21.99	6.29	11.68	28.6	53.9
Case 13	26.34	5.96	12.46	22.6	47.8
Case 14	29.44	4.37	18.72	14.8	23.3
Case 15	31.01	6.15	20.96	19.8	29.3
Case 16	27.74	3.3	19.52	11.9	16.9
Case 17	27.3	4.2	16.63	15.4	25.3
Case 18	26.87	9.22	10.06	34.3	91.7
Case 19	29.26	10.82	18.52	37.0	58.4
Case 20	29.6	10.83	21.59	36.6	50.2
Case 21	33.32	9.22	24.17	27.7	38.1
Case 22	40.13	5.59	24.08	13.9	23.2
Case 23	28.7	10.25	21.83	35.7	47.0
Case 24	31.33	8.05	27.46	25.7	29.3
Case 25	35.09	8.28	27.06	23.6	30.6
Case 26	39.88	8.28	23.47	20.8	35.3
Case 27	37.32	6.47	20.04	17.3	32.3
Case 28	36.26	8.98	29.25	24.8	30.7
Case 29	34.36	10.68	29.15	31.1	36.6
Case 30	32.65	8.76	15.26	26.8	57.4
Average	29.82	6.98	19.1	23.4	36.6

3.1 정량적 평가

정량적 평가는 INFINITT Healthcare사의 m-view 을 이용하여 수행하였으며 금속물질의 영상왜곡과 영상에서 나타난 인공물의 크기 측정을 기반으로 수행되었으며 그 결과를 Table 2에서 나타내었다. CHES, STIR, Dixon 지방억제기법을 이용하여 얻어진 각각의 영상에서 봉합나사못 인공음영 크기는 금속물질인 봉합나사못에 의한 영향을 평가하는 요소로 30인의 환자 영상에서 인공음영의 평균 크기는 CHES 영상에서 29.82mm, STIR 영상에서 6.98mm, Dixon영상에서 19.1mm로 각각 측정되었다. STIR 영상에서의 인공음영 크기는 CHES 영상에서의 인공음영 크기에 비해 23.4%, Dixon 영상에서의 인공음영 크기에 비해 36.6%로 축소됨이 관찰되었으며 이러한 결과값을 통하여 STIR기법의 지방억제기법에 의한 금속물질의 영향이 최소화됨을 확인하였다.

3.2 정성적 평가

정성적 평가를 위해 전문방사선사 2명, 영상의학과 전문의 2명이 평가자로 참여하였으며, CHES, STIR, Dixon 기법을 이용해서 얻어진 각각의 영상에 대해 분석을 수행하였다. 평가 기준은 오혜견봉궁의 형태 변화에 의한 부분파열의 관찰, 극상건 봉합과 대결절 재부착 상태의 관찰, 그리고 점액낭면의 부분파열 유무를 평가 하였다. CHES, STIR, Dixon 기법을 이용하여 획득한 각각의 영상에 대하여 나쁨(1점), 보통(2점), 좋음(3점), 매우 좋음(4점), 우수(5점)의 5점 척도로 점수화하였으며, 임상적 유용성을 평가 결과를 Table 3에서 보였다.

CHES 영상의 평균은 1.47점, STIR 영상의 평균은 4.63점, Dixon 영상의 평균은 3.61점으로 평가 되었으며, 정성적 평가 결과에 따르면 STIR, Dixon, CHES 순으로 임상적 유효성이 높음을 보여주었다.

봉합나사못을 삽입한 환자의 자기공명영상 영상은 해부학적 정보를 충분히 포함해야할 뿐 아니라 자기감수성

Table 3. Clinical evaluation of visibility around the inserted suture anchor

Sequence	CHES					STIR					DIXON				
	Observer					Observer					Observer				
	1	2	3	4	Average	1	2	3	4	Average	1	2	3	4	Average
Number of Patient	Rad. Tech.		Doctor		Average	Rad. Tech.		Doctor		Average	Rad. Tech.		Doctor		Average
	Case 1	1	1	2		1	1.25	5	5		5	5	5.00	4	
Case 2	1	1	1	1	1.00	5	5	5	5	5.00	4	3	4	4	3.75
Case 3	2	2	2	1	1.75	5	5	5	4	4.75	4	4	4	3	3.75
Case 4	1	1	1	1	1.00	4	5	4	5	4.50	3	4	4	3	3.50
Case 5	2	2	2	1	1.75	4	5	5	4	4.50	3	4	4	3	3.50
Case 6	1	2	2	2	1.75	5	5	5	5	5.00	4	4	4	4	4.00
Case 7	1	1	1	1	1.00	4	4	4	4	4.00	3	3	3	3	3.00
Case 8	2	2	2	2	2.00	5	5	5	5	5.00	4	4	4	4	4.00
Case 9	2	1	1	2	1.50	5	5	4	5	4.75	4	4	3	4	3.75
Case 10	1	1	1	1	1.00	5	5	5	5	5.00	4	4	4	4	4.00
Case 11	2	2	2	2	2.00	5	5	5	5	5.00	4	4	4	4	4.00
Case 12	2	2	1	2	1.75	5	5	4	5	4.75	4	4	3	4	3.75
Case 13	1	1	1	2	1.25	4	4	4	5	4.25	3	3	3	4	3.25
Case 14	1	1	1	1	1.00	5	5	5	5	5.00	4	4	4	4	4.00
Case 15	2	2	2	2	2.00	5	5	5	5	5.00	4	4	4	4	4.00
Case 16	2	2	2	2	2.00	5	5	5	5	5.00	4	4	4	4	4.00
Case 17	1	1	1	1	1.00	4	4	4	4	4.00	3	3	3	3	3.00
Case 18	1	1	1	1	1.00	4	4	4	4	4.00	3	3	3	3	3.00
Case 19	2	2	2	2	2.00	5	5	5	5	5.00	4	4	4	4	4.00
Case 20	2	2	2	2	2.00	5	5	5	5	5.00	4	4	4	4	4.00
Case 21	2	2	2	2	2.00	5	5	5	5	5.00	4	4	4	4	4.00
Case 22	1	1	1	1	1.00	4	5	4	4	4.25	3	3	3	3	3.00
Case 23	1	1	1	1	1.00	4	4	4	5	4.25	3	3	3	4	3.25
Case 24	1	1	1	1	1.00	4	4	4	4	4.00	3	3	3	3	3.00
Case 25	2	2	2	2	2.00	5	5	5	5	5.00	4	4	4	4	4.00
Case 26	1	1	1	1	1.00	4	4	4	4	4.00	3	3	3	3	3.00
Case 27	1	1	1	1	1.00	4	4	4	4	4.00	3	3	3	3	3.00
Case 28	2	2	2	2	2.00	5	5	5	5	5.00	4	4	4	4	4.00
Case 29	2	2	2	2	2.00	5	5	5	5	5.00	4	4	4	4	4.00
Case 30	1	1	1	1	1.00	4	4	4	4	4.00	3	3	3	3	3.00
Average	1.47	1.47	1.47	1.47	1.47	4.60	4.70	4.57	4.67	4.63	3.60	3.60	3.60	3.63	3.61

으로 인한 왜곡은 최소화 하여 추적연구에서의 임상적 가치를 높여야 한다. 본 연구에서 비교 평가를 수행한 지방억제를 위한 CHES, STIR, Dixon 기법중 STIR 영상 기법을 이용하여 얻어진 영상에서 봉합나사못에 의한 인공물의 영향이 가장 적었고 병변 관찰이 용이하였다. 따라서 STIR기법을 이용한 지방억제 자기공명영상 방법은 전관절 봉합나사못을 삽입한 환자의 예후 관찰에 가장 적합한 방법으로 확인할 수 있었다.

4. 결론

본 연구에서는 봉합나사못을 삽입한 환자를 대상으로 서로 다른 지방 신호 억제 방법을 적용한 경우 금속 물질에 의한 인공물의 영향을 평가하였다. 지방 신호 억제를 위해 CHES, STIR, Dixon 기법을 이용하였으며 각각의 기법에서 얻어진 결과영상을 비교, 분석하였다. 지방 소거기법은 지방의 신호강도를 억제하는 기법으로 조직의 대조도를 극대화하여 조직특성에 따른 병변의 변별력을 향상 시킨다[8].

CHES기법은 해부학적 구조와 조직간 특성을 잘 나타낼 수 있지만, 외과적 수술에 의한 금속삽입물 등의 원인으로 그 이용에 한계를 나타내는 것으로 알려져 있다 [9,10]. 본 연구에서도 금속삽입물이 포함된 병변에는 이용에 한계가 있음을 알 수 있었다. 이는 금속 임플란트 주변에서 주자기장의 균질성이 크게 손상되어 CHES 기반 방법의 한계를 보여주는 결과이다. CHES기법에서 지방소거는 주파수 선택포화 펄스의 주파수가 지방의 공진주파수와 같아야한다[11]. 그러나 봉합나사못으로 유발되는 자기장의 불균일성은 결과적으로 주변 조직의 공진 주파수에 영향을 미치기 때문에 이로 인하여 지방 신호 억제가 충분하지 않게 되며 결과적으로 영상에서 드러나는 인공물의 크기도 STIR 영상 및 Dixon 영상에서의 인공물의 크기에 비해 상대적으로 커서 임상적 가치가 감소됨을 보였다.

STIR 기법은 화학적 변화가 아닌 물과 지질 간의 T1 이완 시간의 차이를 이용하기 때문에 금속 주변의 잘못된 화학적 이동에 의한 영향은 결과 영상에 영향을 미치지 않았다. 금속 삽입물에 의한 인공물의 영향력 정도는 영상에서의 크기로 측정하였으며, STIR기법과 CHES기법의 결과 영상 비교에서 확인한 차이를 보였다. DIXON 기법은 CHES 기법 보다는 영향을 적게 받았고 STIR기법 보다는 넓은 범위의 금속물에 의한 인공음영이 나타

남을 알 수 있었다.

Dixon 기법은 극상건과 근육의 영상에서 일반적으로 CHES 보다 우수한 결과를 보이나, 금속 삽입물 주변에서 발생하는 자기장의 비균일성 강화로 인해 지방 신호 억제에 한계가 있다[12]. 따라서 Dixon 기법은 금속물질을 포함하는 경우와 같이 매우 비 균질적인 영역에서 이용에 한계를 보여주고 있다[13]. 실험의 결과에서도 Dixon 기법으로 획득한 영상은 STIR 영상과 비교하여 봉합나사못에 의한 인공음영이 크게 나타남을 알 수 있었다.

STIR 영상 기법은 CHES, Dixon에 비해 신호대잡음비가 떨어지지만 금속 인공물 주변의 지방조직 신호를 충분히 억제할 수 있기 때문에 봉합나사못과 같은 금속 물질을 포함하는 극상건과 근육의 해부학적 관찰에는 CHES와 Dixon 기법의 영상에 비해 우수함을 확인할 수 있었다.

금속삽입물 삽입 환자의 뼈주변 환부를 관찰하기 위한 지방조직 억제가 필요한 MRI 검사에서는 최적의 영상을 획득하기 위해 STIR 기법을 이용해야 할 것이다.

References


- [1] J. K. Yeom, H. J. Chung, H. J. Ra, "Arthroscopic Repair of Type II SLAP lesion with Bio-Knotless Anchor", *Clinics in Shoulder and Elbow*, Vol.10, No.1, pp.73-77, 2007.
DOI : <https://doi.org/10.5397/CiSE.2007.10.1.073>
- [2] O. Beuf, A. Bnquet, M. Lissac, R. Davis, "Magnetic resonance imaging for the determination of magnetic susceptibility of materials", *Journal of Magnetic Resonance, Series B*, Vol.1, No.2, pp.111-118, 1996.
DOI : <http://doi.org/10.1006/jmrb.1996.0120>
- [3] J. F. Schenck, "The role of magnetic susceptibility in magnetic resonance imaging: MRI magnetic compatibility of the first and second kinds", *Medical Physics*, Vol.23, pp.815-850, 1996.
DOI : <http://dx.doi.org/10.1118/1.597854>
- [4] F. K. Schaefer, P. J. Schaefer, J. Brossmann, C. Frahm, C. Muhle, R. E. Hilgert, et al., "Value of fat-suppressed PD-weighted TSE-sequences for detection of anterior and posterior cruciate ligament lesions-comparison to arthroscopy", *Eur J Radiol*, Vol.58, No.3, pp.411-415, 2006.
DOI: <https://doi.org/10.1016/j.ejrad.2005.12.034>
- [5] S. W. Atlas, R. I. Grossman, D. B. Hackney, "STIR MR imaging of the orbit", *AJR*, Vol.151, pp.1025-1030, 1988.
DOI: <https://doi.org/10.2214/ajr.151.5.1025>
- [6] R. Kluger, R. Mayrhofer, A. Kroner, et al., "Sonographic

versus magnetic resonance arthrographic evaluation of full-thickness rotator cuff tears in millimeters”, *J Shoulder Elbow Surg.*, Vol.12, pp.110-116, 2005.
DOI: <https://doi.org/10.1067/mse.2003.10>

- [7] L. Favard, G. Bacle, J. Berhouet, “Rotator cuff repair”, *Joint Bone Spine*, Vol.74, No.6, pp.551-557, 2007.
DOI: <https://doi.org/10.1016/j.jbspin.2007.08.003>
- [8] K. S. Kim, D. H. Ha, S. M. Lee, K. E. Yoo, J. H. Kim, “Efficiency of Contrast-Enhanced Fat-Suppressed Proton Density Images for Shoulder MRI: Comparison with Contrast-enhanced Fat-suppressed T1 Weighted Image and Arthroscopy”, *JKSR*, Vol.60, pp.173-180, 2009.
DOI : <http://doi.org/10.3348/jksr.2009.60.3.173>
- [9] R. D. Singson, T. Hoang, S. Dan, M. Friedman, “MR evaluation of rotator cuff pathology using T2 Weighted fast spin-echo technique with and without fat-suppression”, *AJR*, Vol.166, No.5, pp.1061-1065, 1996.
DOI: <http://doi.org/10.2214/ajr.166.5.8615243>
- [10] G. Krinsky, N. M. Rofsky, J. C. Weinreb, “Nonspecificity of short inversion time recovery(STIR) as a technique of fat suppression: pitfalls in image interpretation”, *AJR*, Vol.166, No.3, pp.523-526, 1996.
DOI: <http://doi.org/10.2214/ajr.166.3.8623620>
- [11] A. Haase, J. Frahm, W. Hanicke, D. Matthaei, “1H NMR chemical shift selective(CHESS)imaging”, *Phys. Med. Biol.*, Vol.30, No.4, pp.341-344, 1985.
DOI: <http://doi.org/10.1088/0031-9155/30/4/008>
- [12] W. T. Dixon, “Simple proton spectroscopic imaging”, *Radiology*, Vol.153, pp.189-194, 1984.
DOI: <http://doi.org/10.1148/radiology.153.1.6089263>
- [13] G. Glover, “Multipoint Dixon technique for water and fat proton and susceptibility imaging”, *J Magn Reson Imaging*, Vol.1, pp.521-530, 1991.
DOI: <http://doi.org/10.1002/jmri.1880010504>

박 의 철(Eui-Cheol Park)

[정회원]



- 2017년 2월 : 건양대학교 보건복지대학원 (보건학 석사)
- 2021년 2월 : 건양대학교 보건학과 (보건학박사)
- 1986년 6월 ~ 현재: 가톨릭대학교 대전성모병원

<관심분야>

보건학, 의료방사선학, 노인보건학

배 석 환(Seok-Hwan Bae)

[정회원]



- 2006년 2월 : 건양대학교 보건학과 (보건학석사)
- 2009년 8월 : 건양대학교 보건학과 (보건학박사)
- 2008년 9월 ~ 현재 : 건양대학교 의과대학, 방사선학과 교수

<관심분야>

보건학, 의료방사선과학, 방사선의료장비

류 연 철(Yeun-Chul Ryu)

[정회원]



- 2008년 2월 : 고려대학교 일반대학원 의용전자공학 (공학박사)
- 2008년 8월 ~ 2012년 2월 : 펜실베이니아주립대 CNMRR 연구소 박사후연구원
- 2012년 2월 ~ 2014년 9월 : 삼성전자 종합기술원 전문연구원
- 2014년 10월 ~ 현재 : 가천대학교 방사선학과 교수

<관심분야>

의료영상, 의료영상진단장치, 영상처리

박 영 준(Young-Joon Park)

[정회원]



- 2015년 8월 : 한림국제대학원대학교(방사선학석사)
- 2018년 2월 : 순천향대학원대학교 (이학박사)
- 2016년 3월 ~ 현재 : 제주한라대학교 방사선과 교수

<관심분야>

의료영상정보

김 용 권(Yong-Gwon Kim)

[정회원]



- 1995년 2월 : KAIST 정보및통신 공학과 (공학석사)
- 2008년 2월 : 고려대학교 의공학 (공학박사)
- 2009년 3월 ~ 현재 : 건양대학교 방사선학과 교수

〈관심분야〉

의료영상시스템, 의료기기