Evaluation of Image Quality for Compressed SENSE(CS) Method in Cerebrovascular MRI: Comparison with SENSE Method

Eun-Hoe Goo*

Department of Radiological Science, Cheongju University

Received: December 02, 2021. Revised: December 29, 2021. Accepted: December 31, 2021

ABSTRACT

The object of this research is CS, which increases resolution while shortening inspection time, is applied to MRA to compare the quality of images for SENSE and CS techniques and to evaluate SNR and CNR to find out the optimal techniques and to provide them as clinical basic data based on this information. Data were analyzed on 32 patients who performed TOF MRA tests at a university hospital in Chung cheong-do (15 males, 17 females), ICA stenosis:10, M1 Aneurysm:10, and average age 53 ± 4.15). In the inspection, the inspection equipment was Ingenia CX 3.0T, Archieva 3.0T, and 32 channel head coil and 3D gradient echo as a method for equipment data. SNR and CNR of each image were measured by quantitative analysis, and the quality of the image was evaluated by dividing the observer's observation into 5 grades for qualitative evaluation. Imaging evaluation is described as being significant when the p-value is 0.05 or less when the paired T-test and Wilcoxon test are performed. Quantitative analysis of SNR and CNR in TOF MRA images Compared to the SENSE method, the CS method is a method measurement method ($p < 0.05$). As an observer's evaluation, the sharpness of blood vessels: CS (4.45 ± 0.41), overall image quality: CS (4.77 ± 0.18), background suppression of images: CS (4.57 ± 0.18) all resulted in high CS technique ($p = 0.000$). In conclusion, the Compressed SENSE TOF MRA technique shows superior results when comparing and evaluating the SENSE and Compressed SENSE techniques in increased flow rate magnetic resonance angiography. The results are thought to be the clinical basis material in the 3D TOF MRA examination for brain disease.

Keywords: Compressed SENSE, SENSE, TOF MRA, SNR, CNR.

I. INTRODUCTION

자기공명영상(Magnetic Resonance Imaging)은 인체를 자장이 형성되어 있는 직경 50~60 cm의 통으로 만든 자석 장치에 눕히고 고주파를 발생시켜 인체에 보낸 후 인체 내의 수소원자핵의 반응으로부터 발생되는 신호를 수집하여 컴퓨터로 부터 계산하여 인체의 모든 부분을 단면 및 3차원영상으로 재구성하여 질병의 유무를 진단하는 검사이다[1]. 기존에 자기공명혈관조영술로서 3D TOF MRA 기법을 이용하여 많이 임상에서 정보를 제공하였다[2]. 적용범위로는 종양(Tumor), 협착(Stenosis), 폐쇄(Obstruction), 확장(Dilation), 연장(Elongation), 동맥자루(Aneurysm)등 다양한 원인으로 인한 침윤으로 혈관성 병변상태를 적용하고 있다[3-5]. 이러한 적용대상들은 Parallel Imaging 기법인 SENSE 기법을 통하여 영상정보를 제공하였다.

SENSE (Sensitivity-Encoded) 기법은 장비의 종류의 따라서 m-SENSE 라고도 불리고 있는데 기본 원리는 코일의 구조에 있다. 일반적으로 Phase Array Coil을 사용함으로써 Sensitivity를 가진 Receiver에 의해 Sequential Gradient Switching을 Parallel Sensitivity Encoding으로 대체하는 것이다. 일반적인 EPI 영상을 얻을 때 볼 수 있는 Sequential Phase Encoding

* Corresponding Author: Eun-Hoe Goo E-mail: gooeh@cju.ac.kr Tel: *** - **** - ****
Address: Department of Radiological Science, Cheongju University, Cheongju, Chungbuk, 28503, Republic of Korea

방식으로 처음부터 끝까지의 K-space 전체를 모두 정상적인 영상을 얻는 방식이다. 특징이 있다면 Rectangular FOV가 되어 촬영시간을 단축시키면서도 정상적인 영상을 얻을 수 있는 특징이 있다[6].

최근에는 SENSE를 좀 더 보완한 기법으로 Compressed SENSE 기법이 개발되어 임상에 배포되어 다양하게 사용 중에 있다[7]. 기존 SENSE에 비해 Noise에 덜 민감한 가속 기법이며 검사시간을 짧게 할 수 있는 장점을 가지고 있다. 또한 검사할 수 있는 범위를 넓게할 수 있는 특징이 있고 해상도를 증가시 킬 수가 있다[8].

본 연구에서는 3D TOF MRA에서 최적의 진단정보를 제공하기 위해서 기존에 사용하고 있는 SENSE 기법과 최근에 개발된 Compressed SENSE 기법과 영상의 질을 비교분석하여 기초자료로 제공하고자한다.

II. MATERIAL AND METHODS

1. 연구대상

충북소재 3차 의료기관에서 무작위로 선택한 MRI 검사 환자 32명을 대상으로 데이터를 분석하였으며, 정상인 12명, 질환 환자 20명(ICA Stenosis:10명, M1 Aneurysm : 10명)이고 남자 15명 여자 17명으로 구성되어 있다. 검사 환자는 총 32명으로 평균 나이는 53 ± 4.15였다.

2. 자료 수집

검사에 이용된 영상획득 장비로 Achieva 3.0T (Philips Healthcare, The Netherlands)를 사용하였다. Data 획득을 위하여 사용된 Receiver Coil은 dStream Head 32 Ch. Coil를 사용하였다. 본 연구에서 3D TOF 뇌혈관조영술을 위해 사용된 펄스시퀀스는 Gradient Eecho 이었다. Parallel Imaging 기법으로 SENSE와 Compressed SENSE(CS) 두 기법에 적용하여 축면상 3D TOF MRA 영상을 획득하였고 이후 MIP 구성하였다. 분석에 적용된 두 펄스시퀀스는 Table 1과 같이 매개변수가 적용되었다.

Table 1. Scanning Parameters for analysis of 3D TOF MRA on parallel imaging technique

Parameters	Pulse Sequences	
	3D SENSE	3D Compressed SENSE
TR(ms)	25	25
TE(ms)	3	3
FOV(mm)	180 x 180	180 x 180
Matrix	277 x 516	277 x 516
Slice Thickness(mm)	1.2	1.2
Fat suppression	SPIR	SPIR
Parallel Image	SENSE, Reduction(1)	CS(Default)

SPIR: Selective Partial Inversion Recovery, SENSE: Sensitivity Encoded.

3. 분석방법

본 연구는 두 기법에 따라 얻은 영상의 a1, a2, a3, m1, m2, m3, p1, p2, p3, ACA(Anterior Cerebral Artery), MCA(Middle Cerebral Artery), PCA(Posterior Cerebral Artery), ICA(Internal Carotid Artery), ICA Stenosis, M1 Aneurysm에 대하여 MIP 기법으로 Post Processing 한 영상에서 평가를 하였다. 데이터 분석에 'INFINITY' 프로그램을 이용해 관심영역(Region of Interest; ROI)을 설정하고, 데이터 값을 구하였다. 배경잡음(Background Noise)은 주변 관심영역 4곳을 설정하여 평균값으로 측정하였고 SNR과 CNR값을 계산하였다. 측정부분 ROI의 신호강도(Signal Intensity; SI)의 평균값을 측정한 후, 백그라운드의 신호강도 표준편차(Standard Deviation; SD)를 이용하여 다음의 Eq. (1)을 이용하여 SNR값을 측정하였다(Fig. 1).

$$SNR = \frac{measurement\,SI}{background\,noise\,SD} \quad (1)$$

INFINITY' 프로그램을 이용하여 측정부분 신호강도의 평균값과 ROI를 제외한 신호상태가 균일한 인접부위에 신호강도 평균값을 측정한 후, 백그라운드의 신호강도 표준편차를 이용하여 다음의 Eq. (2)을 이용하여 CNR 값을 측정하였다(Fig. 1).

$$CNR = \frac{(measurement\,SI - adjacent\,SI)}{background\,noise\,SD} \quad (2)$$

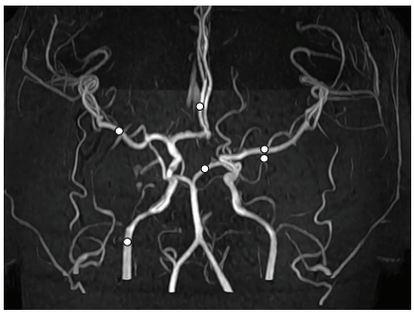

Fig. 1. SNRs and CNRs measurement regions for ROI by TOF MIP Images.

정성적 평가는 5점 척도로 영상의 질을 평가하였고, SENSE와 CS 기법으로 얻은 영상을 각각 독립적으로 5단계로 점수를 주어 실시하였다. 평가의 단계는 혈관의 선예도(The Vessel Sharpness), 전체적인 영상의 질(Overall Image Quality), Background Suppression에 따라 매우불량(Very Poor, 1점), 불량(Poor, 2점), 보통(Fair, 3점), 양호(Good Delineation, 4점), 매우양호(Very Good Delineation, 5점)로 구분하였고 각 영상에 대하여 얻어진 점수를 평균화 하여 비교하였다.

4. 통계처리

본 연구에 사용된 장비에 대한 두 기법에 대한 정량적 평가는 paired t-test를 실시하였으며 정성적인 분석으로는 Wilcoxon Ranking Test로 통계적 유의성을 검증하였다. 모든 실험 데이터는 p 값이 통계적 유의성을 가지려면 0.05이하일 경우만 인정하였다. 본 연구에 대한 데이터를 분석하기 위해 사용된 프로그램은 SPSS ver. 24.0 로 통계학적 분석을 실행하였다. 통계분석으로는 SPSS(Version 14.0 for windows software package, Chicago, IL, USA)를 사용하였다.

III. RESULT

1. Small Vessel의 분석

본 연구에서 Small Vessel에 관련하여 SNR, CNR 값이 3D TOF 영상에서 Table 2에서 알 수 있듯이 SENSE(156.00 ± 1.22, 62.70 ± 1.82) 와 CS(166.18 ± 1.31, 72.32 ± 1.31) 비교에서 유의성 있게 CS 가 높은 결과를 얻었다($p<0.05$).

2. Large Vessel 및 질환 분석

Large Vessel의 경우도 Table 3과 같이 CS 기법이 높은 신호강도 결과를 얻었다. 또한 작은 혈관에서 발생되는 M1 Aneurysm 과 큰 혈관에서 발생되는 ICA Stenosis에 대하여 비교해 본 결과 SENSE와 CS의 SNR, CNR은 M1 Aneurysm 24.10 ± 2.26, 35.38 ± 3.49, 14.13 ± 1.79, 21.46 ± 3.11로 통계적으로 CS 기법이 SENSE 기법보다 유의하게 높았다($p<0.05$). ICA Stenosis 에서도 42.31 ± 4.32, 52.31 ± 7.54, 29.46 ± 3.11, 38.56 ± 5.28로 CS 기법에서 높은 SNR, CNR 값을 보였다($p<0.05$).

Table 2. Quantitative assessment of SNRs and CNRs at various small vessels

	SENSE		CS	
	SNR	CNR	SNR	CNR
a1	212.87 ± 11.25	123.35 ± 8.46	223.85 ± 13.17	135.29 ± 11.57
a2	169.27 ± 09.84	80.78 ± 5.21	175.39 ± 12.84	93.97 ± 12.78
a3	127.72 ±08.23	31.65 ± 3.24	134.12 ± 14.21	43.72 ± 12.43
m1	182.31 ±10.72	84.05 ± 5.71	176.81 ± 15.72	94.21 ± 13.67
m2	170.03 ±11.23	75.32 ± 6.32	187.35 ± 12.56	84.48 ± 11.21
m3	124.45 ± 09.56	29.475 ± 3.74	134.22 ± 14.6	37.72 ± 12.14
p1	177.94 ± 12.54	85.15 ± 4.38	187.58 ± 13.26	87.71 ± 13.46
p2	123.35 ± 10.27	28.38 ± 2.71	143.45 ± 13.87	34.58 ± 12.58
p3	116.08 ± 10.86	26.2 ± 3.46	132.87 ± 11.15	39.23 ± 12.76
Mean ± SD	156.00 ± 1.22	62.70 ± 1.82	166.18 ± 1.31	72.32 ± 1.31

Note-Numbers are mean ± standard deviation.
SENSE: Sensitivity Encoded, CS:Compressed SENSE,
Significant Differences $p<0.05$*, $p=0.000$*.

Table 3. Quantitative assessment of SNRs and CNRs at large vessels

	SENSE		CS	
	SNR	CNR	SNR	CNR
ACA	189.95 ±11.9	97.15 ±8.21	210.25 ±17.33	121.83 ±15.21
MCA	188.85 ±10.42	92.79 ±7.36	211.47 ±14.28	104.6 ±14.33
PCA	186.67 ±11.34	96.06 ±6.39	196.02 ±14.39	102.42 ±12.78
ICA	163.75 ±9.65	72.05 ±6.71	184.66 ±15.76	88.52 ±14.89
VA	216.15 ±8.47	106.98±8.2 4	227.31 ±12.36	119.43 ±12.49
Mean ± SD	189.67 ± 21.40	92.24 ± 14.71	208.42 ± 17.64	108.59 ± 15.40

Note-Numbers are mean ± standard deviation.
SENSE: Sensitivity Encoded, CS:Compressed SENSE,
Significant Differences $p<0.05$*, $p=0.000$*.

실질적으로 본 연구에 적용된 병변은 SENSE 기법에서 발견할 수 있었던 병변은 CS 기법에서도 발견할 수 있었다. 그러나 영상의 전반적인 질, 혈관의 선예도, 배경소거는 육안적으로 보았을 때 SENSE 기법에 비해 CS 기법이 우수하였다. 5등급으로 점수화로 평가했을 때 CS 기법이 각각 평균 4.45, 4.77, 4.57, SENSE 기법이 3.94, 4.03, 3.98로 CS 기법이 유의하게 높았다(p=0.001) (Table 4).

Table 4. Subjective Grading of Image CS and SENSE in Qualitative Assessment

	SENSE	CS	P-
The Vessel Sharpness	3.94 ±0.43	4.45 ± 0.41	0.000*
Overall Image Quality	4.03 ±0.90	4.77 ± 0.29	0.000*
Background Suppression	3.98 ± 0.59	4.57 ± 0.18	0.000*

Numbers: Average values ± standard deviation.
TVS: The Vessel Sharpness, OIQ: Overall Image Quality, BS: Background Suppression,
Significant Differences p<0.05*, p=0.000*.

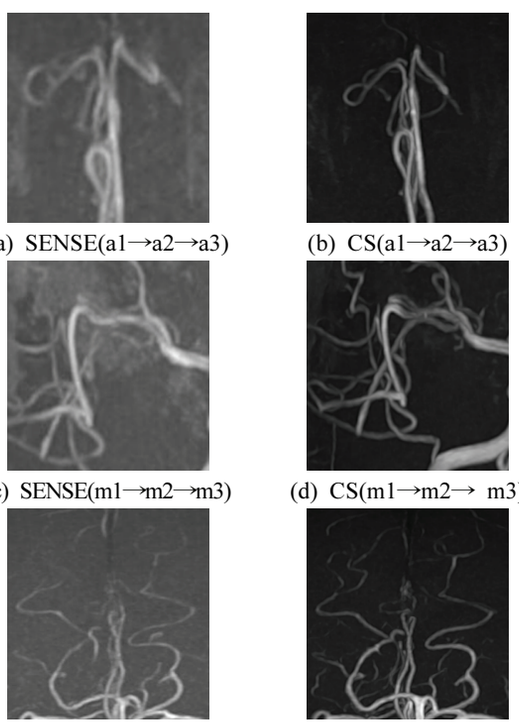

(a) SENSE(a1→a2→a3) (b) CS(a1→a2→a3)
(c) SENSE(m1→m2→m3) (d) CS(m1→m2→ m3)
(e) SENSE(p1→p2→p3) (f) CS(p1→ p2→p3)

Fig. 2. Qualitative assessment using two methods. Left side is CS(b, d, f), Right side is SENSE(a, c, e). When comparing the two techniques, the CS technique obtained high grade in terms of high signal intensity and background suppression.

Small Vessels(a1->a2->a3, m1->m2->m3, p1->p2->p3)에 대한 전반적인 영상의 질과 배경소거의 경우로 Fig 2에서 평가 했을 때 영상을 통해서 4.0 이상 점수를 획득한 경우 두 기법에 대한 유의한 차이가 있었다(p<0.05). 질환인 경우 두 기법에 대하여 비교했을 때 관찰자의 시각적 측면에서 신호강도의 차이를 보였다. Fig. 3는 본 연구에 적용된 ICA Stenosis 환자와 M1 Aneurysm 환자를 검사한 데이터이다. a, b는 ICA stenosis 환자로 오른쪽 협착된 부분을 비교했을 때 SENSE 기법에 비해 CS 기법이 더욱더 선명하게 보이는 경향을 확인할 수가 있었다. c, d의 영상은 M1 Aneurysm의 영상이다. 시각적으로 보았을 때 두 영상 Lt. Aneurysm 부위가 Low Signal Intensity를 보여주고 있다. CS 기법이 SENSE 기법에 비해 M1 Aneurysm 부위가 뚜렷하게 보이는 것을 영상을 통해서 확인할 수가 있다.

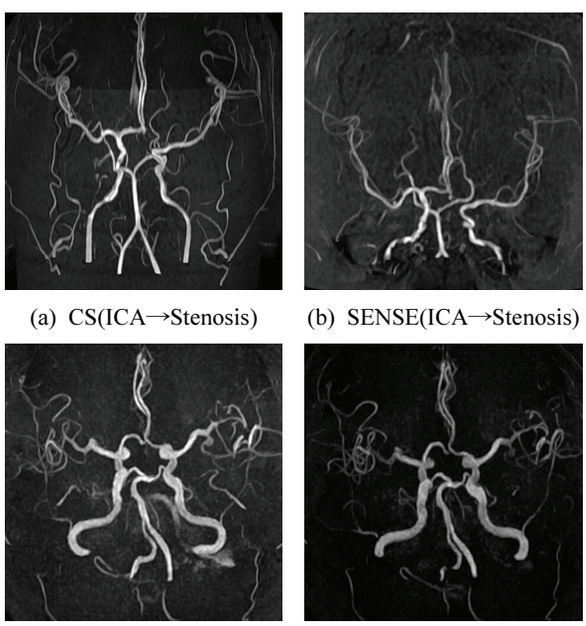

(a) CS(ICA→Stenosis) (b) SENSE(ICA→Stenosis)
(c) CS(M1→Aneurysm) (d) SENSE(M1→Aneurysm)

Fig. 3. CS image (a) and (b) SENSE image in the right ICA stenosis, and Lt. M1 Aneurysm CS image(c), SENSE image(d).

IV. DISCUSSION

자기공명영상에서 영상의 질을 유지하고 영상의 획득시간을 줄이는 방법의 하나로 Parallel Imaging

기법이 발달되어 왔다. 이러한 Compressed SENSE 기법은 검사시간의 단축과 영상의 해상도증가를 넘어서 검사범위를 증가시키면서 시간적 분해능까지 높이며 현재 그 기능이 점점 높아지고 있다[9]. 최근에 기법으로 임상에서 유용성 있게 인체 신경계부분에 적용하고 있는 기법으로 기능적 부분까지 그 범위가 넓어지고 있다. 일반적으로 CS 샘플링방법은 기본적인 원칙에 의하여 Variable Density Incoherently, Incoherently, Uniformly, Completely Sampled 순으로 Sampling 되고 있다. 이러한 결과는 검사기간이 20-40% 증가시키며 특히 SENSE 기법에 비해 50% 까지 영상의 질을 증가시킬 수 있는 특징을 가지고 있다[10]. 저자들의 분석에서 영상의 전반적인 질, 혈관의 선명도, 배경소거정도가 CS 기법이 SENSE 기법보다 유의하게 높았고 정량적 분석에도 전반적으로 모두 CS 기법이 모두 높은 값으로 높게 나타났다. 이는 아마도 SENSE 기법에서 Phase Encoding Step을 건너뛰면서 Data를 획득하면서 Aliasing artifact가 발생되어 신호 겹침에 따른 문제와 Phase Array Coil에 대한 감도 문제가 혼합되어 전반적으로 영상의 질에 반영된 것이며 이러한 것은 CS 기법이 가지는 다양한 데이터 Sampling 방법에 비해 신호대잡음비와 대조도 잡음비가 낮은 결과이다[11]. 본 실험에서 두 기법에 대하여 Background Suppression을 확인하기 위하여 Fig. 4과 같이 비교해 보았다. 오른쪽 분지를 비교해 보았을 때 a 영상에서 M1, 2, 3, 4 가 b 영상에 비해 시각적으로 보았을 때 뚜렷하게 작은 혈관분포가 많이 보이는 것을 알 수가 있을 것이다. 왼쪽 분포를 비교해 보면 MCA 폐쇄(Occlusion) 부분에서 CS와 SENSE 기법의 영상의 질적 비교로 차이를 보이지 않고 있다. 이러한 결과는 Parallel Imaging 기법[12]에서 폐쇄된 부분에서의 진단적 가치영역에서는 큰 의미가 없다는 결과를 보여주는 결과 이였다. 본 연구에서 제한점이 있다면 Compressed SENSE 기법[13-15]에서 Extra Reduction, Denoising Level을 변환하여 다양하게 적용하지 못한 점, 그러나 기관사에서 임상에 권고하는 Default 값을 평가했기 때문에 충분히 기초자료가 될 것이라고 사료된다.

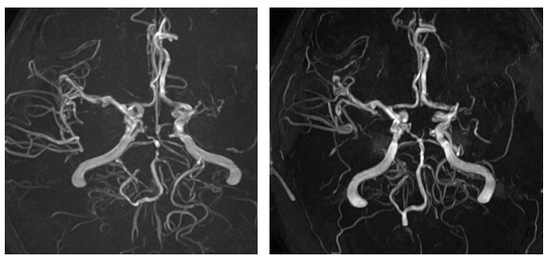

(a) CS(M1,2,3,4 and MCA Occlusion) (b) SENSE(M1,2,3,4 and MCA Occlusion)

Fig. 4. Comparison with CS(a) ann SENSE(b). Occlusion in the left(both) MCA(a,b).

V. CONCLUSION

본 연구 결과 3D TOF 뇌혈관 조영술에서 SENSE 기법과 Compressed SENSE기법을 비교하여 평가하였을 때 Compressed SENSE TOF MRA 기법이 우위의 결과를 보여주었다. 이러한 결과는 3D TOF MRA 검사에서 향후 임상적 기초자료가 될 것이라고 생각한다.

Reference

[1] L. P. Panych, B. Madore, "The physics of MRI safety", Journal of Magnetic Resonance Imaging, Vol. 47, No. 1, pp. 28-43, 2018. https://doi.org/10.1002/jmri.25761

[2] D. K. Kim, J. T. Verdoorn, T. M. Gunderson, J. H. Iii, W. Brinjikji, G. Lanzino, V. T. Lehman, "Comparison of non-contrast vessel wall imaging and 3-D time-of-flight MRA for atherosclerotic stenosis and plaque characterization within intracranial arteries", Journal of Neuroradiology, Vol. 47, No. 4, pp. 266-271, 2020. https://doi.org/10.1016/j.neurad.2019.05.003

[3] A. Turker, B. K. Asli, A. O. Mehmet, M. K. Ali, G. Figen, "Building Three-Dimensional Intracranial Aneurysm Models from 3D-TOF MRA: a Validation Study", Journal of Digital Imaging, Vol. 32, No. 6, pp. 963-970, 2019. http://dx.doi.org/10.1007/s10278-019-00256-6

[4] S. Wuyang, Z. Mingquan, C. Shi, P. Zhouxian, D. Qingqiong, Y. Yong, P. Hui, H. Taiping, W. Xingce, "The production of digital and printed resources from

multiple modalities using visualization and three-dimensional printing techniques", International journal of computer assisted radiology and surgery, Vol. 12, No. 1, pp. 13-23, 2017. https://doi.org/10.1007/s11548-016-1461-9

[5] X. Ge, H. Zhao, Z. Zhou, X. Li, B. Sun, H. Wu, J. Wan, J. Xu, J. P. Villablanca, X. Liu, "Association of Fractional Flow on 3D-TOF-MRA with Cerebral Perfusion in Patients with MCA Stenosis", American Journal of Neuroradiology, Vol. 40, No. 7, pp. 1124-1131, 2019. http://dx.doi.org/10.3174/ajnr.a6095

[6] Qian Wu, Ming-Hua Li, "A comparison of 4D time-resolved MRA with keyhole and 3D time-of-flight MRA at 3.0 T for the evaluation of cerebral aneurysms", BMC Neurology, https://doi.org/10.1186/1471-2377-12-50

[7] Zhiyong Lin, Xiaodong Zhang, Li Guo, Ke Wang, Yuan Jiang, Xiaoyu Hu, Yong Huang, Juan Wei, Shuai Ma, Yi Liu, Lina Zhu, Zhizheng Zhuo, Jing Liu, Xiaoying Wang, "Clinical feasibility study of 3D intracranial magnetic resonance angiography using compressed sensing", Journal of Magnetic Resonance Imaging, Vol. 50, No. 6, pp. 1843-1851, 2019. http://dx.doi.org/10.1002/jmri.26752

[8] Yong Pang, Baiying Yu, Xiaoliang Zhang, "Enhancement of the low resolution image quality using randomly sampled data for multi-slice MR imaging", Quantitative Imaging in Medicine and Surgery, Vol. 2, No. 2, pp. 136-144. 2014. https://doi.org/10.3978/j.issn.2223-4292.2014.04.17

[9] M. Kocaoglu, A. Pednekar, J. A. Tkach, M. D. Taylor, "Quantitative assessment of velocity and flow using compressed SENSE in children and young adults with adequate acquired temporal resolution", Journal of Cardiovascular Magnetic Resonance, Vol. 23, No. 1, pp. 1-14. 2021. https://doi.org/10.1186/s12968-021-00811-7

[10] G. O. Liesbeth, d. W. Elwin, *Compressed SENSE Speed done right. Every time*, PHILIPS, 2018.

[11] Jesse Hamilton, Dominique Franson, Nicole Seiberlich, "Recent advances in parallel imaging for MRI", Progress in Nuclear Magnetic Resonance Spectroscopy, Vol. 101, pp. 71-95, 2017. https://doi.org/10.1016/j.pnmrs.2017.04.002

[12] K. Tsuchiya, K. Honya, A. Fujikawa, H. Tateishi, Y. Shiokawa, “Postoperative assessment of extracranial-intracranial bypass by time-resolved 3D contrast-enhanced MR angiography using parallel imaging”, American Journal of Neuroradiology, Vol. 26, No. 9, pp. 2243-2247, 2005.

[13] L. Feng, T. Benkert, K. Tobias Block, D. K. Sodickson, R. Otazo, H. Chandarana, “Compressed sensing for body MRI”, Journal of Magnetic Resonance Imaging, Vol. 45, No. 4, pp. 966-987, 2017. https://doi.org/10.1002/jmri.25547

[14] M. Lustig, D. Donoho, J. M. Pauly, “Sparse MRI: The application of compressed sensing for rapid MR imaging”, Magnetic Resonance in Medicine, Vol. 58, No. 6, pp. 1182-1195, 2007. https://doi.org/10.1002/mrm.21391

[15] L. Feng, L. Axel, H. Chandarana, K. T. Block, D. K. Sodickson, R. Otazo, “XD-GRASP: Golden-angle radial MRI with reconstruction of extra motion-state dimensions using compressed sensing”, Magnetic Resonance in Medicine, Vol. 75, No. 2, pp. 775-788, 2016. https://doi.org/10.1002/mrm.25665

뇌혈관자기공영영상에서 Compressed SENSE(CS) 기법에 대한 영상의 질 평가: SENSE 기법과 비교

구은회

청주대학교 보건의료과학대학 방사선학과

요 약

본 연구에서는 검사시간을 단축시키면서 해상도를 증가시키는 Compressed SENSE를 TOF에 적용하여 SENSE와 CS 기법에 대한 영상의 질을 비교하고 SNR, CNR을 평가하여 최적의 기법을 알아보고 이러한 정보를 토대로 임상적 기초자료로 제공하고자 한다. 충청도 소재 한 대학병원에서 TOF MRA 검사를 시행한 환자 32명(남자 15명, 여자 17명, ICA stenosis:10, M1 aneurysm:10, 평균나이 53 ± 4.15)을 대상으로 데이터를 분석하였다. 검사에 적용된 장비는 Ingenia CX 3.0T, Archieva 3.0 T 두 기기를 이용하였고 데이터 획득을 위한 방법으로 32 Channel Head Coil과 3D Gradient echo 이었다. 정량적 분석으로 각 영상의 SNR과 CNR을 측정하고 정성적 평가를 위해 관찰자의 시각적 견해에 대하여 5등급으로 나누어 영상의 질을 평가하였다. 영상평가는 paired t-test와 Wilcoxon 검정을 하였으며 p 값이 0.05 이하 일 때 유의성이 있는 것으로 간주하였다. TOF MRA 영상에서 SNR과 CNR에 대한 정량적 분석 결과 SENSE 기법에 비해 CS 기법이 높게 측정되었다($p<0.05$). 관찰자의 시각적 평가로서 혈관의 선예도: CS(4.45 ± 0.41), 전반적인 영상의질: CS(4.77 ± 0.18), 영상의 배경소거: CS(4.57 ± 0.18)는 모두 CS 기법이 높은 결과를 얻었다($p=0.000$). 결론적으로, 유속증가 자기공명혈관 조영술에서 SENSE 와 Compressed SENSE 기법을 비교하여 평가했을 때 Compressed SENSE TOF MRA 기법이 우위의 결과를 보여주었다. 이러한 결과는 뇌 질환 3D TOF MRA 검사에서 향후 임상적 기초자료가 될 것이라고 생각한다.

중심단어: Compressed SENSE, SENSE, TOF MRA, SNR, CNR.

연구자 정보 이력

	성명	소속	직위
(단독저자)	구은회	청주대학교 보건의료과학대학 방사선학과	교수