



족무지 내측종자골 족저부에 발생한 이소성 골화증으로 인한 족저각화증: 증례 보고

김승주, 서진수, 김지예*, 최준영

인제대학교 의과대학 일산백병원 정형외과학교실, *병리학교실

Plantar Keratosis Induced by Heterotopic Ossification under the Medial Sesamoid Bone: A Case Report

Seung Joo Kim, Jin Soo Suh, Ji Ye Kim*, Jun Young Choi

Departments of Orthopaedic Surgery and *Pathology, Ilsan Paik Hospital, Inje University College of Medicine, Goyang, Korea

Heterotopic ossification is the formation of extra-skeletal bone in the muscle and soft tissues, and an osteoma is a benign bone-forming tumor composed of compact or mature trabecular bone limited almost exclusively to the craniofacial bones. This paper reports an extremely rare case of heterotopic ossification mimicking an osteoma that occurred independently at the plantar side of the medial sesamoid bone. The patient was a 46-year-old male with a three-month history of pain and a hard mass on the plantar aspect of the left fore-foot sole. After excising the lesion, the patient's symptoms were relieved, and no pain or complications occurred. This paper discusses this exceedingly rare case of heterotopic ossification around the medial sesamoid bone with a review of the relevant literature.

Key Words: Heterotopic ossification, Osteoma, Plantar keratosis, Hallux, Sesamoid bone

이소성 골화증(heterotopic ossification)은 외상력이나 수술력이 있는 환자에게서 근육이나 연부조직에 성숙한 증판골이 형성되는 질환이다.¹⁾ 이는 주로 큰 관절에서 흔하게 발생하며 병리학적으로 골종(osteoma)과 매우 유사한 형태를 보일 수 있으므로 병리학적 소견만으로는 감별이 어려운 경우가 많다. 반면 골종은 치밀골 또는 해면골이 서서히 성장하는 비교적 잘 분화된 양성 종양이며 대부분 특별한 증상 없이 방사선 촬영 시 우연히 발견되는 경우가 많다.²⁾ 주로 두개골, 안면골, 부비강에 호발하며 족부, 특히 종자골에 생기는 골종은 매우 드물다. 이에 저자들은 46세 남자 환자에서 특별한 외상력 없이 족무지 내측종자골의 족저부에 독립적으로 발생한 이소성 골화증을 진단하고 수술적으로 제거한 증례를 문헌 고찰과 함께

보고하고자 한다. 본 증례 보고는 인제대학교 일산백병원 윤리위원회 심의를 통과하였다.

증례 보고

46세 남자 환자로 약 10년 전부터 좌측 전족부 족저부 내측의 종괴 및 굳은살이 발생하였으나 특별한 치료 없이 경과만 관찰하던 중에 약 3개월 전부터 불편감이 심해져서 외래를 방문하였다. 통증은 주로 뛰거나 볼이 좁은 신발을 신으면 발생하였고 가끔 물집이 잡히기도 하였다. 특이한 외상력이나 감염의 병력은 없었고 종양에 대한 가족력도 없었다. 신체검사상 내측종자골 족저부에 각질화된 피부가 관찰되었으며(Fig. 1), 그 내부에 10×10 mm²의 단단한 종괴가 만져졌다. 종괴는 둥근 형태로 압통은 동반하지 않았으며 주변 연부조직에 단단하게 고정되어 움직이지 않았다.

혈액학적 검사 결과, 염증 소견 및 특이할 만한 이상은 관찰되지 않았고 체중부하 족부 전후면(Fig. 2A) 및 측면(Fig. 2B) 단순방사선 사진상 내측종자골 족저부에 골성 종괴가 관찰되었다. 종자골 축상

Received May 18, 2020 Revised July 26, 2020 Accepted August 18, 2020

Corresponding Author: Jun Young Choi

Department of Orthopaedic Surgery, Inje University Ilsan Paik Hospital, 170 Juhwaro, Ilsanseo-gu, Goyang 10380, Korea

Tel: 82-31-910-7968, Fax: 82-31-910-7967, E-mail: osddr8151@paik.ac.kr

ORCID: <https://orcid.org/0000-0002-3864-9521>

Financial support: None.

Conflict of interest: None.

Copyright © 2020 Korean Foot and Ankle Society. All rights reserved.

© This is an Open Access article distributed under the terms of the Creative Commons Attribution Non-Commercial License (<http://creativecommons.org/licenses/by-nc/4.0>) which permits unrestricted non-commercial use, distribution, and reproduction in any medium, provided the original work is properly cited.

방사선 검사(sesamoid axial view)에서 병변을 더욱 명확하게 확인할 수 있었으며(Fig. 2C) 컴퓨터 단층촬영 검사상 내측종자골은 이분되어 있고 종괴는 이분된 내측종자골과는 완전히 분리되어 있는 형태로 존재하였다(Fig. 3).

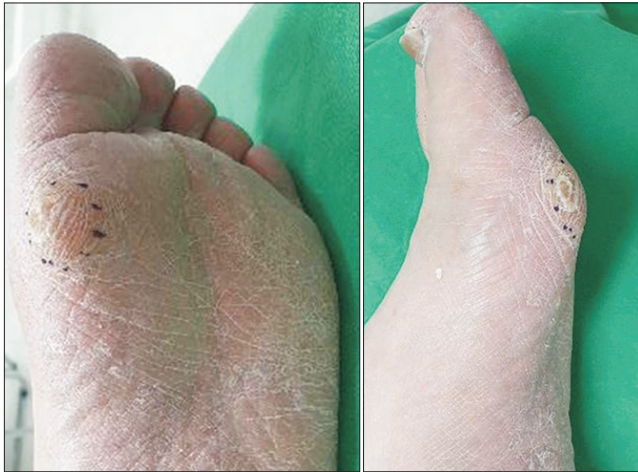

Figure 1. Clinical photographs show plantar keratosis at the plantar side of the medial sesamoid bone.

수술적 방법을 통하여 종괴의 제거가 이루어졌는데 족저부에 종괴의 내측으로 피부를 3 cm 종질개하여 접근하였다. 수술 소견상 종괴는 종자골과 유사한 모양이었으나 내측종자골과는 완전히 분리되어 있었다. 종괴 주변으로 염증 소견 및 신경과 혈관은 관찰되지 않았으며 단족무지굴건을 포함한 어떠한 근 혹은 건의 부착도 없었다. 조심스레 주변 연부조직을 박리하고 종괴를 적출하였으며 세척 후 피부 봉합을 실시하였다. 절제한 종양은 겉면이 피질골로 덮여 있었으며 10×9×6 mm³ 크기로 전체적으로 둥근 형태를 띠었다(Fig. 4). 술 후 방사선 사진을 통하여 내측종자골의 손상 없이 해당 종괴가 완전히 제거되었음을 확인하였다.

병리조직학적 검사상 해당 종괴는 하버스계가 관찰되는 치밀한 층판골로 구성되어 있는 이소성 골화증으로 확인되었으며 성숙한 지주골이 잘 형성되어 있어 골종괴 매우 유사한 모습을 보였다(Fig. 5). 병리학적으로 종괴 및 주변의 염증의 증거는 없었으나 발생한 위치 및 주변 구조물과의 관계를 고려하여 골종괴보다는 이소성 골화증으로 진단하였다.

수술 후 2주간은 단하지 부목고정 및 뒤꿈치를 이용한 부분 체중 부하만 허용하였고 수술 2주차에 봉합사를 제거한 뒤부터 체중부하를 허용하였다. 수술 후 6개월까지 외래에서 추시하였으며 수술부위를

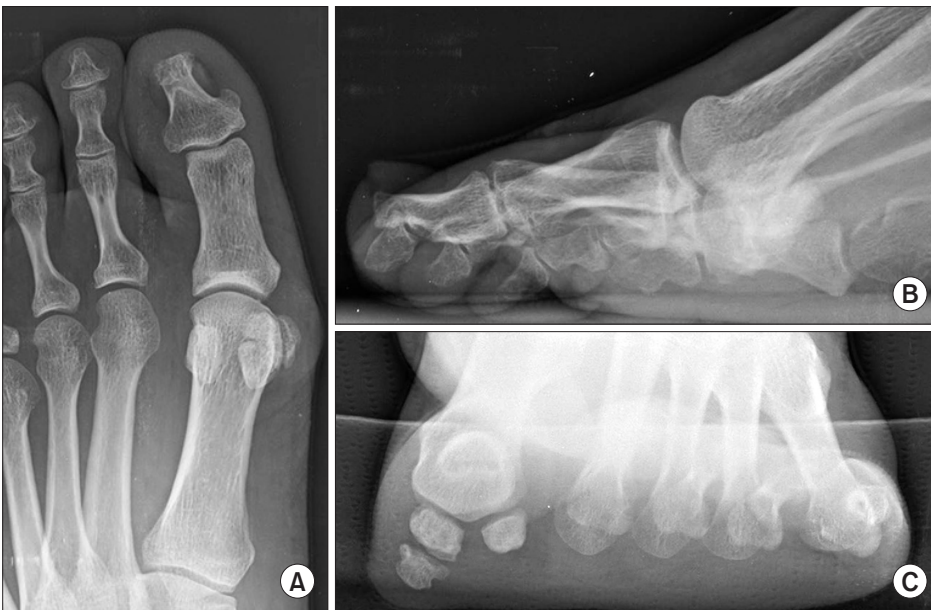

Figure 2. Preoperative weight-bearing anteroposterior (A) and lateral (B) radiographs present the bony mass lesion under medial sesamoid. (C) On sesamoid axial image, bony mass lesion is more markedly observed.

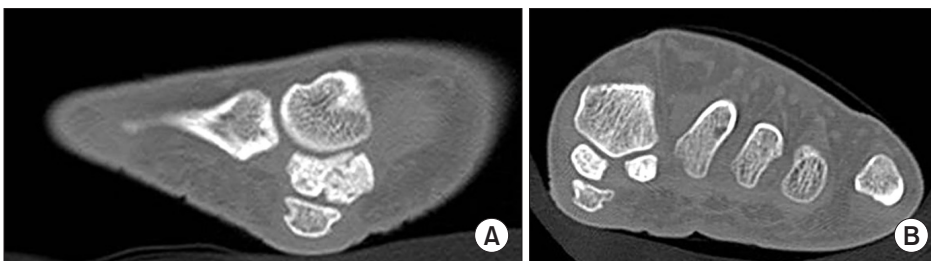


Figure 3. Sagittal (A) and axial (B) computed tomographic images show the bony mass lesion separated from the medial sesamoid bone.

의 불편감이나 술 전 증상의 재발은 호소하지 않았다.

고 찰

이소성 골화증은 연부조직에 성숙한 증판골이 형성되는 상태를 말하며 젊은 환자에게서 명확한 외상이나 수술 이후에 발생하는 경우가 흔하다. 주로 고관절이나 슬관절, 주관절과 같이 큰 관절에 발생하며 조직학적으로 성숙한 이소성 골화증은 증판골과 치밀골로 이루어져 있다. 종양이 성숙함에 따라 통증 등의 증상을 유발하기 때문에 수술적 제거의 적응증이 되는 경우가 많다. 이에 비해 골종은 대표적인 골형성 종양(bone forming tumor)에 속하며 주로 두개골, 안면골, 부비강에 발생하는 양성 종양이다. 조직학적으로는 성숙한 이소성 골화증과 유사하며 일정한 크기에 도달하면 성장이 정지되고 악성 변화는 일으키지 않는 것으로 알려져 있다. 따라서 미용상의 문제나 통증 등의 국소 증상을 동반한 경우에 한하여 절제술을 실시하게 된다. 본 증례 환자는 드물게 족무지 내측종자골 족저부에서 발생한 이소성 골화증이 보행이나 신발 등의 자극에 의해 통증 및 불편감을

을 유발하는 경우였다.

족무지에 발생하는 이소성 골화증은 유전성 질환인 진행성 골화성 섬유이형성증(fibrodysplasia ossificans progressive)으로 인한 족무지의 변형으로 보고된 바 있으나 비유전성으로 족무지에 단독으로 발생한 사례를 찾아보기는 힘들다.³⁾

족무지 내측종자골에서 이소성 골화증이나 골종이 보고된 사례는 현재까지 없으나 골연골종이 보고된 적은 있다. 골연골종은 골형성 종양으로 족무지 내측종자골에서 발생하는 경우가 매우 드물다. Ouchi 등⁴⁾과 Mowad 등⁵⁾은 족무지 내측종자골에 발생한 골연골종을 수술적으로 제거하고 이를 보고한 바 있고, Okada 등⁶⁾도 단무지 굴곡근의 근막에 견고하게 부착되고 7개월 동안 점점 성장하는 동통을 동반한 족무지 내측종자골의 골연골종을 수술적으로 제거하고 증상이 완전히 소실되었다고 보고하였다.

족무지 종자골 주위에 발생한 종양은 기괴 방골성 골연골성 증식증(bizarre parosteal osteochondromatous proliferation, BPOP or Nora's lesion)과 감별되어야 한다.⁷⁾ 이는 중족골, 중수골, 근위지골 및 중위지골에 호발하며 방사선학적, 조직학적으로 다른 종양과 상이한 소견을 나타낸다.⁸⁾ 양성 질환이지만 재발의 빈도가 높아 주의를 요하는데, Harty 등⁹⁾은 족무지 종자골 부위에 2년간 점점 크기가 커지는 BPOP이 발생한 32세 여자에서 종양절제술을 시행하여 좋은 결과를 보고하였다. Noguchi 등¹⁰⁾도 족무지 외측종자골 아래 BPOP이 발생한 뒤 이로 인해 2차적으로 무지외반증이 동반된 예를 발표한 바 있다.

본 증례와 유사하게 족무지 내측종자골 주위에 종괴가 발견되는 경우 전술한 종양들 이외에 감별해야 할 질환으로 이분형 종자골(bipartite sesamoid)이 있다. 발생 원인과 발생률은 다양하게 보고되고 있는데 무증상인 일반인의 10%~30% 정도에서도 관찰될 수 있는 것으로 알려져 있다.¹¹⁾ 이분형 종자골은 정상 종자골보다는 외상이나 골절에 취약할 수 있으며 외측종자골보다 내측종자골에서 더 흔하게 나타나는데 이는 내측종자골에 더 큰 체중부하 및 더 잦은 충격이 가해지기 때문인 것으로 생각된다. 마지막으로 감별해야 할 질환으로는 종자골의 비후(hypertrophy)가 있는데 이는 선천성 기형이나 이전의 손상 또는 족무지의 회전 변형으로 인하여 족무지 종자

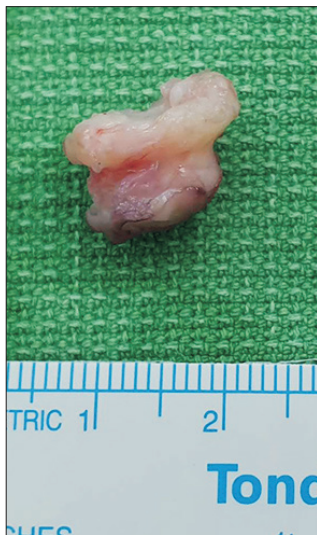

Figure 4. A 10×9×6 mm³ sized oval bony mass was excised.

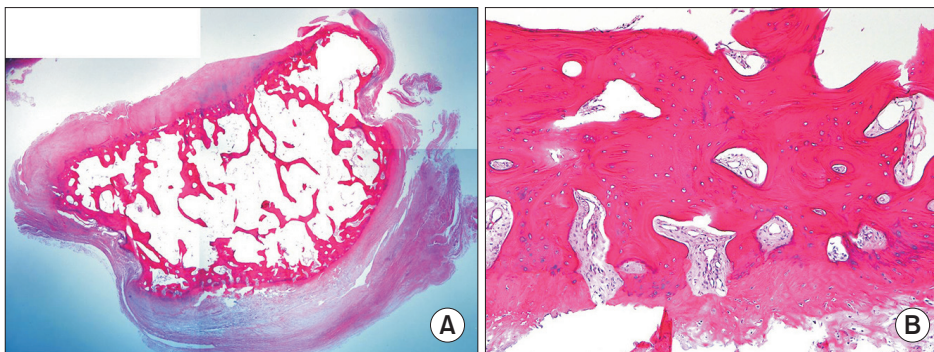


Figure 5. (A) A round exostotic tumorous lesion was removed (H&E stain scan view). (B) The mass was composed of compact lamellar bone with intraosseous Haversian systems (H&E stain, 10x).

골의 족저면이 불규칙해지는 것으로 국소적인 불편감을 초래한다. 종자골이 비후된 경우에는 발바닥 표면이 비정상적으로 두꺼워지거나 돌출되기 때문에 과각화성 병변이 흔하게 동반될 수 있다. 내측종자골에 주로 발생하며 증상이 오래 지속되는 경우에는 종자골의 부분 또는 전절제술을 고려할 수 있다. 본 증례에서는 골종양이 내측종자골과 완전히 분리된 상태로 상하에 위치하였다는 특징이 있으며 방사선 검사상 마치 선천적으로 내측종자골이 두 개로 형성된 것처럼 보였다는 특징이 있다. 저자들은 이를 제거하고 임상적으로 좋은 결과를 얻을 수 있었으며 드문 사례로 생각되어 문헌 고찰과 함께 이를 보고하는 바이다.

ORCID

Seung Joo Kim, <https://orcid.org/0000-0002-7796-724X>

Jin Soo Suh, <https://orcid.org/0000-0002-6830-9149>

Ji Ye Kim, <https://orcid.org/0000-0003-4291-2967>

REFERENCES

1. Meyers C, Lisiecki J, Miller S, Levin A, Fayad L, Ding C, et al. Heterotopic ossification: a comprehensive review. *JBMR Plus*. 2019;3:e10172. doi: 10.1002/jbm4.10172.
2. Motamedi K, Seeger LL. Benign bone tumors. *Radiol Clin North Am*. 2011;49:1115-34, v. doi: 10.1016/j.rcl.2011.07.002.
3. Nakashima Y, Haga N, Kitoh H, Kamizono J, Tozawa K, Katagiri T, et al. Deformity of the great toe in fibrodysplasia ossificans progressiva. *J Orthop Sci*. 2010;15:804-9. doi: 10.1007/s00776-010-1542-5.
4. Ouchi K, Hakozaki M, Kikuchi SI, Yabuki S, Konno SI. Osteochondroma of the tibial sesamoid: a case report and review of the literature. *J Foot Ankle Surg*. 2017;56:628-31. doi: 10.1053/j.jfas.2016.10.007.
5. Mowad SC Sr, Zichichi S, Mullin R. Osteochondroma of the tibial sesamoid. *J Am Podiatr Med Assoc*. 1995;85:765-6. doi: 10.7547/87507315-85-12-765.
6. Okada A, Hatori M, Hashimoto Y, Lee E. Painful extraskelletal osteochondroma under the tarsal sesamoid: a case report and review of literature. *Eur J Orthop Surg Traumatol*. 2012;22 Suppl 1:215-20. doi: 10.1007/s00590-011-0857-z.
7. Nora FE, Dahlin DC, Beabout JW. Bizarre parosteal osteochondromatous proliferations of the hands and feet. *Am J Surg Pathol*. 1983;7:245-50. doi: 10.1097/0000478-198304000-00003.
8. Torreggiani WC, Munk PL, Al-Ismail K, O'Connell JX, Nicolaou S, Lee MJ, et al. MR imaging features of bizarre parosteal osteochondromatous proliferation of bone (Nora's lesion). *Eur J Radiol*. 2001;40:224-31. doi: 10.1016/s0720-048x(01)00362-x.
9. Harty JA, Kelly P, Niall D, O'Keane JC, Stephens MM. Bizarre parosteal osteochondromatous proliferation (Nora's lesion) of the sesamoid: a case report. *Foot Ankle Int*. 2000;21:408-12. doi: 10.1177/107110070002100509.
10. Noguchi M, Ikoma K, Matsumoto N, Nagasawa K. Bizarre parosteal osteochondromatous proliferation of the sesamoid: an unusual hallux valgus deformity. *Foot Ankle Int*. 2004;25:503-6. doi: 10.1177/107110070402500710.
11. Dobas DC, Silvers MD. The frequency of partite sesamoids of the first metatarsophalangeal joint. *J Am Podiatry Assoc*. 1977;67:880-2. doi: 10.7547/87507315-67-12-880.