








Ischemic Colitis due to Fibromuscular Dysplasia Limited to the Inferior Mesenteric Artery: A Case Report

하장간막동맥을 단독으로 침범한 섬유근형성이상으로 인한 허혈성 대장염: 증례 보고

Jin Hee Park, MD¹ , Heon Ju Kwon, MD¹ , Kyung Seek Chang, MD² ,
Kyung A Kang, MD¹ , Mi Sung Kim, MD^{1*} 

Departments of ¹Radiology, ²Pathology, Kangbuk Samsung Hospital, Sungkyunkwan University School of Medicine, Seoul, Korea

Fibromuscular dysplasia is a nonatheromatous, noninflammatory arterial disorder that results in stenosis and/or aneurysm formation and rarely involves the mesenteric arteries. Herein, we report a case of fibromuscular dysplasia limited to the inferior mesenteric artery, which manifested with arterial aneurysms and ischemic colitis.

Index terms Fibromuscular Dysplasia; Mesenteric Arteries; Colitis; Ischemic

서론

내장동맥에 발생하는 동맥류 중 장간막동맥류는 비장동맥류(60%)와 간동맥류(20%)에 이어 세 번째의 발생 빈도를 차지하나 전체의 약 5.5%의 낮은 빈도를 차지하며 대부분이 상장간막동맥류로 하장간막동맥류만 단독으로 침범하는 경우는 1% 미만으로 매우 드물다(1). 하장간막동맥류의 원인으로는 죽상경화증이 가장 흔하며, 그 외 감염, 드물게 혈관염, 섬유근형성이상(fibromuscular dysplasia)에 의한 경우도 보고되고 있다(2).

섬유근형성이상은 원인이 알려져 있지 않은 동맥의 비염증성, 비죽상경화 질환으로, 혈관의 협착, 박리 및 동맥류 형성을 유발한다(3). 주로 소혈관 또는 중간 크기의 혈관을 침범하며, 대표적으로 신동맥, 경동맥, 척추동맥을 침범하나 모든 혈관에서 발생할 수 있는 것으로




Received June 26, 2019
Revised October 14, 2019
Accepted October 18, 2019

*Corresponding author
Mi Sung Kim, MD
Department of Radiology,
Kangbuk Samsung Hospital,
Sungkyunkwan University
School of Medicine,
29 Saemunan-ro, Jongno-gu,
Seoul 03181, Korea.

Tel 82-2-2001-1031
Fax 82-2-2001-1030
E-mail
misung70.kim@samsung.com

This is an Open Access article distributed under the terms of the Creative Commons Attribution Non-Commercial License (<https://creativecommons.org/licenses/by-nc/4.0>) which permits unrestricted non-commercial use, distribution, and reproduction in any medium, provided the original work is properly cited.

ORCID iDs

Jin Hee Park 
<https://orcid.org/0000-0001-5022-9581>
Heon Ju Kwon 
<https://orcid.org/0000-0002-8157-6575>
Kyung Seek Chang 
<https://orcid.org/0000-0002-3628-1110>
Kyung A Kang 
<https://orcid.org/0000-0003-2502-1206>
Mi Sung Kim 
<https://orcid.org/0000-0002-1523-1544>

알려져 있으며 내장동맥의 침범은 상대적으로 드물다.

저자들은 66세 남자에서 하장간막동맥을 단독으로 침범한 섬유근형성이상으로 좌결장동맥과 상직장동맥의 동맥류 및 허혈성 대장염으로 발현된 증례를 경험하여 보고하고자 한다.

증례 보고

고혈압을 제외하고는 심혈관계 기저 질환이나 특이 과거력이 없는 66세 남자가 4개월간 주기적인 묽은 변과 좌하복부에 소시지 양상의 축지되는 병변을 주소로 외부 병원에서 전원 되었다. 내원 당시 시행한 혈액검사는 백혈구(white blood cell) 5350/mm³ 및 C-반응 단백(C-reactive protein; 이하 CRP) 0.22 mg/dL를 포함하여 모두 정상이었다. 임상적으로 대장의 종괴 또는 장중첩증 의심 하에 시행한 복부 컴퓨터단층촬영상 하행 결장, 구불 결장 및 직장에 걸쳐 중증의 장벽 비후가 보이며 조영증강은 감소되어 있어 허혈성 대장염이 의심되었다. 해당 장관에 혈류를 공급하는 하장간막동맥이 일부분에서 직경이 구불구불한 형태를 보이며 늘어나 있었고, 주변으로 장간막의 부종이 동반되어 있었다. 또한 좌결장동맥에 2.1 cm 크기의 낭성 동맥류(saccular aneurysm)가 보였고, 상직장동맥에도 1 cm 미만의 작은 동맥류가 보였다(Fig. 1A). 대장에 장중첩증이나 종괴의 소견은 보이지 않았으며, 혈관의 폐색 또는 출혈의 소견도 없었다. 임상 양상과 검사실 소견상 심내막염에 의한 감염성 원인과 외상성 원인에 의한 동맥류는 배제할 수 있었으며 영상의학적으로는 죽상경화증에 의한 동맥류, 결절다발동맥염(polyarteritis nodosa)과 같은 혈관염, 섬유근형성이상을 감별진단으로 고려하였다. 당시 시행한 대장내시경상 해당 부위에 미만성으로 점막의 부종 및 울혈이 관찰되었으며, 조직검사상 허혈성 대장염으로 확인되었다.

이후 환자는 수술적으로 좌결장동맥의 동맥류를 제거하였으며, 해당 부위에 심하게 늘어난 하행 결장을 7 cm 가량 빼기 절제를 시행하였다. 허혈성 대장염으로 인해 대장이 심하게 늘어나 있어 문합을 시행하지 않고 회장루를 형성하였다. 상직장동맥류가 관찰되었던 부위의 장관은 수술 시 육안으로 확인하였을 때 허혈이 뚜렷하지 않아 절제하지 않았다.

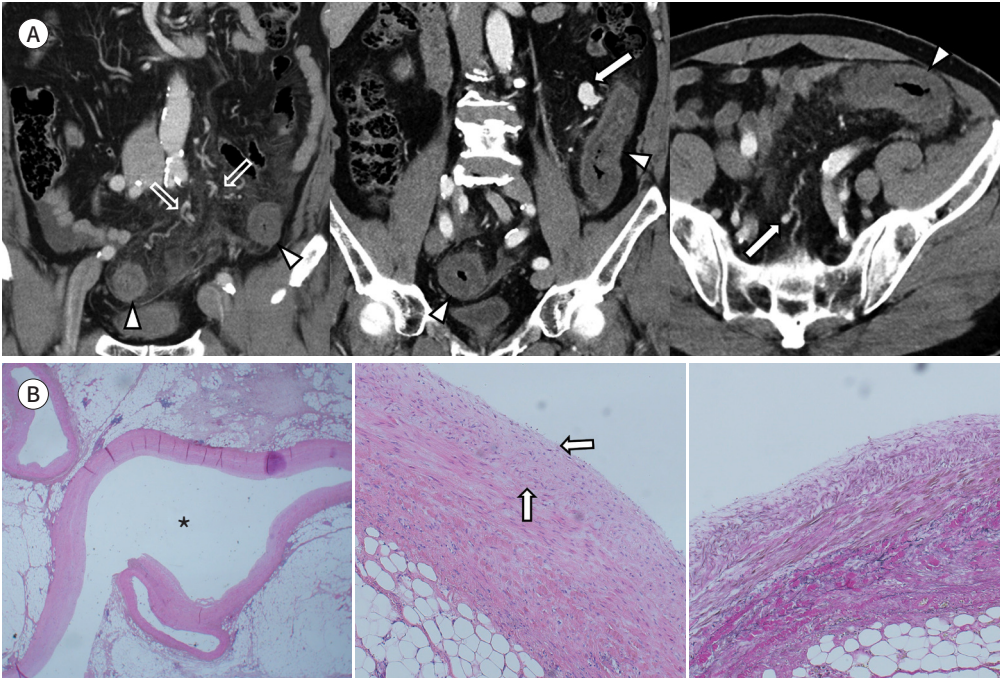
조직검사상 대장 주변으로 두꺼워진 소혈관 및 중간 크기의 혈관이 관찰되었고, 좌결장동맥의 동맥류는 혈관의 내막층이 두꺼워지고 탄력소 염색(elastic stain) 상 탄력 섬유막(elastic lamina)이 소실되어 있어 섬유근형성이상으로 진단되었다(Fig. 1B).

환자는 수술 후 3개월과 6개월 후에 시행한 추적 관찰 컴퓨터단층촬영에서 상직장동맥류는 술 전과 변화 없이 관찰되고 해당 혈류 공급을 받는 직장 부위는 술 전에 비해 호전되었으나 허혈성 변화가 남아있었고 대장 내시경 검사에서 이를 확인할 수 있었다. 섬유근형성이상의 호발 부위로 알려진 경동맥과 신동맥을 포함한 다른 부위의 혈관 침범 유무를 확인하기 위하여 시행한 두경부와 내장혈관의 컴퓨터단층촬영 혈관조영술에서 다른 부위의 혈관이상도 관찰되지 않았다. 환자는 현재까지 추가적 치료 없이 추적 관찰 중이다.

Fig. 1. A 66-year-old male patient presented with ischemic colitis due to mesenteric arterial aneurysm of fibromuscular dysplasia.

A. Post contrast-enhanced coronal and axial CT images show segmental concentric wall thickening of the descending and sigmoid colon and the upper rectum with decreased mural attenuation and mesenteric edema, suggesting ischemic colitis (arrowheads). Aneurysms of the left colic and superior rectal artery (arrows) are observed in addition to abnormal tortuous dilated vessels originating from the inferior mesenteric artery (open arrows).

B. Cross-sectional view of the left colic artery aneurysm shows marked dilatation of the lumen (left column, asterisk) compared with adjacent normal vessels. Microscopically, the arterial wall shows thickening of the intimal layer (arrows) caused by collagen deposition and fibrous proliferation (middle column, hematoxylin-eosin stain, $\times 200$). Elastin-stained sections showing loss of the internal elastic lamina (right column, $\times 200$).



고찰

섬유근형성이상은 소혈관 및 중간 크기의 동맥을 침범하여 내막이나 중막의 섬유증식을 일으키는 비염증성, 비죽상경화 질환으로, 혈관의 협착, 박리 및 동맥류 형성을 유발한다. 매우 드문 질환으로, 침범한 혈관에 따라 다양한 증상으로 발현될 수 있다. 대표적으로 신동맥을 침범한 경우(79.7%) 고혈압의 증상을 나타낼 수 있고, 경동맥을 침범한 경우에는(74.3%) 박동성 이명, 두통, 일과성 허혈 발작(transient ischemic attack), 뇌졸중 등의 증상을 나타낼 수 있으며, 무증상으로 지나다가 우연히 발견되는 경우도 있다(4). 드물게 내장동맥을 침범한 경우에는 허혈성 복통(abdominal angina)이 발생할 수 있다.

본 증례의 경우 내장동맥 중 하장간막동맥을 단독으로 침범하였으며 동맥류 및 허혈성 대장염으로 발현하였다. Ko 등(5)이 정리한 총 39개의 장간막혈관 섬유근형성이상(mesenteric fibromuscular dysplasia) 증례 보고 중 20개는 장간막동맥과 신동맥을 함께 침범하였다. 하장간막동맥을 침범한 경우는 5개였고 하장간막동맥을 단독으로 침범한 경우는 단 한 개에 불과하였으며, 허혈성 대장염과 장간막염으로 발현하였다. 또 다른 4개의 하장간막동맥을 침범한 증례의 경우에

는 상장간막동맥이나 복강동맥을 함께 침범하였다(5, 6). 따라서 하장간막동맥을 단독으로 침범하는 것은 섬유근형성이상의 매우 드문 경우라 할 수 있겠다.

섬유근형성이상의 진단은 병리 소견에 의한다. 침범한 혈관벽 층에 따라 내막, 중막, 외막의 증식으로 조직학적 분류를 시행하며, 이 중 중막을 침범한 경우가 가장 흔하다(7). 호발 부위인 신동맥이나 경동맥을 침범하는 경우 중막의 비후로 인한 내경 협착과 내탄력섬유막(internal elastic lamina)의 소실로 인한 내경 확대가 반복되어 특징적인 염주모양 징후(string of beads sign)를 보이게 되나(8), 내장동맥의 경우 신동맥이나 경동맥과는 달리 염주모양 징후는 덜 흔하며, 관 모양 협착이 자주 관찰되며 동맥류 형성도 관찰할 수 있다(9). Olin 등(3)에 따르면 섬유근형성이상의 1.3%에서 장간막 허혈이 발생하였고, 이중 6.8%에서 혈관의 동맥류가 관찰되었다.

하장간막동맥류의 낮은 발생 빈도로 인해 이에 대한 표준화된 치료법은 없으나 내장동맥의 동맥류의 경우 주로 증상이 있거나, 무증상이어도 크기가 빠르게 커지거나, 직경이 2 cm 이상인 경우에 치료를 필요로 한다(10). 수술적 절제를 일차적으로 고려하고, 최근에는 수술이 어려운 경우 코일 색전술이나 스텐트 삽입술과 같은 혈관 내 중재시술도 시도되고 있다.

본 증례와 같이 장간막동맥류를 동반한 혈관 이상의 경우 감별해야 할 질환으로는 심내막염에 의한 감염성 동맥류, 외상성 동맥류, 동맥경화로 인한 동맥류 및 결절다발동맥염과 같은 혈관염이 있다. 감염성 동맥류의 경우 열을 동반한 염증 소견이 없었다는 점, 외상성 동맥류의 경우 병력청취를 통하여 배제할 수 있었다. 동맥경화로 인한 동맥류의 경우 섬유근형성이상과 달리 대부분 동맥의 개구부나 분지점에서 발생된다는 점이 감별에 도움이 될 수 있다. 반면, 결절다발동맥염과 같은 혈관염의 경우 영상의학적 소견만으로는 섬유근형성이상과 감별이 어렵다. 임상적으로 결절다발동맥염은 발열, 체중감소가 생길 수 있고 혈액검사상 적혈구 침강 속도(erythrocyte sedimentation rate), CRP의 증가와 같이 염증 수치의 상승을 보일 수 있다.

결론적으로, 섬유근형성이상은 매우 드물지만 하장간막동맥을 단독으로 침범하여 다발성 동맥류 및 허혈성 대장염으로 발현될 수 있어서 하장간막동맥류를 비롯한 해당 혈관 이상시 감별진단에 포함하여야 할 것이다.

Author Contributions

Conceptualization, K.M.S.; data curation, P.J.H.; investigation, P.J.H.; project administration, K.H.J.; resources, C.K.S.; supervision, K.M.S.; visualization, K.K.A.; writing—original draft, P.J.H.; and writing—review & editing, K.M.S.

Conflicts of Interest

The authors have no potential conflicts of interest to disclose.

REFERENCES

1. Stanley JC, Thompson NW, Fry WJ. Splanchnic artery aneurysms. *Arch Surg* 1970;101:689-697
2. Hansraj N, Hamdi A, Wise ES, DiChiacchio L, Sarkar R, Toursavadvkoshi S. Open and endovascular management of inferior mesenteric artery aneurysms: a report of two cases. *Ann Vasc Surg* 2017;43:316.e9-316.e14
3. Olin JW, Froehlich J, Gu X, Bacharach JM, Eagle K, Gray BH, et al. The United States registry for fibromuscular dysplasia: results in the first 447 patients. *Circulation* 2012;125:3182-3190
4. Bolen MA, Brinza E, Renapurkar RD, Kim ESH, Gornik HL. Screening CT angiography of the aorta, visceral

- branch vessels, and pelvic arteries in fibromuscular dysplasia. *JACC Cardiovasc Imaging* 2017;10:554-561
5. Ko M, Kamimura K, Ogawa K, Tominaga K, Sakamaki A, Kamimura H, et al. Diagnosis and management of fibromuscular dysplasia and segmental arterial mediolysis in gastroenterology field: a mini-review. *World J Gastroenterol* 2018;24:3637-3649
 6. Mitchell A, Caty V, Bendavid Y. Massive mesenteric panniculitis due to fibromuscular dysplasia of the inferior mesenteric artery: a case report. *BMC Gastroenterol* 2015;15:71
 7. Harrison EG Jr, McCormack LJ. Pathologic classification of renal arterial disease in renovascular hypertension. *Mayo Clin Proc* 1971;46:161-167
 8. Osborn AG, Anderson RE. Angiographic spectrum of cervical and intracranial fibromuscular dysplasia. *Stroke* 1977;8:617-626
 9. Lüscher TF, Lie JT, Stanson AW, Houser OW, Hollier LH, Sheps SG. Arterial fibromuscular dysplasia. *Mayo Clin Proc* 1987;62:931-952
 10. Hemp JH, Sabri SS. Endovascular management of visceral arterial aneurysms. *Tech Vasc Interv Radiol* 2015;18:14-23

하장간막동맥을 단독으로 침범한 섬유근형성이상으로 인한 허혈성 대장염: 증례 보고

박진희¹ · 권현주¹ · 장경식² · 강경아¹ · 김미성^{1*}

섬유근형성이상은 주로 신동맥, 경동맥의 협착이나 동맥류 형성을 유발하는 비죽상경화, 비염증성 동맥 질환으로, 드물게 내장동맥을 침범하며 다양한 양상으로 나타날 수 있다. 저자들은 66세 남자에서 하장간막동맥을 단독으로 침범한 섬유근형성이상으로 인해 좌결장동맥과 상직장동맥의 동맥류 및 허혈성 대장염으로 발현된 증례를 경험하여 보고하고자 한다.

성균관대학교 의과대학 강북삼성병원 ¹영상의학과, ²병리과