



Transcatheter Arterial Embolization of a Ruptured Superior Rectal Artery Aneurysm in Type 1 Neurofibromatosis: A Case Report

신경섬유종증 1형에서 발생한 파열된 상직장동맥류의 경도관 동맥 색전술: 증례 보고

Se Jin Park, MD¹ , Young Hwan Kim, MD^{1*} ,
 Ung Rae Kang, MD¹ , Seung Woo Ji, MD²

¹Department of Radiology, Daegu Catholic University College of Medicine, Daegu, Korea

²Department of Radiology, CHA Gumi Medical Center, CHA University, Gumi, Korea

Neurofibromatosis type 1 (NF1) is a common autosomal-dominant disorder. Vasculopathies associated with NF1 are rare and can cause aneurysms, stenoses, and arteriovenous malformations. Aneurysms may rupture spontaneously, which could be fatal. Spontaneous mesenteric hemorrhage due to rupture of an inferior mesenteric artery aneurysm associated with NF1 has rarely been reported. Herein, we report a case of spontaneous rupture of a fusiform aneurysm in the superior rectal artery in a 56-year-old woman with NF1 who was successfully treated with transcatheter arterial embolization.

Index terms Neurofibromatosis; Aneurysm; Embolization, Therapeutic

서론

신경섬유종증 1형(neurofibromatosis type 1; 이하 NF1)은 유병률이 1:3000으로 흔한 유전 질환 중 하나이다. NF1 유전자는 염색체 17번에 위치하고 있으며, neurofibromin이라는 단백질을 부호화하여 세포의 증식을 조절하는 역할을 한다. NF1 유전자의 돌연변이 혹은 결손이 일어났을 때 neurofibromin의 기능 이상이 유발된다(1, 2). NF1의 기본 소견(cardinal

Received June 5, 2019
 Revised August 13, 2019
 Accepted August 15, 2019

*Corresponding author
 Young Hwan Kim, MD
 Department of Radiology,
 Daegu Catholic University
 College of Medicine,
 33 Duryugongwon-ro 17-gil,
 Nam-gu, Daegu 42472, Korea.

Tel 82-53-650-4328
 Fax 82-53-650-4339
 E-mail yhkim@cu.ac.kr

This is an Open Access article distributed under the terms of the Creative Commons Attribution Non-Commercial License (<https://creativecommons.org/licenses/by-nc/4.0/>) which permits unrestricted non-commercial use, distribution, and reproduction in any medium, provided the original work is properly cited.

ORCID iDs

Se Jin Park
<https://orcid.org/0000-0001-6078-5020>
 Young Hwan Kim
<https://orcid.org/0000-0002-2545-6923>
 Ung Rae Kang
<https://orcid.org/0000-0002-4420-4836>
 Seung Woo Ji
<https://orcid.org/0000-0002-1312-3072>

feature)으로는 다수의 착색된 피부 병변(café au lait spots), 양성 신경섬유종(neurofibroma), 홍채 과오종(iris hamartoma)이다(3). 이외에도 골격 이상 등 다양한 형태의 임상양상이 나타날 수 있으며, 혈관병증은 드물지만 잘 알려져 있다(1-3). NF1 혈관병증은 동맥류, 협착 등을 일으키며, 동정맥기형의 형태로 나타날 수 있다. 주로 중형 혹은 대형동맥(medium to large artery)에서 발현하며 대동맥(aorta), 신장동맥(renal artery), 그리고 장간막동맥(mesenteric artery)을 흔히 침범한다(3, 4). 병리조직학적 소견은 혈관벽의 섬유근육형성이상(fibromuscular dysplasia)과 혈관 내막(tunica intima)의 비대이며 동맥류의 경우 자연파열로 인한 치명적인 합병증이 발생할 수 있다. NF1 혈관병증이 하장간막동맥의 가지(branch of inferior mesenteric artery)를 침범하는 경우는 매우 드물며, 하장간막동맥에 동맥류가 생겼던 증례는 현재까지 두 건이 보고되었으며(5, 6), 하장간막동맥의 가지인 상직장동맥(superior rectal artery)에 동맥류가 생겼던 증례도 두 건만이 보고되었다(7, 8). 저자들 또한 하장간막동맥의 가지인 상직장동맥에 동맥류 파열이 발생하였으며, 이를 코일을 이용한 경도관 동맥 색전술로 성공적으로 치료한 1예를 경험하였기에 증례 보고를 하고자 한다.

증례 보고

56세 여성 환자가 하복부 통증을 주소로 내원하였다. 내원 4년 전 전신 피부에 있던 다수의 신경섬유종과 착색된 피부 병변을 통해 NF1으로 진단받은 과거력이 있는 환자로, 다른 특이 병력은 없었다. 내원 당시 활력징후는 정상으로 측정되었으며 혈색소 수치는 13 g/dL이었다. 내원 12시간 후 하복부 통증은 악화되었으며, 혈색소 수치는 9 g/dL로 떨어졌다. 혈압은 110/70 mm Hg로 측정되었고, 체온은 38.0°C를 보였다. 응급으로 시행한 복부 전산화단층촬영(computed tomography; 이하 CT)에서 후복막강(retroperitoneal cavity)에 많은 양의 혈종이 보였으며, 혈종 내부에 조영제의 유출이 관찰되었다(Fig. 1A). 하장간막동맥의 가지인 직장구불결장동맥(rectosigmoid artery)과 상직장동맥에 세 개의 방추형 동맥류(fusiform aneurysm)들이 관찰되었으며, 상직장동맥의 동맥류에서 조영제의 유출이 관찰되었다(Fig. 1B). 척장의 두부 아래쪽 및 우측 큰궁둥구멍(right sciatic foramen)에 각각 조영 증강되는 병변이 관찰되었고 작은 종괴들이 몸통 피부에 다수 관찰되었으며, 신경섬유종증과 관련된 병변으로 생각되었다. 복부 내 다른 혈관에 동맥류나 협착과 같은 혈관병증은 관찰되지 않았다. 진단 및 치료를 위해 추가적으로 혈관조영술을 시행하기로 계획하였다. 초음파 유도 하에 우온대퇴동맥(right common femoral artery)으로 접근하여 하장간막동맥조영술을 시행하였으며, 직장구불결장동맥과 상직장동맥에 세 개의 방추형 동맥류가 관찰되었다(Fig. 1C). 선택적 직장구불결장 동맥조영술에 말단 부위의 방추형 동맥류에서 조영제의 유출이 관찰되었으며, 구불결장동맥(sigmoid artery)에서 상직장동맥으로 모서리동맥(marginal artery)을 통한 결순환(collateral circulation)이 형성되어 있었다(Fig. 1D). 출혈 중인 동맥류를 색전함과 동시에 창자 허혈을 예방하는 것을 치료목표로 삼았다. 1.9-F 미세도관(Veloute, Asahi Intecc, Aichi, Japan)을 말단 부위의 동맥류 내에 위치시켰다. 직경 2 mm, 길이 4 cm Interlock 미세코일(Boston Scientific Corp., Marlborough, MA, USA) 1개와 직경 3 mm Tornado 미세코일(Cook

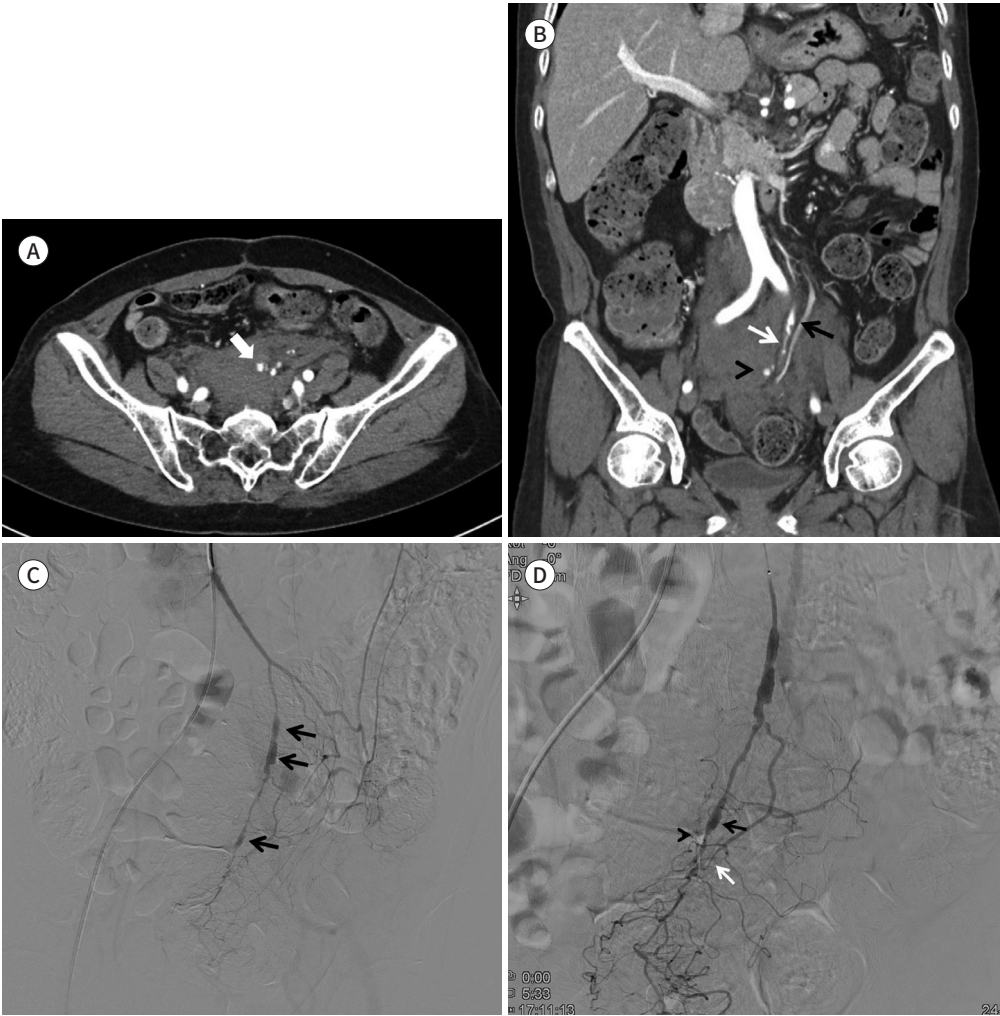
Fig. 1. Transcatheter arterial embolization of a ruptured superior rectal artery aneurysm in a 56-year-old woman with type 1 neurofibromatosis. She complained low abdominal pain.

A. Axial contrast-enhanced CT demonstrates contrast media extravasation (arrow) in a retroperitoneal hemorrhage.

B. Coronal contrast-enhanced CT demonstrates contrast media extravasation (arrowhead), normal superior rectal artery (white arrow), and a fusiform change in the rectosigmoid rectal artery (black arrow).

C. Inferior mesenteric arteriography shows three fusiform aneurysms (arrows).

D. Selective rectosigmoid arteriography shows some contrast media extravasation (arrowhead) in the distal aneurysm (black arrow). A collateral circulation is established from the sigmoid artery to the superior rectal artery, through the marginal artery (white arrow).

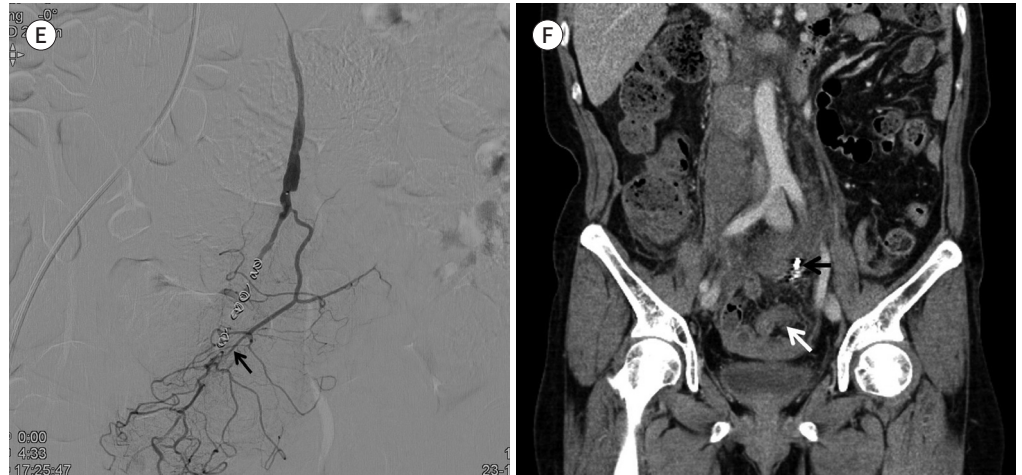

Medical, Bloomington, IN, USA) 4개를 이용하여 동맥류의 근위부 및 원위부 동맥(proximal and distal arteries)을 색전하였다. 코일 색전술 후 시행한 혈관조영술 상에서 출혈소견을 보인 방추형 동맥류는 폐색이 되었으며 조영제의 유출은 보이지 않았다. 색전한 방추형 동맥류 하방의 활꼴동맥(arcuate artery)과 곧은혈관(vasa recta)은 구불결장동맥으로부터 결순환을 받고 있어 직장으로의 혈류공급은 원활하였다(Fig. 1E). 시술 후 환자의 혈압은 110/70 mm Hg로 측정되었으며, 혈색소 수치는 9 g/dL로 유지되었다. 복부에 압통 및 반동압통은 관찰되지 않았으며, 복부 팽만감이 있었다. 감염 예방을 위한 예방적 항생제를 사용하였고, 복부 팽만감 및 통증을 조절하기 위해 진

Fig. 1. Transcatheter arterial embolization of a ruptured superior rectal artery aneurysm in a 56-year-old woman with type 1 neurofibromatosis. She complained low abdominal pain.

E. Transcatheter arterial coil embolization was successfully performed using the isolation technique. Post-operative inferior mesenteric angiography shows complete resolution of the distal fusiform aneurysm. Blood supply to the rectum is well-preserved through the arcuate artery and vasa recta of the superior rectal artery via a collateral circulation from the sigmoid artery (arrow).

F. Coronal contrast-enhanced CT obtained four days after transcatheter arterial coil embolization (black arrow) shows decreased retroperitoneal hematoma without ischemic changes in the sigmoid colon or rectum (white arrow).



통제 및 소화제를 사용하였다. 4일 후 시행한 복부 CT에서 후복막강의 혈종은 감소하였으며, 직장 및 구불창자에 허혈성 합병증은 관찰되지 않았다(Fig. 1F). 일주일 뒤 환자의 증상은 호전되었으며, 활력징후 및 혈액소 수치에 이상이 없어 퇴원하였다. 1년 추적기간 동안 상직장동맥류로 인한 증상은 관찰되지 않았다.

고찰

NF1과 관련된 혈관 질환은 중형 혹은 대형 동맥에 영향을 주며, 대부분의 경우 50세 이전에 발병하는 것으로 알려져 있다. NF1의 혈관 침범은 동맥류 혹은 협착을 일으키며 다발성인 경우가 많고 대부분이 무증상이다. 협착이 심한 경우 장기의 허혈 증상을 일으킬 수 있으며 대동맥과 신장동맥이 가장 흔한 호발 부위로 협착으로 인한 신혈관성 고혈압이 가장 흔한 증상이다. 드물지만 동맥류의 경우 파열로 인해 생명을 위협하는 심한 출혈을 보이는 경우도 있다(3, 4). Oderich 등(3)의 보고에 의하면 NF1에 의한 동맥류는 대동맥, 속목동맥(internal carotid artery), 뇌동맥(cerebral artery), 신장동맥, 내장동맥(visceral artery) 등의 순서로 호발하며 인체 모든 부위의 말초혈관에서 발생할 수 있다. 혈관의 변화가 생기는 원인은 정확하게 밝혀지지는 않았으나, 평활근세포(smooth muscle cell)의 증식으로 인한 혈관내막의 비후로 인해 내강의 협착이 생길 수 있으며, 또한 섬유근육형성이상으로 인해 혈관 중간막(media)이 얇아지고 탄력판(elastic lamina)이 약화되어 동맥류가 발생할 수 있다(7).

NF1과 관련된 혈관 질환의 진단을 위해 정례적 혈관선별검사(routine vascular screening)의

역할에 대해서는 아직까지 명확하게 평가되지 않았다. 임상적으로 의미 있는 병변은 드물기 때문에 주기적인 혈관의 평가는 추천되지 않으나 NF1 환자에서 장기의 허혈 증상이 있거나 출혈 증상이 있을 경우 NF1 혈관병증의 가능성이 많으므로 혈관 상태에 대한 정밀검사가 필요하다. 또한 초기 선별검사(initial screening)에서 혈관의 이상이 발견될 경우 다수의 병변이 있을 위험성이 있으므로 CT 또는 자기공명 혈관조영술과 같은 검사가 도움이 될 수 있다. 치료는 환자의 나이와 병변의 형태 및 위치에 따라 결정되며 보존적 치료, 수술적 치료 및 혈관 내 치료(endovascular treatment) 등이 있다(3, 7). 증상이 없는 협착의 경우 보존적 치료로 충분하며 경도 및 중등도의 신동맥 협착으로 인한 신혈관성 고혈압의 경우 약물치료를 먼저 시도한다. 심한 협착으로 인해 약물치료로 조절이 되지 않는 신혈관성 고혈압의 경우나 사지혈관 협착으로 인해 파행이 심한 경우는 풍선 혈관 확장술과 같은 증재적 혈관 내 치료를 시행할 수 있으며 수술적 우회술(surgical bypass)도 고려할 수 있다. NF1에 의한 동맥류의 경우 일반적인 동맥류의 치료 원칙을 따르면 된다. 증상이 없고 직경이 작은 대동맥류나 내장동맥류의 경우 추적관찰을 하며 추적검사 기간도 일반적인 동맥류 프로토콜과 다르지 않다(3, 4). 일반적인 내장동맥류의 경우 위치에 따라 추적관찰의 기준이 다르다. 비장동맥에 생긴 진성 동맥류(true aneurysm)의 경우 장축이 2 cm 미만인 경우 추적관찰을 하게 되고, 가임기 여성의 경우 임신 기간에 파열의 위험성이 있어 크기에 상관없이 치료를 하게 된다. 간경화로 인한 문맥고혈압(portal hypertension)이 있는 환자에서 발생한 비장동맥류들은 크기가 4 cm 미만일 경우 추적관찰을 하게 된다. 위십이지장동맥(gastroduodenal artery)이나 췌십이지장 아케이드(pancreaticoduodenal arcade)는 크기에 상관없이 치료를 하게 되며, 간동맥(hepatic artery), 상장간막동맥(superior mesenteric artery) 및 신장동맥에 생긴 동맥류의 경우 장축이 1~1.5 cm 이상일 경우 치료를 하며 미만일 경우 추적관찰을 하게 된다. 추적관찰은 전산화단층촬영, 자기공명영상촬영 혹은 초음파를 시행하며 기간은 6개월 혹은 1년 간격으로 한다(9). 파열된 동맥류의 경우 수술적 동맥류 제거술과 측부 혈류가 충분치 않은 경우는 허혈을 예방하기 위해 동맥 재건술(arterial reconstruction)을 동시에 시행한다. 근래에는 증재적 시술의 발전으로 인해 코일을 이용한 동맥류 색전술 혹은 스텐트 그래프트 설치술과 같은 혈관 내 치료를 통해 수술로 인한 이환율(morbidity)과 사망률(mortality)을 감소시키고자 하는 시도를 많이 하고 있다(4).

내장동맥에 동맥류가 생긴 경우 과거에는 다량의 혈종을 제거하여 복부 구획증후군(abdominal compartment syndrome)을 치료함과 동시에 장기의 허혈과 결순환을 통한 재출혈을 예방하기 위해 수술적 치료가 우선이었다. 특히 장간막동맥류 파열의 경우 허혈로 인한 창자의 괴사를 막거나 창자의 상태를 파악하기 위해 개복술을 선호하였다. Kerger 등(6)은 NF1 환자에서 발생한 하장간막동맥류 파열에 대해 수술을 시행하였으며, 하행결장(descending colon)에 허혈성 변화가 있어 동맥류와 함께 제거하였다. Yow 등(8)은 파열된 상직장동맥류에 대하여 미세코일을 통한 혈관 내 치료를 시행 후 출혈이 멈추었으나 이후 재출혈이 발생하여 수술을 시행한 증례를 보고하였다. 하지만 최근 보고들에 의하면 증재적 혈관 내 시술을 할 경우에도 치료 성공률이 높으며, 합병증의 비율도 낮은 것으로 알려지고 있으며(10), NF1과 연관된 하장간막동맥류에도 코일을 이용한 성공적인 치료가 1예 보고되었다(7). 방추형 동맥류의 경우에도 일반적으로는 수술적 치료의 적응증이 되지만 최근에는 새로운 기구들이 개발되어 혈관 내 치료도 시도를 하는 경우가 있다(9).

NF1에 의한 하장간막동맥 혹은 가지인 상직장동맥류 파열은 매우 드물며 경도관 동맥 색전술을 이용해 허혈성 합병증 없이 성공적으로 치료한 예는 Makino 등(7)이 보고한 1예 밖에 없다. Makino 등(7)은 상직장동맥에 생긴 파열된 박리성 동맥류(ruptured dissecting aneurysm)에 대하여 미세코일(microcoil)을 이용한 경도관 동맥 색전술을 통해 성공적으로 치료한 예를 보고하였다. 저자들의 경우에도 상직장동맥의 방추형 동맥류 파열로 인하여 다량의 출혈을 한 환자를 혈관 내 치료를 통해 신속하게 성공적으로 치료하였다. 본 증례의 경우 동맥류의 크기가 크지 않고 결순환이 형성되어 있어 동맥류를 막더라도 창자 허혈이 발생하지 않을 것이라고 예측했으며, 결순환을 통한 재출혈을 예방하기 위해 동맥류를 포함해서 동맥류의 근위부, 원위부 직장동맥을 모두 코일로 색전하였다. 치료 4일 후 시행한 추적 CT 촬영에서 창자 허혈과 재출혈은 발생하지 않았으며 1년 추적관찰 기간 동안 환자에게 상직장동맥류로 인한 증상은 재발하지 않았다.

결론적으로 신경섬유종증 1형 환자에서는 상직장동맥을 침범하는 혈관병증은 드물지만 발생할 수 있으며 방추형 동맥류 파열이라 할지라도 적절한 결순환이 동반된다면 코일을 이용한 경도관 동맥 색전술은 창자 허혈과 같은 합병증 없이 치료를 할 수 있는 안전하고 효과적인 시술 방법으로 여겨진다.

Author Contributions

Conceptualization, K.Y.H.; investigation, P.S.J., J.S.W.; project administration, K.Y.H.; resources, K.U.R.; supervision, K.Y.H.; visualization, P.S.J., J.S.W.; writing—original draft, P.S.J.; and writing—review & editing, K.Y.H., K.U.R.

Conflicts of Interest

The author has no potential conflicts of interest to disclose.

REFERENCES

1. Patel NB, Stacy GS. Musculoskeletal manifestations of neurofibromatosis type 1. *AJR Am J Roentgenol* 2012;199:W99-W106
2. Levy AD, Patel N, Dow N, Abbott RM, Miettinen M, Sobin LH. From the archives of the AFIP: abdominal neoplasms in patients with neurofibromatosis type 1: radiologic-pathologic correlation. *Radiographics* 2005; 25:455-480
3. Oderich GS, Sullivan TM, Bower TC, Gloviczki P, Miller DV, Babovic-Vuksanovic D, et al. Vascular abnormalities in patients with neurofibromatosis syndrome type I: clinical spectrum, management, and results. *J Vasc Surg* 2007;46:475-484
4. Delis KT, Gloviczki P. Neurofibromatosis type 1: from presentation and diagnosis to vascular and endovascular therapy. *Perspect Vasc Surg Endovasc Ther* 2006;18:226-237
5. Sacar M, Tulukoglu E, Ucak A, Guler A, Yilmaz AT. Inferior mesenteric artery aneurysm combined with renal artery stenosis in a patient with neurofibromatosis. *Perspect Vasc Surg Endovasc Ther* 2006;18:217-220
6. Kerger L, Tomescot A, Chafai N. Ruptured inferior mesenteric artery aneurysm in a patient with a type 1 neurofibromatosis. *Ann Vasc Surg* 2012;26:858.e1-2
7. Makino K, Kurita N, Kanai M, Kirita M. Spontaneous rupture of a dissecting aneurysm in the superior rectal artery of a patient with neurofibromatosis type 1: a case report. *J Med Case Rep* 2013;7:249
8. Yow KH, Bennett J, Baptiste P, Giordano P. Successful combined management for ruptured superior rectal artery aneurysm in neurofibromatosis type 1. *Ann Vasc Surg* 2015;29:1317.e13-e16
9. Loffroy R, Favelier S, Pottecher P, Genson PY, Estivalet L, Gehin S, et al. Endovascular management of visceral artery aneurysms: when to watch, when to intervene? *World J Radiol* 2015;7:143-148
10. Kok HK, Asadi H, Sheehan M, Given MF, Lee MJ. Systematic review and single-center experience for endovascular management of visceral and renal artery aneurysms. *J Vasc Interv Radiol* 2016;27:1630-1641

신경섬유종증 1형에서 발생한 파열된 상직장동맥류의 경도관 동맥 색전술: 증례 보고

박세진¹ · 김영환* · 강웅래¹ · 지승우²

신경섬유종증 1형은 상염색체우성질환으로 가장 흔한 유전 질환 중 하나이다. 혈관병증은 드물게 발생할 수 있으며, 신경섬유종증 1형 혈관병증은 동맥류, 협착, 동정맥기형의 형태로 나타난다. 동맥류의 경우 자연파열과 같은 치명적인 합병증을 유발할 수 있다. 신경섬유종증 1형과 연관된 하장간막동맥류의 파열로 인한 장간막출혈은 매우 드물게 보고되고 있다. 이에 저자들은 신경섬유종증 1형에 의한 방추형 상직장동맥류의 자발적 파열로 내원한 56세 여성 환자에서 코일을 이용한 경도관 동맥 색전술을 시행하여 성공적으로 치료한 1예를 경험하였기에 이를 보고하고자 한다.

¹대구가톨릭대학교 의과대학 영상의학과,

²차의과학대학교 부속 구미차병원 영상의학과