



# Application of Three-Dimensional Printed Models in Congenital Heart Surgery: Surgeon's Perspective

선천성 심기형의 수술에 있어서 삼차원 프린팅 모델의 적용: 심장외과 의사의 관점

Hyungtae Kim, MD<sup>1</sup> , Ki Seok Choo, MD<sup>2\*</sup> , Si Chan Sung, MD<sup>1</sup> ,  
 Kwang Ho Choi, MD<sup>1</sup> , Hyoung Doo Lee, MD<sup>3</sup> , Hoon Ko, MD<sup>3</sup> ,  
 Joung-Hee Byun, MD<sup>3</sup> , Byung Hee Cho, MS<sup>4</sup>

Departments of <sup>1</sup>Thoracic and Cardiovascular Surgery, <sup>2</sup>Radiology, <sup>3</sup>Pediatrics, Research Institute for Convergence of Biomedical Science and Technology, Pusan National University Yangsan Hospital, Pusan National University School of Medicine, Yangsan, Korea  
<sup>4</sup>DMS Co., Ltd., Gyeongsan, Korea

To treat congenital heart disease, it is important to understand the anatomical structure correctly. Three-dimensional (3D) printed models of the heart effectively demonstrate the structural features of congenital heart disease. Occasionally, the exact characteristics of complex cardiac malformations are difficult to identify on conventional computed tomography, magnetic resonance imaging, and echocardiography, and the use of 3D printed models can help overcome their limitations. Recently, 3D printed models have been used for congenital heart disease education, preoperative simulation, and decision-making processes. In addition, we will pave the way for the development of this technology in the future and discuss various aspects of its use, such as the development of surgical techniques and training of cardiac surgeons.

**Index terms** Three-Dimensional Printing; Heart; Congenital Abnormalities

## 서론

선천성 심장질환의 성공적인 치료에 있어서 심장의 해부학적인 구조와 위치 관계를 정확하게 이해하는 것은 필수적이다. 최근 들어서 다중 슬라이스 전산화단층촬영(multislice computed tomography), 자기공명영상(magnetic resonance image), 혹은 삼차원 심초음파(three dimensional echocardiography) 등을 이용해 심장을 삼차원적으로 구현해 확인

Received November 20, 2019  
 Revised January 14, 2020  
 Accepted January 16, 2020

### \*Corresponding author

Ki Seok Choo, MD  
 Department of Radiology,  
 Research Institute for  
 Convergence of Biomedical  
 Science and Technology,  
 Pusan National University  
 Yangsan Hospital,  
 Pusan National University  
 School of Medicine,  
 49 Busandaehak-ro,  
 Mulgeum-eup, Yangsan 50612,  
 Korea.

Tel 82-55-360-1840

Fax 82-55-360-1848

E-mail kschoo0618@naver.com

This is an Open Access article distributed under the terms of the Creative Commons Attribution Non-Commercial License (<https://creativecommons.org/licenses/by-nc/4.0>) which permits unrestricted non-commercial use, distribution, and reproduction in any medium, provided the original work is properly cited.

### ORCID iDs

Hyungtae Kim   
<https://orcid.org/0000-0003-3972-456X>  
 Ki Seok Choo   
<https://orcid.org/0000-0001-5072-4259>  
 Si Chan Sung   
<https://orcid.org/0000-0001-9310-3831>  
 Kwang Ho Choi   
<https://orcid.org/0000-0003-4407-2746>  
 Hyoung Doo Lee   
<https://orcid.org/0000-0002-6125-187X>  
 Hoon Ko   
<https://orcid.org/0000-0002-5834-0900>  
 Joung-Hee Byun   
<https://orcid.org/0000-0003-2088-4029>  
 Byung Hee Cho   
<https://orcid.org/0000-0003-3690-1647>

할 수 있다. 하지만, 이러한 방법들을 통한 삼차원 영상은 컴퓨터 스크린을 통해 보는 이차원적인 것으로 실제 수술에 필요한 심장의 구조와 공간적인 이해를 하는 데는 한계가 있다. 이러한 제약을 효과적으로 극복할 수 있는 좋은 방법 중 하나가 삼차원 프린팅 모델을 이용한 방법이다. 삼차원 프린팅 모델은 의학의 진단, 치료, 그리고 교육 등의 여러 분야에서 점점 더 다양하게 사용되고 있다. 특히 선천성 심장질환의 치료에 있어서 그 사용은 날로 증가되고 있는 상황이다(1-4). 선천성 심장질환의 경우 복잡한 심장의 내부와 외부의 구조를 이해하고 그에 맞게 서로 의사소통을 하며, 치료에 있어서 외과적 혹은 내과적으로 적절하게 접근하는 것이 쉽지 않다. 이러한 어려움을 극복하는데 삼차원 프린팅을 이용한 모델의 사용은 아주 효과적이다. 무엇보다도 복잡 선천성 심장질환의 외과적 치료에 있어 수술의에게 실제 수술을 시행하기 전에 리허설(rehearsal)을 할 수 있도록 하는 것은 경험이 많지 않은 외과 의사가 겪는 학습 곡선(learning curve)을 극복하는데 큰 도움이 되리라 생각된다(5, 6). 또한 새로운 수술을 하거나 해부학적으로 단심실 교정이나 양심실 교정을 하는 것과 같은 의사결정(decision making)에 중요한 도움을 줄 것으로 생각된다. 따라서 본 연구에서는 선천성 심장질환의 수술에 있어서 삼차원 프린팅 모델의 적용을 심장외과의사의 관점에서 실제 환자들의 예를 통해 살펴보고자 한다.

## 본론

### 방법

2018년 6월 이래로 양산부산대학교병원에서는 복잡 선천성 심장질환의 수술적 치료 및 평가에 삼차원 프린팅 모델을 적용하고 있으며, 이를 토대로 실제 환자의 예를 통해, 수술적 치료에 있어서 삼차원 프린팅 모델의 적용에 대하여 살펴보고자 한다. 총 8명의 환아에 대하여 삼차원 프린팅 모델을 적용하였으며, 각각의 환자의 진단은 Table 1과 같다. 가장 많은 예로는 양대혈관 우심실 기시(double outlet right ventricle; DORV) 환아들의 수술 전 수술 방침에 대한 평가에 이용한 경우이고, 두 번째로는 수정 대혈관 전위(congenitally corrected transposition of the great arteries; ccTGA) 환아들의 이중치환술(double switch operation) 전 수술 시뮬레이션과 수술 후 평가

Table 1. Diagnoses of the Patients

Congenital Heart Disease	Case Number
DORV with remote VSD	1
DORV with remote VSD, CoA, postoperative RVOTO	1
DORV with remote VSD, s/p BCPS	1
ccTGA with VSD, s/p pulmonary artery banding	2
TGA with intact ventricular septum, small LV, PS	1
Criss-cross heart, ccTGA, PA	1
Complex VSD (multiple, s/p non-compaction of LV), s/p Fontan operation	1

BCPS = bidirectional cavopulmonary shunt, ccTGA = congenitally corrected transposition of the great arteries, CoA = coarctation of aorta, DORV = double outlet right ventricle, LV = left ventricle, PA = pulmonary atresia, PS = pulmonary valve stenosis, RVOTO = right ventricular outflow tract obstruction, s/p = status post, TGA = transposition of the great arteries, VSD = ventricular septal defect

에 이용하였다. 그리고 그 외에 대혈관 전위와 좌심형성 부전이 동반된 환아의 수술 방침을 결정하기 위해 시행한 경우와 뒤틀립(criss-cross) 심장과 수정 대혈관 전위, 폐동맥 판막 폐쇄를 보인 환아의 치료 방침을 결정하기 위한 경우, 복잡 심실중격결손 환아의 수술 방침의 결정을 위한 경우가 있었다. 모든 환자들은 삼차원 프린팅 모델을 제작하기 전에 전산화단층촬영을 통해 영상을 얻고 이러한 여러 층의 전산화단층촬영 영상들을 분할(segmentation)의 과정을 거쳐 digital imaging and communication in medicine (이하 DICOM) 파일로 변환하였다. 변환된 DICOM 파일은 표면 모델링(surface modeling) 기법을 통해 삼차원 프린팅이 가능한 파일 형식으로 변형하게 되는데, 삼차원 프린팅을 위한 파일 형식으로는 Stereolithography or Standard Tessellation Language (이하 STL), Virtual Reality Modeling Language (VRML), Additive Manufacturing File (AMF) 혹은 Object (OBJ) 파일 형식이 있다. 이렇게 삼차원 프린팅이 가능하도록 파일을 변형하는 과정을 영상의 후처리(post-processing)라고 하며, 그 과정은 경험이 있는 영상학과 기사나 혹은 연구소의 연구자에 의해 시행된 후에 영상학과 전문의가 다시 한번 확인하는 과정을 거치는 시간과 노력이 필요한 절차이다. DICOM 파일은 일반적으로 STL 파일 형식으로 변형하였다. 이후에 변형된 STL 파일은 실제 삼차원 프린팅을 위해 필요에 따라 그 구조를 변형하게 된다. 즉, 일부 구조물에 필요한 인위적인 표시를 하거나(new artificial markers), 필요 없는 구조물들을 제거하는 과정을 거치게 된다. 이러한 과정을 computer-aided design (이하 CAD) 과정이라 한다. 최종적으로 변형된 영상은 삼차원 프린터를 이용해 삼차원 모델을 얻기 전에 영상학과 전문의와 실제 삼차원 모델을 이용할 외과 의사가 확인을 한 후 삼차원 프린팅 모델을 제작하는 회사로 보내져 삼차원 프린팅 모델을 제작하였다(three dimensional printing process). 삼차원 모델을 만들 때 그 필요에 따라 재료와 삼차원 프린터를 선택하게 되는데 단순히 그 해부학적 구조만을 확인할 경우에는 비교적 가격이 저렴한 재료와 삼차원 프린터를 이용하게 되며, 실제 수술 전 시뮬레이션이 필요한 경우에는 그 재료의 특성이 질기고 실제 봉합의 연습이 가능하도록 만들어야 하므로 상대적으로 가격이 비싼 재료와 삼차원 프린터를 이용하게 된다. 이러한 삼차원 프린팅의 과정은 심장 모형의 크기나 복잡성에 따라 일반적으로 3~10시간 정도가 소요되며, 이후 지지물질을 제거하는 과정을 거치게 되는데 이러한 후 처리는 물을 이용하거나, 공기를 이용하는 방법, 혹은 용제(solvent)를 이용해 용해하는 방법 등이 있다(3, 7). 이에 실제 각각의 환자들에 대하여 질환별로 수술적 치료에 있어서 삼차원 프린팅 모델의 유용성을 알아보려고 한다.

## 질환 별 삼차원 프린팅 모델의 실제 적용

### 양대혈관 우심실 기시(Double Outlet Right Ventricle; DORV)

첫 번째 환아의 경우는 양대혈관 우심실 기시, 대혈관과 거리가 먼 심실중격결손(remote ventricular septal defect)의 소견을 보여 심실중격결손을 대동맥판막 쪽으로 패치 봉합이 가능한지 여부를 확인하기 위해 삼차원 프린팅 모델을 이용하였다. 먼저 환아의 전산화단층촬영을 시행해 삼차원 영상을 확보하고(Fig. 1A), 이 영상을 이용해 삼차원 프린팅이 가능하도록 프로그램을 통해 영상을 변형하였다(Fig. 1B). 최종적으로 삼차원 프린팅 모델을 만든 후 실제 심실중격결손과

대동맥판막, 폐동맥판막의 위치 관계 그리고 주변의 구조물을 확인할 수 있었다(Fig. 2). 환아는 삼차원 프린팅 모델을 통해 생후 12개월에 심실중격결손을 확장한 후 대동맥판막으로 패치 봉합을 하는 양심실 교정이 가능하였다. 두 번째 환아는 양대혈관 우심실 기시, 심실중격결손, 대동맥 축

Fig. 1. Patient with double-outlet right ventricle.

A. CT image (arrow, PA banding site).

B. Modification of the CT image for a three-dimensional printed model (arrow, VSD).

Ao = ascending aorta, AV = aortic valve, PA = pulmonary artery, PV = pulmonary valve, TV = tricuspid valve, VSD = ventricular septal defect

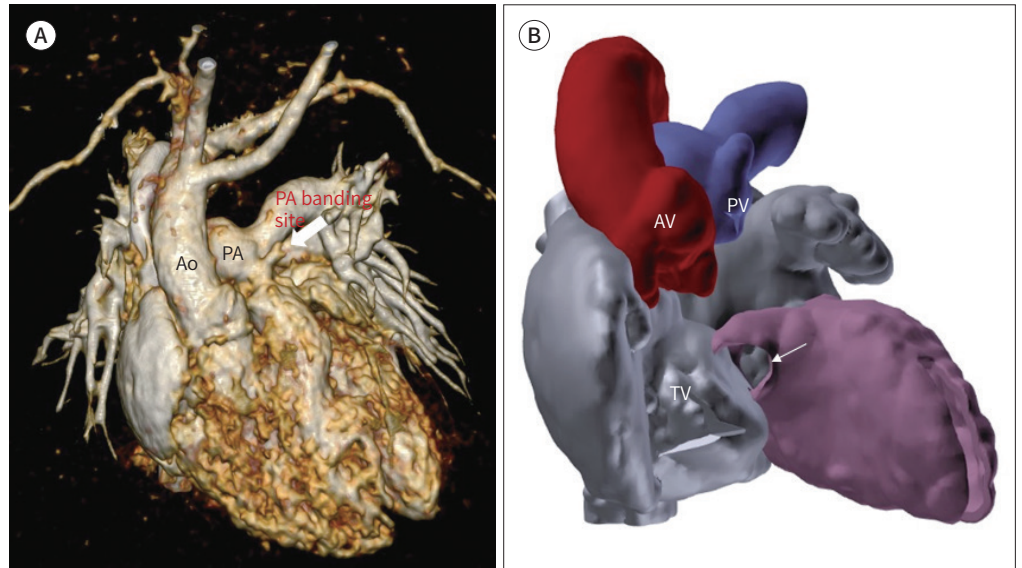


Fig. 2. Three-dimensional printed model of the heart of a patient with double-outlet right ventricle patient (arrow, VSD).

AV = aortic valve, PV = pulmonary valve, TV = tricuspid valve, VSD = ventricular septal defect



Fig. 3. Patient with double-outlet right ventricle and RVOT obstruction.

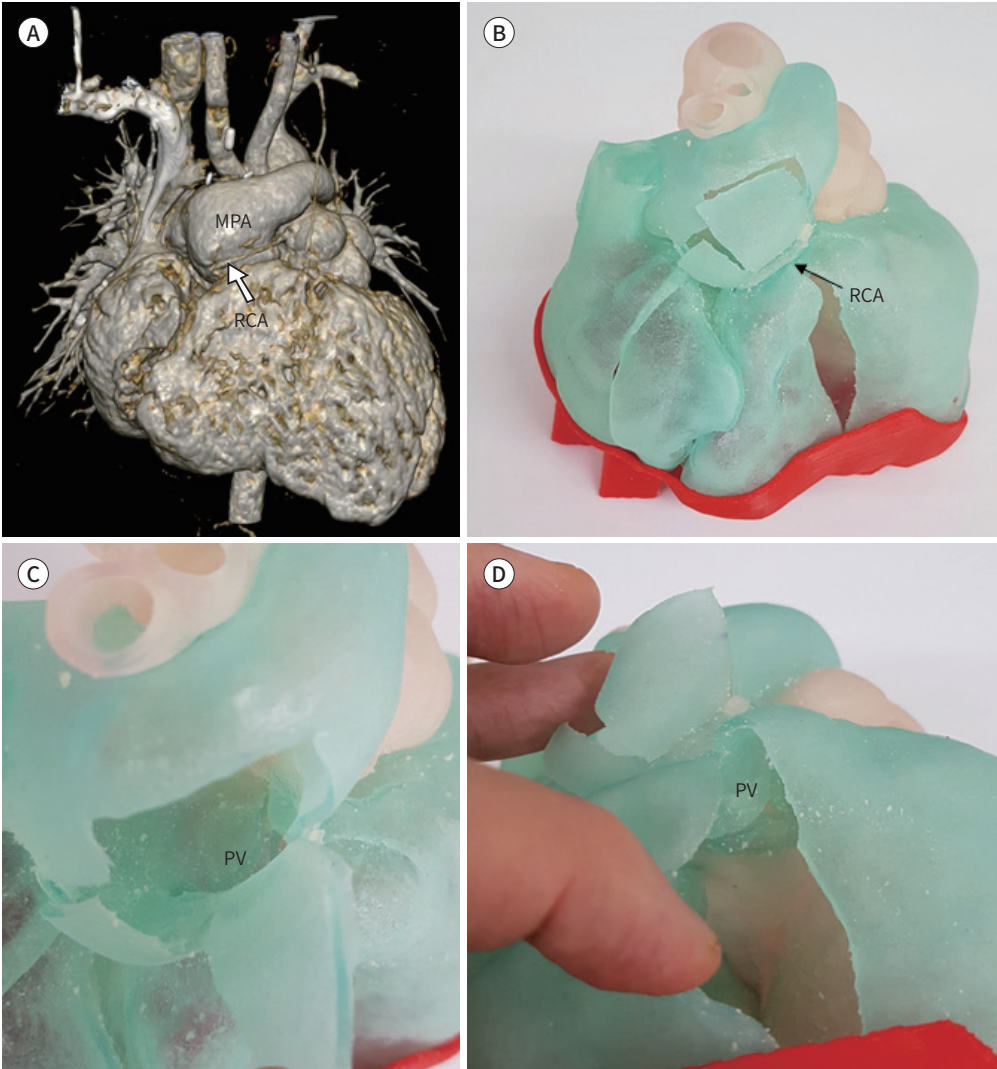
A. CT image (arrow, RCA).

B. Anterior view of the three-dimensional printed model (arrow, RCA).

C. Superior view of the RVOT area.

D. Inferior view of the RVOT area.

MPA = main pulmonary artery, PV = pulmonary valve, RCA = right coronary artery, RVOT = right ventricular outflow tract



착으로 신생아 시기에 완전 교정술을 시행 받은 상태로 수술 후 지속적인 우심실 유출로 협착 (right ventricular outflow tract obstruction; RVOTO) 소견이 있어 수술적 치료가 필요한 상태였다. 하지만 환자의 우측 관상동맥이 폐동맥 판막의 앞쪽으로 지나가는 상태로(Fig. 3A, B) 폐동맥판막륜 확장이 어려운 소견이 관찰되어 삼차원 프린팅 모델을 적용하였다. 환아는 삼차원 프린팅 모델을 이용해 폐동맥 판막 성형술(pulmonary valvotomy) 만으로 어느 정도의 우심실 유출로 확장이 가능한 것을 확인할 수 있었고(Fig. 3C, D), 폐동맥 판막 확장술을 시행해 우심실 유출로 협착을 해결할 수 있었다. 세 번째 환자의 경우는 이전에 시행한 검사상 심실중격결손의 크기가 크고 위치가 좋지 않아 이미 양방향성 상대맥 폐동맥단락술(bidirectional cavopulmonary

shunt; 이하 BCPS)을 시행 받은 상태로 다시 한번 양심실 교정술 즉, 심실중격결손의 봉합이 가능한지에 대한 평가를 위해 삼차원 프린팅 모델을 제작하였다. 하지만 삼차원 프린팅 모델로 확인한 심실중격결손은 크기가 크고, 심실중격결손을 대동맥판막 쪽으로 패치 봉합할 경우 우심실의 용적이 유지되지 않는 상태임을 확인할 수 있었다(Fig. 4). 따라서 환아는 이후 폰탄 수술(Fontan operation)을 시행 받았다.

**수정 대혈관 전위(Congenitally Corrected Transposition of the Great Arteries; ccTGA)**

두 명의 수정 대혈관 전위 환아들에게 삼차원 프린팅 모델을 적용하였다. 두 환자 모두 심실중격결손이 동반된 수정 대혈관 전위 진단 하에 이전에 폐동맥 밴딩술을 시행 받은 상태였다. 한 환자의 경우 변형된 Senning 술식을 이용한 이중치환술(double switch operation)의 수술 후 평가 및 교육을 위해 삼차원 프린팅 모델을 제작하였고(Fig. 5), 다른 환자의 경우는 새롭게 개발된 변형된 Senning 술식을 삼차원 프린팅 모델을 이용해 실제로 수술 전에 시행해보고, 심실중격결손의 위치 관계를 확인하는데 이용하였다(Fig. 6).

**기타 다른 복잡 선천성 심장질환들**

그 외에 한 환아는 대혈관 전위와 좌심형성 부전이 동반된 경계선(borderline) 환아로 이전에 산소포화도가 유지되지 않아 체폐단락수술을 시행 받은 상태로 단심실 교정과 양심실 교정 중 어

**Fig. 4.** 3D printed model of the heart of a patient with double-outlet RV and a bidirectional cavopulmonary shunt.  
**A.** Anterior view of the 3D printing model.  
**B.** Inside view of the 3D printing model (arrow, VSD).  
 3D = three-dimensional, Ao = ascending aorta, AV = aortic valve, LAA = left atrial appendage, LV = left ventricle, PA = pulmonary artery, RV = right ventricle, SVC = superior vena cava, TV = tricuspid valve, VSD = ventricular septal defect

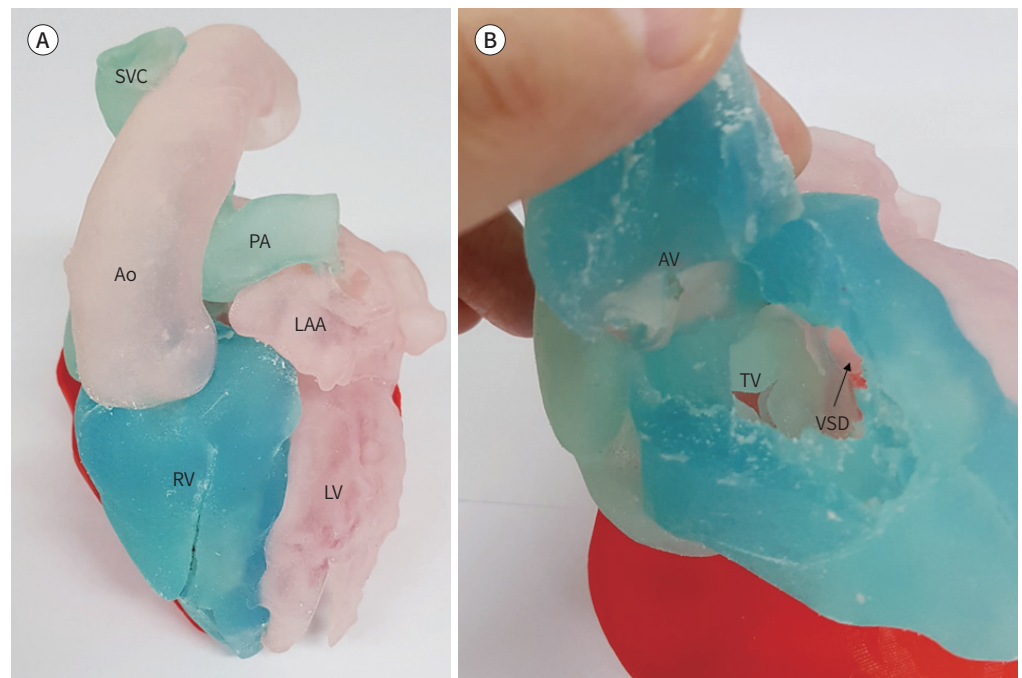
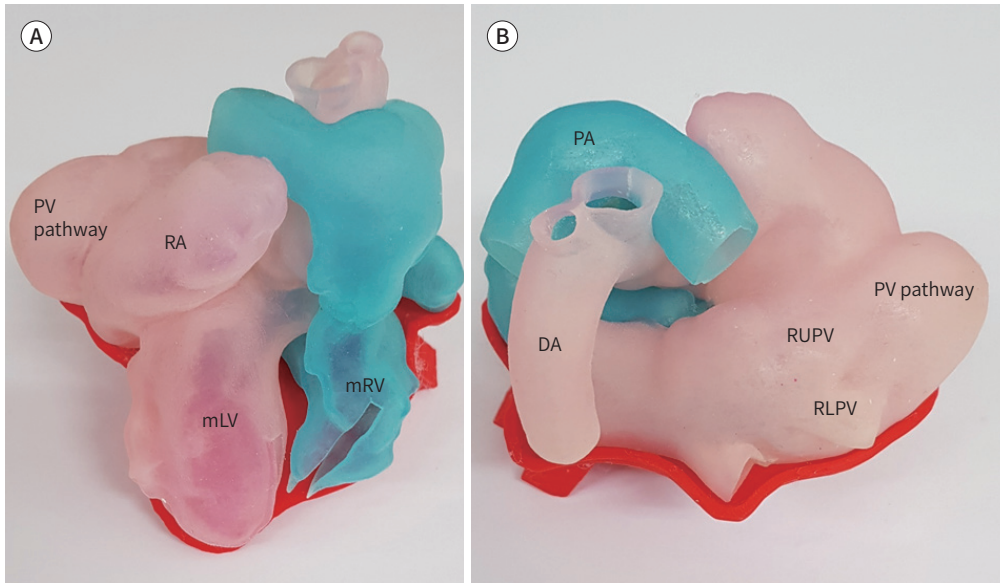


Fig. 5. Three-dimensional printed model of the heart of a patient who underwent the double-switch operation for congenitally corrected transposition of great arteries.

A. Anterior view.

B. Posterior view.

DA = descending aorta, mLV = morphologic left ventricle, mRV = morphologic right ventricle, PA = pulmonary artery, PV = pulmonary vein, RA = right atrium, RLPV = right lower pulmonary vein, RUPV = right upper pulmonary vein



면 방향으로 수술을 시행해야 할지에 대한 결정을 위해 삼차원 프린팅 모델을 제작하였다(Fig. 7). 삼차원 프린팅 모델에서 우심실에 비해 작은 좌심실의 소견과(Fig. 7C), 작은 승모판막을 확인할 수 있었다(Fig. 7D). 환아는 좌심실의 성장을 위해 심방중격결손의 부분 봉합술을 계획하던 중에 타 병원으로 전원 되었다. 다른 환아는 뒤틀림(criss-cross) 심장과 수정 대혈관 전위, 폐동맥 판막 폐쇄를 보여 이전에 체폐단락술을 시행 받았던 환아로 수술의 방침을 결정하기 위해 삼차원 프린팅 모델을 만들었고, 삼차원 프린팅 모델을 통해 환아의 우심실 용적이 심실중격결손을 대동맥 판막 쪽으로 패치 봉합을 하기에 충분하지 않는 것을 확인할 수 있었다(Fig. 8). 환아는 양방향성 상대정맥 폐동맥단락술(BCPS)을 시행 받았다. 마지막 환아는 복잡 심실중격결손 소견이 관찰되어 이전에 폰탄 수술을 시행 받은 상태로 양심실 교정으로 치환 가능성에 대한 평가를 위해 삼차원 프린팅 모델을 이용하였다(Fig. 9). 삼차원 프린팅 모델에서 막성 심실중격결손과 복잡한 구조의 큰 근성 심실중격결손을 확인할 수 있었다. 환아는 현재 외래에서 이후 특별한 추가적인 수술 없이 관찰 중이다.

그 밖에도 복잡한 구조의 대동맥 축착이나 전폐정맥 환류 이상, 혹은 복잡한 구조의 우심실 유출로 혹은 좌심실 유출로 협착 환아의 수술적 치료에 있어서도 삼차원 프린팅 모델을 사용할 수 있을 것으로 생각된다(8, 9).

Fig. 6. Patient with congenitally corrected transposition of great arteries.

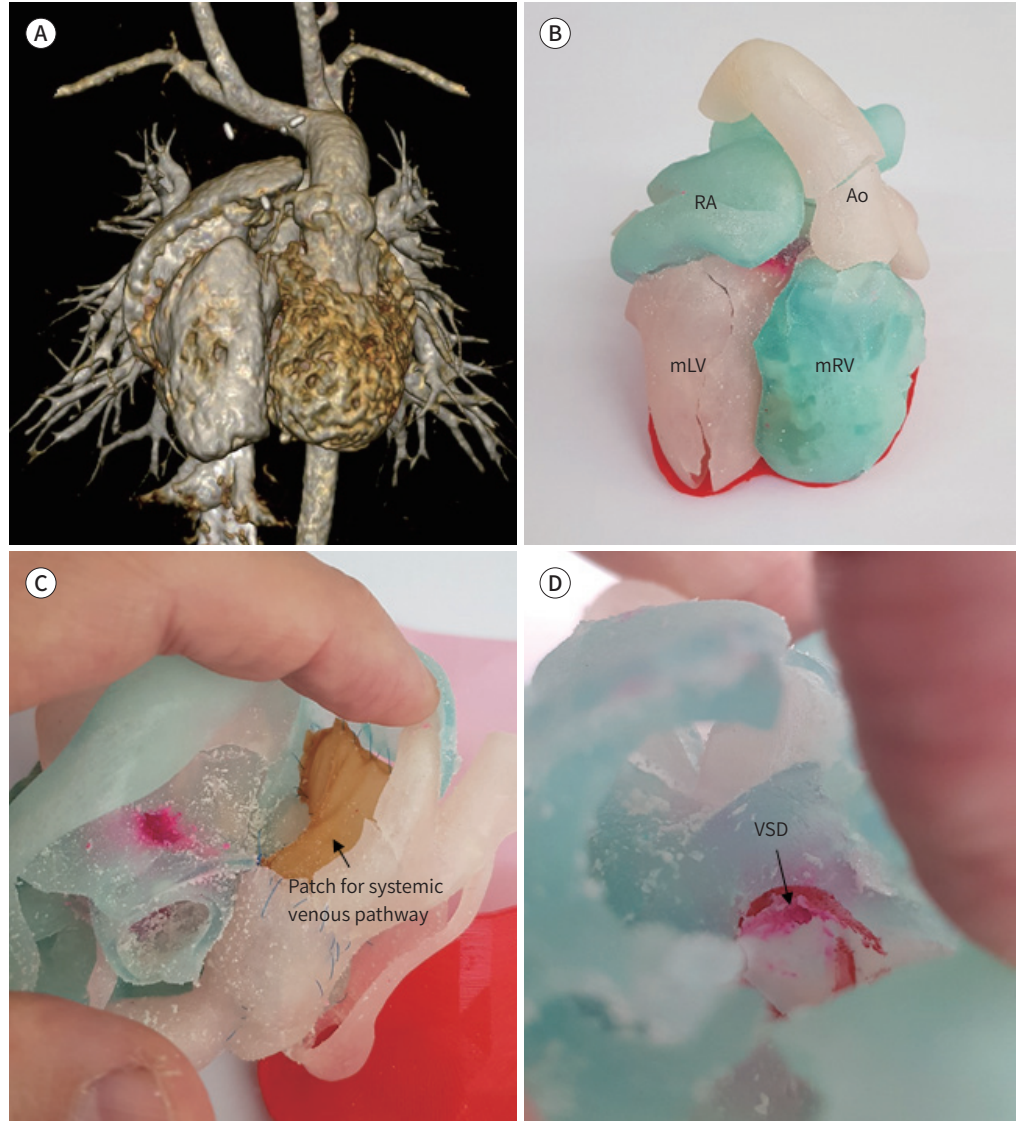
A. CT image.

B. Anterior view of the three-dimensional printed model.

C. Inside of the right atrium (arrow, patch for systemic venous pathway).

D. VSD (arrow) through the pulmonary valve.

Ao = ascending aorta, mLV = morphologic left ventricle, mRV = morphologic right ventricle, RA = right atrium, VSD = ventricular septal defect



## 고찰

### 최근 삼차원 프린팅 모델의 적용에 대하여

#### 삼차원 프린팅 모델을 통한 교육

전통적으로 사망한 환자나 이식을 받는 환자들로부터 얻은 표본 시료(pathologic specimens)를 통해 심장의 형태학적 특징에 대한 교육을 시행하여 왔다. 하지만 이러한 표본들은 여러 가지



Fig. 7. Patient with transposition of great arteries and small LV.

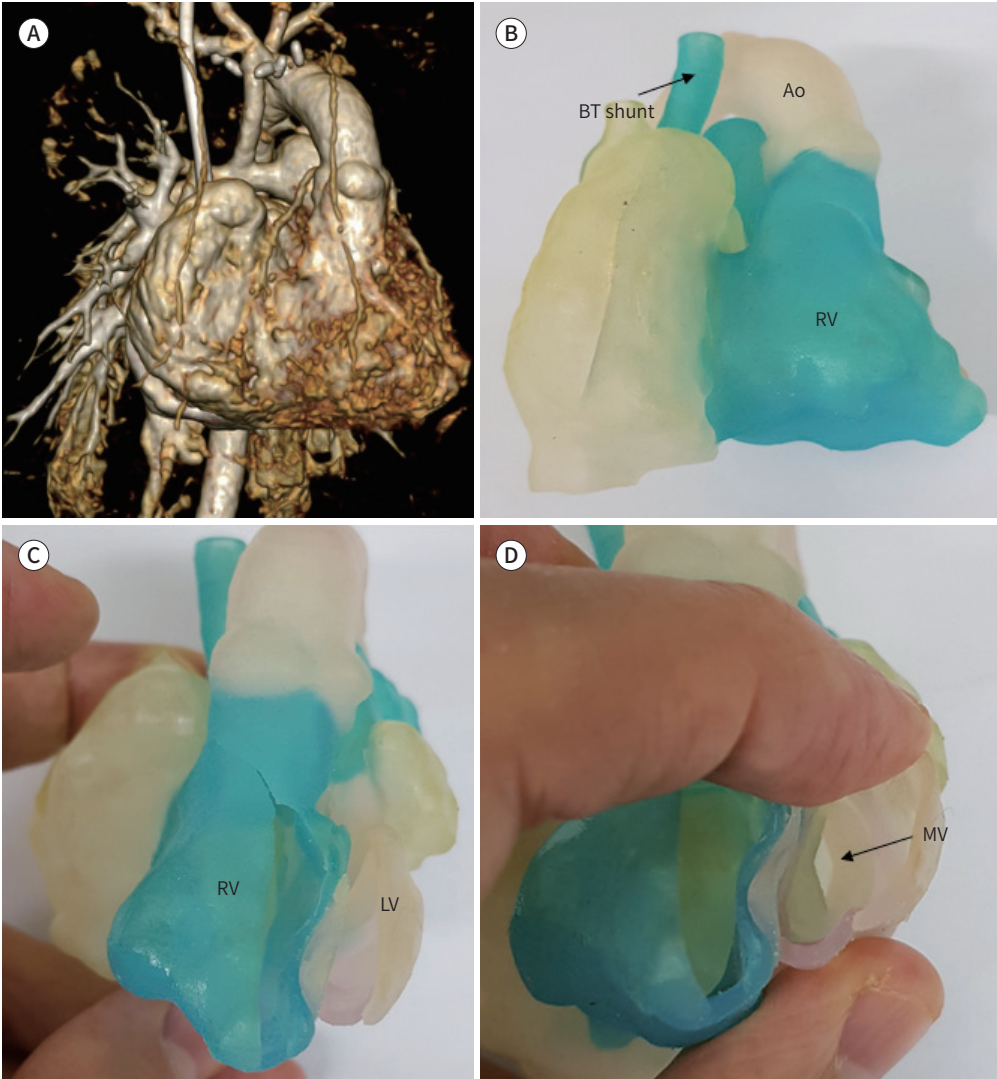
A. CT image.

B. Anterior view of the three-dimensional printed model (arrow, BT shunt).

C. Small LV in the three-dimensional printed model.

D. Small MV (arrow).

Ao = ascending aorta, BT shunt = Blalock-Taussig shunt, LV = left ventricle, MV = mitral valve, RV = right ventricle



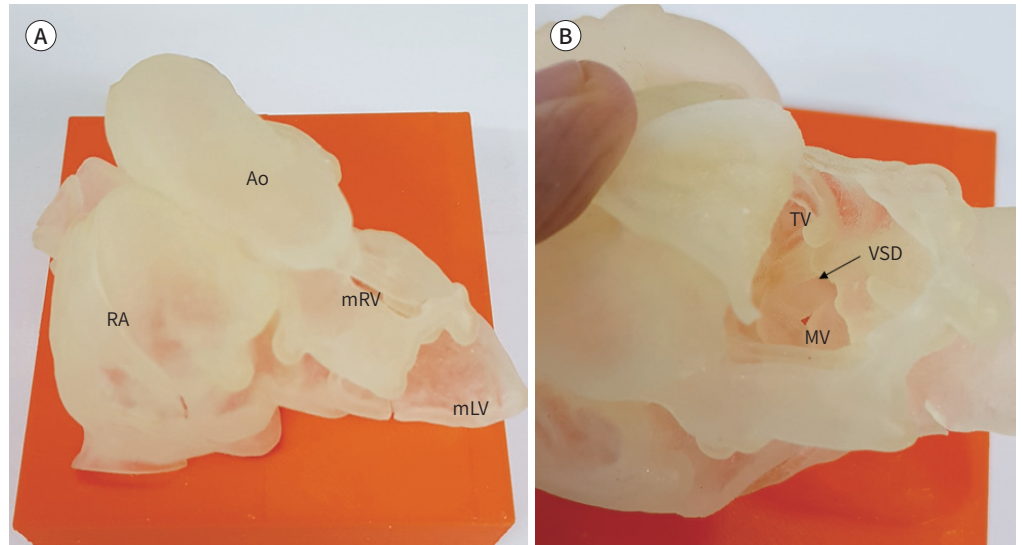
이유로 제한점들이 많은 것이 사실이며, 이를 대체하기 위해 다양한 심장 모형을 이용하기도 하였으나 그 구조나 재질에 있어 제약이 많았다. 삼차원 프린팅 모델은 이러한 다양한 제한점들을 극복할 수 있는 좋은 해결 방법이 될 수 있다(10). 최근 발달한 여러 영상 데이터를 통해 살아 있는 환자들의 거의 모든 종류의 복잡심장기형 모델을 만들 수 있으며, 이러한 삼차원 프린팅 모델은 장소나 시간에 제약 없이 재생산이 가능한 장점이 있다. 아직까지는 심장의 판막이나 판막 하부의 구조 등을 정확하게 구현하는데 한계점이 있으나 그 밖의 심실중격결손의 위치나 대혈관들의 위치 관계와 그 특징을 파악하고 교육하는 데에는 충분한 수단으로 사용될 수 있다. 또한 이러한 삼

**Fig. 8.** Three-dimensional printed model of a criss-cross heart.

**A.** Anterior view.

**B.** Some part of the morphologic right ventricle retracted to show the VSD (arrow).

Ao = ascending aorta, mLV = morphologic left ventricle, mRV = morphologic right ventricle, MV = mitral valve, RA = right atrium, TV = tricuspid valve, VSD = ventricular septal defect

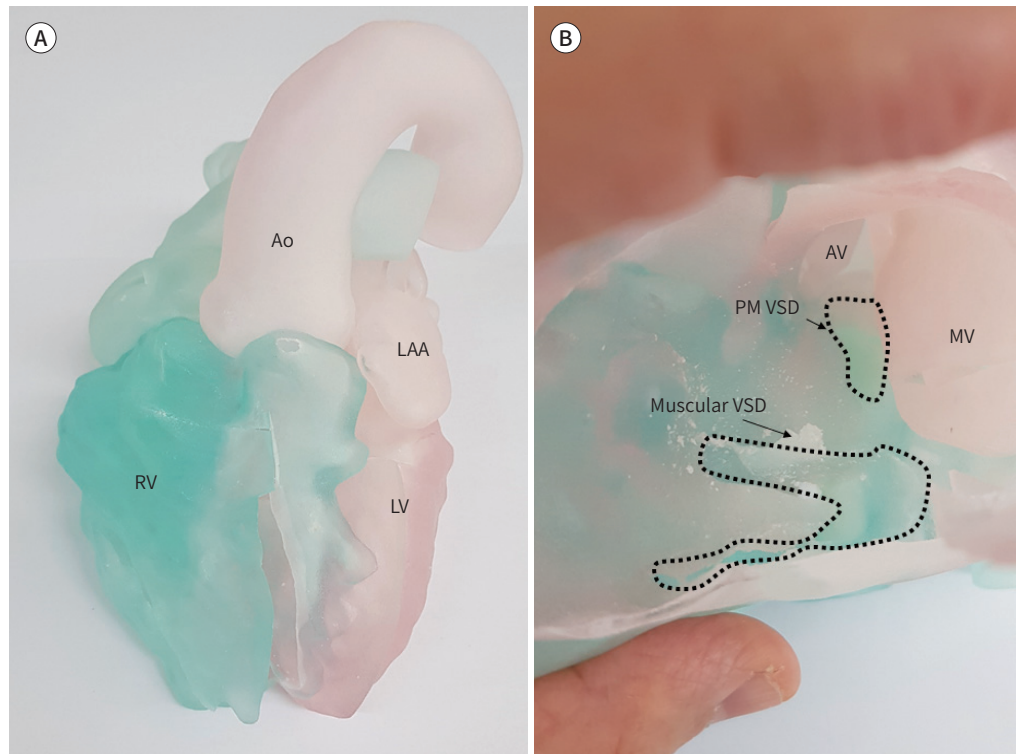


**Fig. 9.** Three-dimensional printed model of the heart of a patient with a complex ventricular septal defect.

**A.** Anterior view.

**B.** Inside of the LV (arrow, muscular VSD; dotted line, the margin of VSD).

Ao = ascending aorta, AV = aortic valve, LAA = left atrial appendage, LV = left ventricle, MV = mitral valve, PM VSD = perimembranous ventricular septal defect, RV = right ventricle



차원 프린팅 모델을 이용해 환자나 보호자들에게 심장의 상태를 정확하게 설명하는데 이용할 수 있으며, 의료진 간의 의사소통에도 사용될 수 있다.

### 수술의 계획 수립과 복잡한 수술의 시뮬레이션

본 연구에서 보여준 바와 같이 실제 환자의 진료에 있어서 수술 전 여러 의료진 간의 의사결정 과정에 삼차원 프린팅 모델을 이용할 수 있다. 특히 복잡 선천성 심장질환 환자의 경우 심실중격 결손의 위치 관계나 그 크기 등을 평가하고 심실중격결손의 봉합 가능성 여부나 그 방법을 평가하는데 삼차원 프린팅 모델이 좋은 수단으로 이용될 수 있다. 그 밖에 뒤틀림(criss-cross) 심장과 같은 복잡한 심장의 해부학적 구조를 이해하고 수술의 계획을 수립하는데 있어서도 도움을 준다. 경계선(borderline) 심장을 갖고 있는 환자의 단심실 혹은 양심실 교정으로의 결정에 있어 수술 전 삼차원 프린팅 모델을 이용하는 것은 효과적이다. 복잡한 구조의 우심실 유출로나 좌심실 유출로의 구조를 파악하고 그 수술적 방법이나 시술을 결정하는 데에도 또한 이용될 수 있다.

최근 들어서는 새로운 수술 기법이나 새로운 시술에 있어 실제 환자에게 적용하기 전에 삼차원 프린팅 모델을 이용해 수술 상황과 비슷하게 시뮬레이션을 해 볼 수 있다. 이러한 수술 시뮬레이션을 함에 있어 삼차원 프린팅 모델의 재질이 중요하다. 실제와 같이 수술 부위에 절개를 가하고 봉합을 하기 위해서는 인체 조직과 같은 부드러움과 강도를 갖고 있어야 한다. 삼차원 프린팅에 있어서 사용되는 재질은 최근 들어 많은 발달이 있어오고 있다. 가장 흔하게 사용되는 재질로는 크게 두 가지가 있다. 딱딱한 부위를 표현하는데 이용되는 VeroPlus 폴리머와 부드러운 부위를 표현하는데 유용한 TangoPlus 재질이다. 경우에 따라서는 이 두 가지 재질을 혼합해 사용하기도 한다. 그 밖에 다른 여러 연구에서 실리콘 재질을 이용해 주형(mold)을 만들어 이용하는 방법이나, 혹은 우레탄(urethane) 재질을 이용해 삼차원 프린팅 모델을 만드는 것을 보고하였다(5, 6).

### 수술 수기의 훈련

선천성 심장질환의 수술은 고도의 전문성과 경험이 필요하다. 일반적으로 외과 의사의 수술 수기의 훈련이나 교육은 실제 수술 현장에서 선배 의사의 수술 술기를 관찰하고 보조의로써 그 수술에 참여해 습득하는 경우가 많았다. 하지만 선천성 심장질환의 경우 환자의 크기가 작고 그 수술 시야가 제한적이기 때문에 수술장에서 효과적인 교육이나 훈련이 이루어지기가 어렵다. 또한 드문 복잡 선천성 심장질환의 경우 젊은 소아 심장 외과외과가 경험해 보기에 어려움이 있다. 따라서 삼차원 프린팅 모델을 이용해 여러 복잡한 선천성 심장질환 수술의 술기를 익히고 교육하는 것은 앞으로의 소아심장외과의 교육과 훈련에 있어서 필수적인 과정이 될 것으로 생각된다. 실제 이러한 여러 시도가 있으며(11-13), 그 예로 국내에서도 수차례 삼차원 프린팅 모델을 이용한 다양한 선천성 심장질환의 시뮬레이션 교육이 있어 왔다. 최근 들어 선천성 심장질환의 수술 방법이나 수술 후 관리에 있어서 많은 발전이 있었으며, 이에 따라 젊은 심장외과외과가 겪을 수 있는 학습 곡선(learning curve)이 쉽게 받아들여지지 않는 환경으로 변화되고 있다. 따라서 삼차원 프린팅 모델을 이용해 이러한 학습 곡선을 극복하는 것은 아주 중요한 방법이라고 할 수 있다.

### 삼차원 프린팅 모델의 제한점

삼차원 프린팅 모델에 있어서 아직까지는 여러 제한점들이 있다. 삼차원 프린팅에 사용되는 재질에 있어 실제 환자의 조직과는 어느 정도의 차이가 있다. 따라서 수술 전 시행하는 시뮬레이션에 있어 이러한 차이를 고려하여 시행하는 것이 중요하다. 또한 아직까지는 심장의 삼차원 프린팅 모델이 심장의 판막이나 그 하부의 근 구조물 등을 구현하는데 여러 제한점들이 있다. 심실 내의 여러 복잡한 구조물들을 구현함에 있어서도 이러한 삼차원 프린팅 모델을 위한 정확한 영상을 얻는데 한계 점이 있다. 삼차원 프린팅 모델의 가장 큰 제한점들 중의 하나는 모델을 만드는데 필요한 시간과 비용의 문제이다. 일반적으로 전산화단층촬영이나 자기공명영상에서 얻은 정보를 변형해 삼차원 프린팅 모델을 만들게 되는데 아직까지는 이러한 작업에 있어 사람의 노력이 필요하고, 실제 모형을 제작하는데 있어서도 시간이 필요하게 된다. 삼차원 프린팅 모델의 제작에 있어 환아의 크기나 필요한 부위에 따른 사용되는 재질의 양에 따라 적게는 수십만 원에서 많게는 수백만 원 정도의 비용이 들게 된다. 이러한 시간과 비용이 현실적으로 환자의 치료 현장에서 삼차원 프린팅 모델을 보다 더 적극적으로 적용하는데 제한점으로 작용하고 있다. 따라서 어떠한 환자들에 대해 삼차원 프린팅 모델을 적용하는 것이 효과적인가에 대한 보다 세밀한 지침이 필요할 것으로 생각되며, 이를 위해서는 삼차원 프린팅 모델의 사용에 대한 의사결정 과정과 삼차원 프린팅 모델의 시행 전후 치료 방침의 차이를 명확하게 보여줄 수 있는 보다 많은 전향적인 연구가 필요할 것으로 생각된다. 또한 일부 환자들에 있어서는 삼차원 프린팅 모델을 만드는 전 단계인 CAD 단계만으로 환아 심장의 삼차원적인 구조를 이해하는 것이 충분할 수 있으므로 이러한 것들을 고려해 효과적으로 삼차원 프린팅 모델을 적용하는 것이 중요하다.

### 향후 미래 방향

여러 제한점 들에도 불구하고 앞으로 삼차원 프린팅 모델이 선천성 심장질환에 보다 더 많이 사용되어 지리라고 생각된다. 향후에는 삼차원 프린팅 모델의 재질에 있어 더 많은 발달이 있을 것으로 생각되며, 삼차원 프린터의 발달에 따라 다양한 색과 재질을 이용해 더 정확하게 구조물들을 표현할 수 있을 것이다. 그리고 여러 삼차원 영상의 통합을 통해 지금까지는 구현하는 것이 어려운 심장의 판막이나 그 하부 구조, 심실 내 복잡한 구조물 등이 표현 가능해질 것으로 생각된다(14).

또 하나의 새로운 방향은 조직공학(tissue engineering)에 삼차원 프린팅을 이용하는 것이다. 삼차원 프린팅 기법을 이용해 우리가 필요한 심장의 판막이나 혈관 등의 틀(scaffold)을 만들고, 그곳에 환자 자신의 줄기세포(stem cell) 등을 이식해 면역반응이 없고 성장이 가능한 조직을 만들 수 있을 것으로 생각된다(15). 그리고 세포를 이용한 삼차원 프린팅 기법을 이용해 생체조직 자체를 프린팅 하는 방법도 개발될 것으로 기대하고 있다(16).

### 결론

결론적으로 삼차원 프린팅 모델을 선천성 심장질환의 치료에 이용하는 것은 수술 전 환아의 치료 방침을 결정하고, 의료진 간의 적절한 의사소통과 보호자에게 설명하는 도구로써 이용할 수 있

으며, 수술의가 수술 전에 시뮬레이션 할 수 있는 효과적인 도구로 사용될 수 있다. 이러한 새로운 방법인 삼차원 프린팅 모델은 복잡 선천성 심장질환의 성공적인 치료에 중요한 역할을 하게 될 것이며, 앞으로 그 사용이 증가할 것으로 기대된다. 또한 삼차원 프린팅 모델은 심장외과의의 훈련과 교육에 이용될 수 있으며, 향후 조직공학(tissue engineering)이나 생체 프린팅(bioprinting) 기술 등과 같은 여러 분야로 그 이용이 확대될 것이다.

### Author Contributions

Conceptualization, C.K.S., K.H.; data curation, K.H., C.K.H., S.S.C.; formal analysis, L.H.D., K.H., B.J.; software, C.B.H.; writing—original draft, K.H.; and writing—review & editing, C.K.S.

### Conflicts of Interest

The authors have no potential conflicts of interest to disclose.

## REFERENCES

1. Batteux C, Haidar MA, Bonnet D. 3D-printed models for surgical planning in complex congenital heart diseases: a systematic review. *Front Pediatr* 2019;7:23
2. Vukicevic M, Mosadegh B, Min JK, Little SH. Cardiac 3D printing and its future directions. *JACC Cardiovasc Imaging* 2017;10:171-184
3. Yoo SJ, Thabit O, Kim EK, Ide H, Yim D, Dragulescu A, et al. 3D printing in medicine of congenital heart diseases. *3D Print Med* 2015;2:3
4. Lee S, Kim T, Hong D, Ock J, Kwon J, Gwon E, et al. A review of three-dimensional printing technology for medical applications. *J Korean Soc Radiol* 2019;80:213-225
5. Hoashi T, Ichikawa H, Nakata T, Shimada M, Ozawa H, Higashida A, et al. Utility of a super-flexible three-dimensional printed heart model in congenital heart surgery. *Interact Cardiovasc Thorac Surg* 2018;27:749-755
6. Shiraishi I, Yamagishi M, Hamaoka K, Fukuzawa M, Yagihara T. Simulative operation on congenital heart disease using rubber-like urethane stereolithographic biomodels based on 3D datasets of multislice computed tomography. *Eur J Cardiothorac Surg* 2010;37:302-306
7. Yang DH, Park SH, Lee K, Kim T, Kim JB, Yun TJ, et al. Applications of three-dimensional printing in cardiovascular surgery: a case-based review. *Cardiovasc Imaging Asia* 2018;2:166-175
8. Bhatla P, Tretter JT, Ludomirsky A, Argilla M, Latson LA Jr, Chakravarti S, et al. Utility and scope of rapid prototyping in patients with complex muscular ventricular septal defects or double-outlet right ventricle: does it alter management decisions? *Pediatr Cardiol* 2017;38:103-114
9. Ryan JR, Moe TG, Richardson R, Frakes DH, Nigro JJ, Pophal S. A novel approach to neonatal management of tetralogy of Fallot, with pulmonary atresia, and multiple aortopulmonary collaterals. *JACC Cardiovasc Imaging* 2015;8:103-104
10. Kim GB, Lee S, Kim H, Yang DH, Kim YH, Kyung YS, et al. Three-dimensional printing: basic principles and applications in medicine and radiology. *Korean J Radiol* 2016;17:182-197
11. Hussein N, Honjo O, Haller C, Hickey E, Coles JG, Williams WG, et al. Hands-on surgical simulation in congenital heart surgery: literature review and future perspective. *Semin Thorac Cardiovasc Surg* 2020;32:98-105
12. Yoo SJ, Spray T, Austin EH 3rd, Yun TJ, Van Arsdell GS. Hands-on surgical training of congenital heart surgery using 3-dimensional print models. *J Thorac Cardiovasc Surg* 2017;153:1530-1540
13. Yoo SJ, Van Arsdell GS. 3D printing in surgical management of double outlet right ventricle. *Front Pediatr* 2017;5:289
14. Kurup HK, Samuel BP, Vettukattil JJ. Hybrid 3D printing: a game-changer in personalized cardiac medicine? *Expert Rev Cardiovasc Ther* 2015;13:1281-1284
15. Mosadegh B, Xiong G, Dunham S, Min JK. Current progress in 3D printing for cardiovascular tissue engineering. *Biomed Mater* 2015;10:034002
16. Farooqi KM, Sengupta PP. Echocardiography and three-dimensional printing: sound ideas to touch a heart. *J Am Soc Echocardiogr* 2015;28:398-403

## 선천성 심기형의 수술에 있어서 삼차원 프린팅 모델의 적용: 심장외과의사의 관점

김형태<sup>1</sup> · 추기석<sup>2\*</sup> · 성시찬<sup>1</sup> · 최광호<sup>1</sup> · 이형두<sup>3</sup> · 고 훈<sup>3</sup> · 변정희<sup>3</sup> · 조병희<sup>4</sup>

선천성 심장질환의 치료에 있어서 그 해부학적인 구조를 올바르게 이해하는 것은 아주 중요하다. 이러한 선천성 심장질환의 구조적인 특징을 이해하는데 있어서 삼차원 프린팅 모델을 이용하는 것은 아주 효과적이다. 기존에 얻어진 전산화단층촬영이나 자기공명영상 혹은 심장 초음파 검사의 자료만으로는 정확한 복잡심장기형의 특징을 이해하는 것이 어려운 경우가 있으며, 삼차원 프린팅 모델의 사용이 이러한 제한점 들을 극복하는데 도움을 줄 수 있다. 최근 들어서는 삼차원 프린팅 모델을 이용해 선천성 심장질환의 교육과 수술 전 시뮬레이션 그리고 치료의 방침을 결정하는데 많은 도움을 받고 있으며, 실제 구체적인 환자들의 예를 통해서 이를 살펴보고자 한다. 또한 향후 그 기술의 발전 방향에 대해 알아보고, 심장외과 의사의 관점에서 수술 수기의 발전이나 훈련 등 여러 방면의 이용에 대해서도 살펴보고자 한다.

부산대학교 의과대학 양산부산대학교병원 <sup>1</sup>흉부외과, <sup>2</sup>영상의학과, <sup>3</sup>소아청소년과, <sup>4</sup>(주)디엠에스