

조영제 투여 후 초발한 저린감에 대한 四物湯加味 치료 증례보고

권정연, 배지용, 공경환, 고호연
세명대학교 한의과대학 한방내과학교실

A Case Report of Treatment of Numbness Associated with Contrast Medium Injection using Modified *Samul-tang*

Jung-yeon Kwon, Ji-yong Bae, Kyung-hwan Kong, Ho-yeon Go
Dept. of Korean Internal Medicine, College of Korean Medicine, Semyung University

ABSTRACT

Objective: Many types of delayed adverse reactions, such as long-term numbness, occur after injecting contrast medium, but few clinical studies have reported effective treatments for these reactions. We report that herbal medicine can have a positive clinical effect in patients who have experienced long-term numbness after contrast medium injection.

Method: A patient who had felt numbness in her head and whole limbs presented at Semyung University Korean Medicine hospital. Her numbness had first started 2 days after injection of contrast medium, and she had felt it constantly for almost 2 years. After admission at the hospital, she took "modified *Samul-tang*" herbal medicine (120 cc three times per day) from 29 January 2019 to 2 February 2019. We measured her numbness using a numeric rating scale (NRS) on 29 January and 2 February and we compared both scores to determine the degree of favorable and clinical effects of herbal medicine.

Result: The NRS score for numbness was 5 for her head and limbs on the first day (29 January), but after 4 days (2 February), the NRS score decreased to 0 for her head and both arms and hands, and it decreased from 5 to 2 for both her legs and feet.

Conclusion: Korean herbal medicine can have positive clinical effects on treating adverse reactions due to injection of contrast medium.

Key words: numbness, paresthesia, contrast medium injection, delayed adverse drug reaction, herbal medicine, Korean medicine, *Samul-tang*

1. 서론

관상동맥 조영술이란 관상동맥에 조영제를 주입하며 X선 영화 촬영(cine angiography)을 하여 혈관 영상을 기록하는 것이다¹. 조영제란 영상 검사 시 조직의 대조도(contrast)를 높여 명확하게 병변

을 구별할 수 있게 도와주는 의약품이다. X선 및 전산화 단층촬영(computed tomography, CT)에서는 주로 요오드화(iodinated) 조영제 및 바륨(barium) 조영제가 사용된다².

조영제를 사용한 영상검사는 의로기술과 수요가 늘며 빠른 속도로 증가하고 있다. 조영제를 활용한 검사가 많이 시행됨에 따라, 매년 조영제 관련 유해반응의 보고건수 또한 지속적인 증가 추세를 보이고 있다. 한국의약품안전관리원에 따른 의약품 부작용 순위에서, 2017년에는 1만 8631건으로(7.4%)

· 투고일: 2019.08.29, 심사일: 2019.11.02, 게재확정일: 2019.11.04
· 교신저자: 공경환 충북 충주시 상방4길 63
세명대학교 충주한방병원 한방내과
TEL: 043-856-1010 FAX: 043-856-1732
E-mail: kong124@hanmail.net

5위였던 X선 조영제 보고 건수가 2018년에는 2만 1090건으로(8.2%) 크게 증가하며 3위로 올라왔다³. 지연성 유해반응의 경우 0.5~14%에서 나타나는 것으로 보고되고 있다. 지연성으로 나타나는 중증 반응의 보고는 드물지만, 반응 정도에 따라 증상 감소를 위해 스테로이드 등을 사용하기도 한다².

조영제 부작용에 관한 국내 연구들을 살펴보면 가장 다빈도로 발생하는 증상은 두드러기이다. 두드러기 다음으로 구토, 부종의 발생 빈도가 높았다. 두드러기 외에도 홍반, 가려움증과 같은 피부증상의 발생 빈도가 높았으며, 이에 비해 저린감(Numbness)의 빈도는 낮은 편이었다. 대부분 손 저림과 같이 국소적이었고, 장기적으로 지속된 전신 저린감에 관한 유병률이나 치료에 관한 보고는 찾기 어려웠다⁴⁻⁹.

한의학에서 저린감은 비증(痺證)의 범주에 속한다. 비증(痺證)이란 감각과민, 이상감각, 감각저하, 통증 등 다양한 감각장애의 범주를 의미하는 병증으로, 주로 중추 및 말초신경계 병변, 말초순환장애, 관절 장애 등에서 비롯된다. 한의학적으로 비증(痺證)은 風寒濕熱로 인한 氣血不通이 원인이 되어 피부, 관절 등 신체 곳곳에 발생한다고 보는데, 개개인에 맞는 변증시치를 통하여 적합한 치료 방향을 결정한다. 양상은 疼痛, 麻木, 重着 등으로 다양하게 발현될 수 있고, 유주성으로 그 증상 부위가 옮겨 다니기도 하나 한 곳에 장기간 고정되어 있기도 한다¹⁰.

본 증례의 환자는 지방소재 대학병원에서 2017년경 관상동맥 조영술을 시행한 직후 안면부종 및 전신 무기력감이 발생하였으며, 약 2일 경과 후에는 전신으로 저린감이 발생하였다. 이후 급성 반응으로 나타난 부종 및 무기력감은 완화되었으나, 지연성 반응으로 초발된 전신의 저린감이 완전히 소실되지 않고 약 2년 동안이나 불편감이 지속되어 왔다.

본 증례는 상기 환자의 저린감에 대해 사물탕가미방을 투여하여 호전된 증례이다. 지연성 반응의 경우 조영제에 노출된 후 반응이 늦게 나타나므로 그만큼 보고 빈도가 급성 반응에 비해 적은 편이

며², 국내에서 지연성 조영제 유해반응의 사례만을 직접적으로 다룬 논문 또한 드물다. 조영제 투여 후 발생한 지연성 부작용 치료에 있어 한방치료의 장점과 효과를 재고해볼 수 있는 긍정적 증례라 사료되어 보고하는 바이다.

II. 증례

1. 환자 기본 정보

63세 여자 환자로, 2017년 4월경 관상동맥 조영술 시행 후 초발한 저린감(Numbness)을 주소증으로 내원하였다. 저린감은 두면부와 사지 전체로 호소하였고, 하루 종일 지속되었다. 입원 전 평균 NRS(Numeric Rating Scale) 2~3, 본원 입원 당시에는 증상 전반적으로 심화된 상태로 평균 NRS 5 호소하였다. 기타 동반증상은 없었다. 연구 진행 및 동의서 면제에 관해서 생명윤리위원회(IRB NO.1903-04)의 심의를 거쳤다.

2. 현병력

2017년경 4월경 지방소재 대학병원에서 관상동맥 조영술을 시행하였다. 시행 직후 안면부종 및 전신 무기력감이 발생하였고, 2일 후 전신으로 저림 증상이 발생하였다. 이후 안면부종 및 전신 무기력감은 소실되었으나 전신의 저림 증상은 소실되지 않았다. 이로 인해 2017년경 서울소재 영상의학과 의원 및 대학병원에서 Brain MRI, 말초신경 손상 여부 및 내분비 질환 여부 확인 등을 위해 각종 검사를 진행하였으나 특별한 진단을 받지 못하였으며, 관련 치료도 별무하였다. 이후 로컬 한의원 에서 침 치료, 녹용 제제 복용한 바 있으며 자가로 건강기능식품 등을 간헐적으로 복용하였으나, 저림 증상은 증감을 반복하며 지속되었다. 2019년 1월 29일부터 2019년 2월 2일까지 적극적인 증상 관리 위해 본원 내과에서 입원치료 하였다.

3. 과거력

1979년경 지방소재 병원에서 자궁외임신과 출혈로 수술력 있으며, 2018년경 지방소재 내과

의원에서 고혈압 진단 후 약 복용 중이었다. 가족력은 없었다.

4. 본원 초진시 검진소견

내원 당시 활력징후는 혈압 150/80 mmHg, 맥박수 66회/분, 체온 36.2 °C, 호흡수 20회/분로 정상이었다. 입원 당시 혈액검사에서 RBC 3.56 (x10¹²/L), Hb 11.6(g/dL), HCT 34.2(%), total Cholesterol 225(mg/dL), BUN/Creatinine 24/0.8 (mg/dL) 관찰되었으며 특이 사항은 없었다. 그 외

소변검사, 심전도, 흉부 방사선 모두 정상이었다.

5. 한방 초진소견

내원 당시 한방 초진소견으로는 脈診에서 微浮, 舌診에서 淡紅, 白苔이 관찰되었으며 面色이 蒼白하였다. 消化 및 食慾 양호하였고, 大小便, 睡眠, 汗出에도 이상 없었다. 흡연, 음주력 없었다.

6. 입원 당시 복용 중이던 약물

2018년경 지방소재 내과의원에서 고혈압 진단을 받은 후 약 1년간 복용해옴.

Table 1. Prescription of Western Drugs

Active ingredient	Dose per day	BIT
Clopidogrel Bisulfate 97.875 mg (75 mg as clopidogrel)	1T#1 po	Antiatherosclerotic agent
Amlodipine besylate 6.944 mg (5 mg as amlodipine)	1T#1 po	Calcium channel blockers
Ginkgo Leaf Ext. 80 mg	1T#1 po	Other cardiovascular agent

7. 四物湯 가미방 약물치료

1) 투여 기간 : 2019년 01월 29일-2019년 02월 02일

2) 투여 방법 : 3침 3팩, 120 cc/회, 3회/일 매 식 후 경구 복용

Table 2. Prescription of Modified *Samul-tang*

Herbs	Scientific name	Dose (g)/time	Dose (g)/day
熟地黃	<i>Rehmannia glutinosa</i> Libosch.	5	15
當歸	<i>Angelica acutiloba</i> Kitag.	5	15
川芎	<i>Cnidium officinale</i> Makino.	8	24
白芍藥	<i>Paeonia obovata</i> Max.	5	15
蒼朮	<i>Atractylodes chinensis</i> (D.C) Koidz.	4	12
白朮	<i>Atractylodes ovata</i> (Thunb.) DC.	4	12
陳皮	<i>Citrus reticulata</i> Blanco	4	12
白茯苓	<i>Poria cocos</i> (Schw.) Wolf	4	12
羌活	<i>Notopterygium incisum</i> Ting	4	12
蘇木	<i>Cercis chinensis</i> Bunge	4	12
紅花	<i>Carthamus tinctorius</i> L.	2	6
獨活	<i>Heracleum hemsleyanum</i> Michx	4	12
Total amount		53	159

8. 침 치료

침은 동방침 0.25×30 mm 호침을 사용하였고, 1일

2회 15~20분간 유침하였다. 혈위는 足三里, 合谷, 曲池, 太衝, 三陰交, 陰陵泉 주로 사용하였다.

9. 환자 연대표

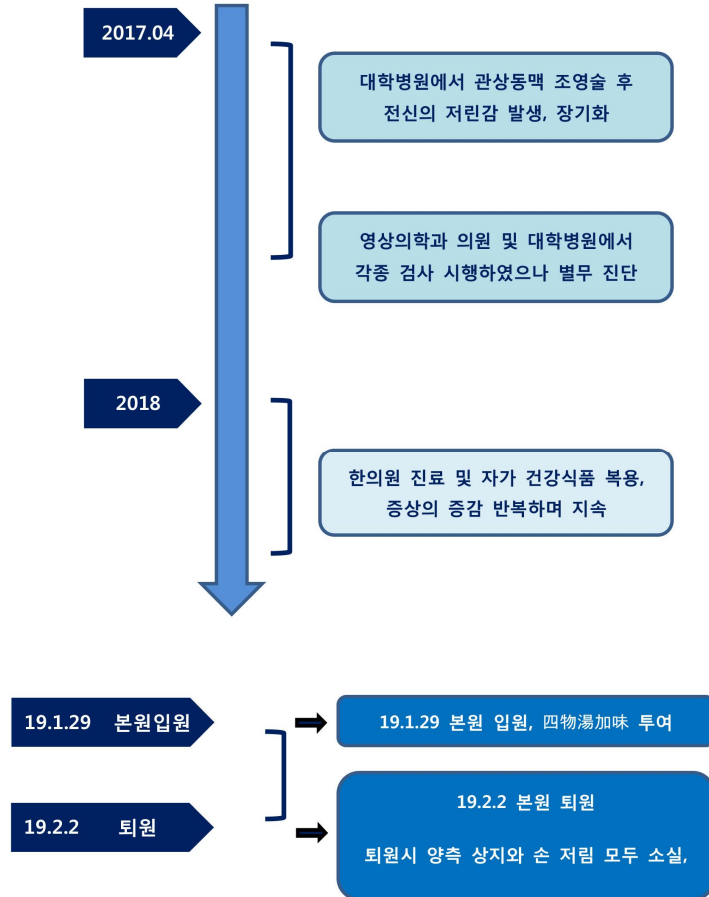


Fig. 1. Timeline.

III. 결 과

1. 증상의 호전도 측정 및 비교

2019년 1월 29일-2월 2일까지 본원에서 입원 치료하였다. 2019년 1월 29일 입원시와 2019년 2월 2일 퇴원시 저린감을 각각 NRS(Numeric Rating Scale)로 측정해 호전도를 나타내었다. 호전도는 두면부와 좌우측 상지, 하지, 손, 발로 구분해 총 9개 부위별로 각각 표시하였다(Table 3).

Table 3. 2019.1.29 & 2019.2.2 Change of NRS

	1.29 NRS	2.2 NRS
Head	5	0
Right arm	5	0
Right hand	5	0
Right leg	5	2
Right foot	5	2
Left arm	5	0
Left hand	5	0
Left leg	5	2
Left foot	5	2

NRS : numeric rating scale

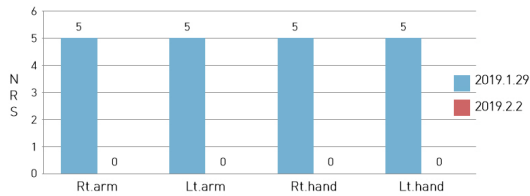


Fig. 2. 2019.1.29 & 2019.2.2 change of NRS at both arms & hands.

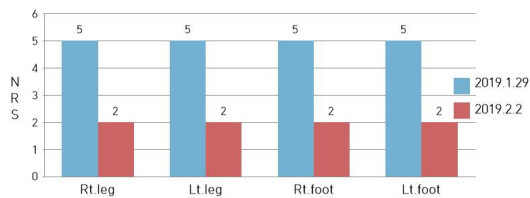


Fig. 3. 2019.1.29 & 2019.2.2 change of NRS at both legs & feet.

IV. 고찰

본 증례는 관상동맥 조영술 후 초발해 약 2년 가까이 유지된 전신의 저린감으로 불편감을 겪어 온 환자에게 四物湯加味를 투여하여 임상적 효과를 본 결과이다. 2019년 1월 29일~2월 2일 본원 입원치료 후 상지 및 손 저린감은 모두 소실되었고, 하지 및 발 저린감은 입원 당시 NRS 5에서 퇴원 시 NRS 2로 다수 호전을 보였다.

조영제에 노출된 환자에서 발생하는 유해반응은 임상적으로 매우 다양하다. 피부계통 증상뿐만 아니라 위장관, 심혈관, 내분비, 신장, 호흡기, 중추신경계 증상 등 폭넓게 발생할 수 있다. 유해반응은 발생 시간을 기준으로 1시간 이내에 발생한 급성 반응과 그 이후 발생한 지연성 반응으로 분류할 수 있다. 지연성 유해반응의 경우 길게는 일주일 후에도 발생할 수 있으며, 대부분 3시간에서 48시간 이내에 나타난다. 지연성 반응으로는 피부발진(70%)의 보고가 가장 많으며, 중증 반응은 드물고 대부분 경도-중등도로 자연적으로 호전되지만 정도에 따라 증상 완화의 목적으로 항히스타민제, 스

테로이드제, 진통제 등을 사용하기도 한다². 저린감은(Numbness)은 두드러기, 발진과 같은 피부 증상보다 발생 빈도가 낮은 편이다. 또한 지연성 유해반응으로서 장기간 지속된 전신 저린감에 대한 보고는 드물고, 주로 손발이나 상지 등 국소 저린감에 대한 보고가 있어왔다⁴⁻⁹.

본원 입원 시 환자는 두면부와 사지 전체의 저린감을 호소하였다. 저린감은 기본적으로 하루 종일 지속되었으며, 입원 전에 증상의 정도는 평균적으로 NRS 2~3이 유지되었다. 아침 기상 직후에는 완화되는 경향으로 NRS 1, 활동 후에는 심화되는 경향으로 NRS 4~5를 보여 왔다. 본원 입원 당시에는 전반적으로 증상이 심화된 상태로 NRS 5 정도를 호소하였다. 동반되는 운동장애, 가려움증, 피부 병변 및 열감 등은 없었다. 소화, 수면, 배변 등에서 특이 사항은 없었으나 舌診시 淡紅, 白苔한 특성이 있었고 脈診시 微浮, 面色蒼白한 점이 관찰되었다.

환자의 현병력 및 증상 특성을 癱木, 痺證으로 주요하게 판단하였으며, 血虛不榮을 기본으로 瘀血의 특성이 동반된 상태라 보았다. 따라서 四物湯을 바탕으로 祛瘀, 理氣, 止痛, 祛濕 등을 보조할 수 있는 처방을 선택하였다(Table 2). 四物湯은 《和劑局方 婦人諸疾門》에 기록된 처방으로 通治血病의 기본 방제이다. 즉 四物湯은 理血之劑의 기본방으로 理血에는 補血, 活血祛瘀, 和血, 行血, 止血 등의 의미를 모두 내포하고 있어, 血液 慈養不足 및 營養不足으로 야기되는 수많은 증상들에 활용되어 왔다¹¹. 《東醫寶鑑, 外形篇, 癱木》에 있는 癱木이 瘀血로 인한 것일 때 四物湯에 蒼朮, 白朮, 陳皮, 茯苓, 羌活, 蘇木, 紅花를 배합하는 처방을 기본으로 이에 獨活를 추가해 상지 환자에게 투여하였다¹².

사물탕 가미방은 환자가 본원에 입원한 2019년 1월 29일부터 퇴원한 2월 2일까지 약 4일간 3회/일 매 식후로 지속 경구 투여되었다. 저린감의 호전도는 입원일 1월 29일과 퇴원일 2월 2일에 각각 NRS (Numeric Rating Scale)로 측정하여 비교하였다.

NRS는 증상을 호소하던 두면부와 좌우측 상하지 및 손발로 나누어 9개 부위에서 각각 측정하였다. 입원 당시인 1월 29일에는 9개 부위 모두 NRS 5를 호소하였다. 이후 한약 투여가 종료된 2월 2일에는 두면부와 좌우측 상지와 손 모두에 저림 증상이 소실되었으며, 좌우측 하지와 발로만 NRS 2 정도의 저림 증상이 관찰되었다(Table 3, Fig. 2, 3). 즉 상반신의 경우 모든 저림 증상이 소실되었으며, 하반신의 경우는 NRS 5에서 NRS 2로 다수의 호전을 보였다.

한의학에서 비증(痺證)이란 다양한 감각장애를 통칭하는 병증으로 중추 및 말초신경계 장애, 말초 순환 장애, 관절 장애 등에서 흔히 비증(痺證)이 발생할 수 있으며, 본 증례의 저린감 또한 비증(痺證)에 포함된다¹⁰. 비증(痺證)을 처음 언급한 《內經素問》의 〈痺論〉에서는 “風寒濕三氣雜至合以爲痺也”로 이를 명시하고 있다¹³. 비증(痺證)은 증상 특성에 따라 行痺(風痺), 着痺(濕痺), 痛痺(寒痺), 瘀血痺, 熱痺, 氣血虛痺, 陰虛痺, 陽虛痺 등으로 분류할 수 있고, 각기 적합한 방제를 선택해 적용한다¹⁴. 본 증례의 환자는 血虛不榮을 바탕으로 瘀血을 동반한 비증(痺證)으로 판단되어 기본방으로 補血, 活血, 行血 등이 모두 가능한 四物湯을 선택하였다¹¹. 기존에 四物湯의 염증반응 조절 및 억제 효과^{15,16}, 신경세포 보호 효과¹⁷ 등을 밝힌 연구들 또한 찾아볼 수 있는데, 이러한 점들이 치료 효과에 도움을 주었을 것으로 사료된다.

상기 증례는 조영제 투여 후 초발해 장기간 지속된 지연성 유해반응에 있어서, 한약 투여가 단기간에 임상적으로 충분히 긍정적 효과를 보였다는 점에서 그 의미가 있다. 조영제 부작용으로서 발생한 장기적 전신 저린감에 대한 국내 보고가 많지 않고, 이러한 경우 치료 효과를 논한 한의학 연구 또한 희소하기에 관련 분야에 있어 좋은 참고 자료가 되리라 사료된다. 조영제를 활용한 검사가 증가함에 따라 지연성 유해반응의 발생 또한 많아질 것을 고려했을 때, 한의 치료가 환자의 불편감을

감소시키고 삶의 질을 높이는데 유용한 치료 전략이 될 수 있으리라 기대해본다.

다만 본 증례는 1명의 환자만을 대상으로 한 치험례이므로, 유사한 조건의 동일 증상을 가진 다수의 환자들을 대상으로 하지 못하였다. 조영제의 지연성 유해반응에서 한의학적 치료의 효과를 보다 명료하게 밝히기 위해서는, 반드시 다수의 증례 확보 및 임상연구가 필요할 것으로 사료된다.

V. 결 론

본 증례는 관상동맥 조영술을 목적으로 조영제 투여 후 초발한 장기간의 전신 저린감에 대해 四物湯 가미방을 투여해 다수의 증상 호전을 보인 증례이다. 이로써 조영제 투여 후 발생 가능한 다양한 지연성 유해 반응들에 있어 한의 치료의 장점과 가능성을 보여준 증례라 사료되는 바이다.

감사의 글

이 논문은 2019학년도 세명대학교 교내 학술연구비 지원에 의해 수행된 연구임.

참고문헌

1. Fauci AS, Braunwald E, Kasper DL, Hauser S, Longo D, Jameson JL, et al. Harrison's Principles of Internal Medicine. vol. 2. 17th Edition, Seoul: MIP; 2010, p. 1704.
2. 주사용 요오드화 조영제 및 MRI용 가돌리늄 조영제 유해반응에 관한 한국 임상진료지침. 대한영상의학회, 대한천식알레르기학회, 한의약품안전관리원. 2016, p. 24-9, 34, 41.
3. 2018년 의약품등 안전성정보 보고동향. 한의약품안전관리원. 2019, p. 8.
4. Yang WS, Shin SG. Consideration of Adverse

- Reaction to MDCT Contrast Media. *Journal of the Korean Society of Radiological Technology* 2012;35(1):51-7.
5. Jang KJ, Kwon DC, Kim MG, Yoo BG. Development and Implementation of a Critical Pathway for Prevention of Adverse Reactions to Contrast Media for Computed Tomography. *Journal of the Korean Society of Radiological Technology* 2007;30(1):39-46.
 6. Shin MJ, Cho YJ. Management of adverse reaction to iodinated radiocontrastmedia. *J Korean Med Assoc* 2012;55(8):779-90.
 7. Lee HM, Kim HM. Research about side effect of MRI contrast media. *Journal of the Korean Society of MR Technology* 2006;16(1):216-26.
 8. Kim HH, Choi JY, Oh MK, Kim EY, Ghim JR, Choi SJ, et al. Retrospective Analysis of Adverse Reactions to Iodinated Contrast Media in Korean. *Translational and Clinical Pharmacology* 2012;20(2):165-74.
 9. Jang HJ, Kim JY, Han JD, Lee HJ, Kim JS, Park JS, et al. Numbness after Transradial Cardiac Catheterization: the Results from a Nerve Conduction Study of the Superficial Radial Nerve. *Korean Circ J* 2016;46(2):161-8.
 10. 전국한외과대학 심계내과학 교수협의회. 한방 순환신경내과학 1편. Seoul: 우리의학서적; 2018, p. 289-98.
 11. Yun YG. 동의방제와 처방해설. Seoul: Euisungdang; 2015, p. 250-95.
 12. 허준. 진주표 주석. 신대역 동의보감. Seoul: 법인문화사; 2015, p. 804.
 13. 楊維傑. 黃帝內經素問解釋. Seoul: 성문사; 1980, p. 36, 95-9, 209, 268-9, 328-35.
 14. 楊思樹. 中國臨床大典. Beijing: 北京科技出版社; 1991, p. 502-11.
 15. Yeon CH, Roh SS. Effects of SaMulTangGamibang (SMTG) on the Inflammatory Reactions. *The Journal of Korean Oriental Medical Ophthalmology & Otolaryngology & Dermatology* 2004;17(3):18-25.
 16. Bak JW, Gim SB, Kim EA, Jun JA, Lee KM, Kim DH. Study of KMSMT on anti-inflammatory effect. 大田大學校 韓醫學研究所 論文集 2012; 20(2):17-27.
 17. Kim HW, Kim KY, Kim GY, Kim CH, Jeong JG, Choi CH, et al. Protective Effects of Samul-tang on Cell Death Induced by Oxidative Stress in C6 Glial Cell. *Journal of Physiology & Pathology in Korean Medicine* 2009;23(5):969-73.