

## 중대뇌동맥 뇌경색 이후 발생한 뇌출혈에 동반된 브로카실어증(Broca aphasia) 환자에 대한 한의치료 증례보고 1례

제유란, 김윤정, 황원덕  
동의대학교 부속한방병원 한방내과학교실

### A Case Report of Traditional Korean Medicine Treatment for Broca's Aphasia Associated with Cerebral Hemorrhage after Middle Cerebral Artery Infarction

Yu-ran Je, Yoon-jung Kim, Won-deok Hwang  
Dept. of Oriental Medicine, College of Oriental Medicine, Dong-Eui University

#### ABSTRACT

**Objective:** The aim of this case report was to present the effects of traditional Korean medicine on a patient with Broca's aphasia associated with cerebral hemorrhage after middle cerebral artery infarction.

**Methods:** The Korean version of the Western Aphasia Battery (K-WAB) and the Evaluation of Articulator Performance were used to evaluate the language functions of the patient. Herbal medication and acupuncture were administered to improve the patient's symptoms.

**Results:** The inpatient and outpatient treatments improved the patient's symptoms. The aphasia quotient (AQ) score of the K-WAB test before treatment was 6.4, but it increased to 21.4 after treatment. The Evaluation of Articulator Performance score improved by 0.0 points before treatment, by 1.0 points after 9 days of treatment, and by 1.5 points after 42 days of treatment.

**Conclusions:** This case report suggest that Korean medical therapy can be effective in improving the language functions of patients with Broca's aphasia.

**Key words:** Broca's aphasia, cerebral hemorrhage, traditional Korean medicine treatment, case report

## 1. 서론

실어증(aphasia)은 자신의 생각을 의미 있는 단어나 문장으로 표현하지 못하거나 문장을 듣거나 읽고 이해하는 능력이 상실된 상태를 말한다. 구음장애(dysarthria)나 무언증(mutism)과는 달리 언어의 이해, 단어 찾기나 선택, 철자법, 문법 등의

형식적 측면에서 장애가 발생한다<sup>1</sup>. 실어증을 일으키는 원인으로는 뇌혈관장애, 종양, 퇴행성질환, 외상감염 등으로 다양하나 뇌혈관장애로 인한 경우가 가장 흔하다<sup>2</sup>.

실어증은 뇌손상 부위 및 임상 증상의 양상에 따라 분류 되는데 크게 브로카 실어증(Broca aphasia)과 베르니케 실어증(Wernike aphasia) 또한 운동성, 감각성 증상이 모두 나타나는 전실어증(global aphasia)으로 분류할 수 있다. 브로카 실어증은 뇌의 하전두엽에 있는 브로카 영역(Broca's area)에 손상이 오는 경우로 다른 사람의 말을 정상적으로

· 투고일: 2019.08.29, 심사일: 2019.11.11, 게재확정일: 2019.11.11  
· 교신저자: 제유란 부산광역시 부산진구 양정로 62  
동의대학교부속한방병원 7층 한방의국  
TEL: 051-867-5101 FAX: 051-867-5162  
E-mail: jeyuran@naver.com

이해할 수 있으나 생각을 표현하는 단어를 만드는 것에 장애가 생긴다. 베르니케 실어증은 뇌의 측두엽 후방부에 있는 베르니케 영역(Wernike's area)에 손상이 오는 것으로 다른 사람의 말을 이해하기 힘들고 지시에 따르지 못한다<sup>3</sup>. 전실어증은 주로 좌측 중대뇌동맥의 뇌경색부위가 클 때 발생하며 브로카 영역과 베르니케 영역이 모두 손상되었을 때 나타난다. 언어의 유창성과 알아듣기 모두에 심각한 장애가 생긴다<sup>1</sup>.

최근 한의학 연구에서 뇌졸중 이후 발생한 실어증에 대한 치료는 2000년 이후 총13편으로 꾸준히 이어지고 있다<sup>2</sup>. 하지만 뇌졸중 이후 발생한 실어증에 대한 한의치료의 유효성을 검증하기 위해서는 아직 임상사례가 부족하므로 더욱 지속적인 사례보고가 필요하다. 본 증례는 뇌경색 진단받고 정맥내혈전용해술을 시행한 뒤 발생한 뇌출혈로 인한 운동성 실어증(motor aphasia) 환자에게 한의치료를 시행한 후 호전된 결과를 얻었기에 보고하는 바이다.

## II. 증례

### 1. 병력

- 1) 나이, 성별 : 진○○(72/M)
- 2) 주소증 : 좌반신 부전마비 G3+/G4-, 운동성 실어증(Motor Aphasia)
- 3) 발병일 : 2019년 3월 6일 3PM
- 4) 치료기간 : 2019년 3월 19일-2019년 3월 29일 (입원치료), 2019년 3월 29일-2019년 4월 30일 (외래치료/주 2회)
- 5) 과거력 : 고혈압, 호흡장애
- 6) 가족력 : 별무
- 7) 현병력 : 본 증례의 환자는 마른 체구의 왼손잡이의 72세 남자 환자로, 2019년 3월 6일 오후 3시경 발생한 좌반신 부전마비 및 어둔 증상으로 ○○ 대학병원 응급센터 내원 하였다. ○○ 대학병원에서 당일 시행한 B-MRI 상 Rt. MCA infarction 진단받아 정맥내혈전용해술 시행

하고 경과 관찰 하던 중 2019년 3월 7일 motor aphasia 증상 발생하였으며 B-CT상 Rt. frontlobe Hematoma 관찰되어 신경 외과적 수술 대기하던 중 2019년 3월 12일 B-CT상 Hematoma decrease 되어 수술 취소하고 경과 관찰하기로 하고 적극적인 한방 치료를 위하여 2019년 3월 19일 부터 2019년 3월 29일까지 본원 한방 6내과에서 입원치료 받았다. 2019년 3월 29일 퇴원 이후에는 주2회의 외래치료 시행하였다.

### 8) 초진소견

- (1) 睡眠 : 불량(사려과다로 입면난, 야간뇨 및 야간 배변으로 2-3회 깬)
- (2) 食慾, 消化 : 식욕 없음. 하루 3번 죽 1/2 그릇 섭취, 소화 별무이상
- (3) 小便 : 小便淸長, 빈뇨(낮에는 2-3시간 간격으로 배뇨, 야간뇨 2-3회)
- (4) 大便 : 무른변 양상, 1-2회/1일
- (5) 脈診 : 脈沈細
- (6) 舌診 : 舌質淡苔白
- (7) 口渴 : 없음.
- (8) 腹診 : 별무이상

### 2. 증상

입원당시 환자는 mental alert 하였으며 좌반신 부전마비 증상은 근력도수평가(Muscle Manual Test, MMT)상 G3+/G4-로 상하지 모두 중력에 저항하여 거상 가능했으나 상지의 경우 Finger counting 및 수저질, 글씨쓰기 등이 불가능했으며 하지는 부축 보행은 가능하나 자발적 보행은 불가능하여 주로 휠체어를 통해 ambulation 하였다. 언어능력과 관련해서는 발성은 가능하였으나 음절단위로 끊어졌으며 발음 구분이 불가능하였다. 고개나 손을 짓는 등의 행동으로 의사 표현하였으며 '손을 들어 보세요' 등의 간단한 지시사항은 수행 가능하였다.

### 3. 평가도구

언어장애에 대한 경과 평가를 위해 한국판-웨스턴 실어증 검사(Korean version of the western

aphasia battery, K-WAB)와 이<sup>5</sup>의 논문에 소개되어 있는 조음기관 기능 수행력 평가지를 사용하였다(Table 1). K-WAB은 서양에서 개발된 실어증 검사를 한국어에 맞게 표준화 한 검사도구로 본 증례에서는 스스로 말하기(fluency), 알아듣기(comprehension), 따라말하기(repetiton), 이름대기(naming) 등의 네 가지 하부검사를 바탕으로 실어증 지수(Aphasia Quotient, AQ)를 점수로 산정하였다<sup>6</sup>. AQ 점수는 스스로말하기, 알

아듣기, 따라 말하기, 이름대기의 각 항목별 점수의 합을 두배로 하여 산정하였다. 조음기관 기능 수행력 평가지는 조음기관 기능의 향상 정도를 0.0-2.5 사이의 점수로 평가하였다<sup>7</sup>. 환자의 좌반신 부전마비 증상의 경과를 평가하기 위해 Medical Reserch Council(MRC)에서 제시한 근력도수평가(Muscle Manual Test, MMT)를 시행하였으며 뇌출혈 부위의 경과 관찰을 위해 B-CT 촬영을 진행하였다.

Table 1. Evaluation of Articulator Performance

| 평가 점수 | 수행력 평가        | 평가 시 고려되는 사항들  |
|-------|---------------|--|
| [0.0] | 매우 심각함.       | ① 단계별 주요 활동을 스스로 전혀 수행하지 못함.<br>② 치료사의 모델링을 모방하지 못함(보조적인 도움이 있어도 전혀 수행할 수 없음).<br>③ 안면 표정의 비대칭이 매우 심함.<br>④ 무의미음절을 지나치게 느린 속도로 반복하여 무슨 음인지 전혀 알아들을 수 없다.<br>⑤ 모음 구형이 비정상적이며, /아/ 연장 발성 길이도 3초 미만으로 매우 짧다. 또한 발성의 음도 변화가 없다.  |
| [1.0] | 약간 수행 가능함.    | ① 단계별 주요 활동에 대한 수행 능력이 나타나기는 하나 아주 미미한 정도임.<br>② 치료사의 모델링을 약간 모방할 수 있음(보조적인 도움으로 약간 수행 가능함).<br>③ 안면표정의 비대칭이 휴식시보다 운동 시에 더욱 많이 나타남.<br>④ 무의미 음절을 천천히 반복 발화하며, 무슨 음인지 약간 알아들을 수 있음.<br>⑤ 모음 구형은 비교적 잘 만드나, 연장 발성 길이가 5초 정도에 한정됨. 또한 발성 시 음도 변화가 미미하게 나타남.           |
| [1.5] | 어느 정도 수행 가능함. | ① 단계별 주요 활동을 스스로 어느 정도 수행함(보조적인 도움 또한 필요).<br>② 안면표정의 비대칭이 휴식 시와 운동 시에 약간 나타남.<br>③ 무의미 음절 반복 발화 속도가 약간 느린 감이 있다. 무슨 음인지 어느 정도 잘 알아들을 수 있으나, 약간은 비정상적이다.<br>④ 모음 구형은 잘 만드나, 연장 발성 길이가 10초 정도에 한정됨. 또한 발성 시 음도 변화가 어느 정도 나타남.<br>⑤ 해당 조음기의 긴장 유지가 1초~3초 미만 정도에 한정됨. |
| [2.0] | 비교적 잘 수행함.    | ① 단계별 주요 활동을 비교적 잘 수행함.<br>② 안면 표정의 비대칭이 휴식시에는 거의 나타나지 않고, 운동 시에 약간 나타남.<br>③ 무의미 음절을 비교적 빠른 속도로 발화함. 또한 발화의 명료도 좋음.<br>④ 모음 구형은 비교적 잘 만드나, 연장 발성 길이가 15초 정도에 한정됨. 또한 발성 시 음도 변화가 비교적 잘 나타남.<br>⑤ 해당 조음기의 긴장 유지가 3초~5초 정도 유지됨.                                     |
| [2.5] | 매우 잘 수행함.     | ① 단계별 주요 활동을 스스로 매우 잘 수행함.<br>② 안면 표정의 비대칭이 휴식 시와 운동 시에 거의 나타나지 않음.<br>③ 무의미 음절을 매우 빠르게 반복하며(정상적), 발음의 명료도 또한 높음.<br>④ 모음 구형은 비교적 잘 만드나, 연장 발성 길이가 20초 이상임. 또한 발성 시 음도 변화가 쉽게 인지됨.<br>⑤ 해당 조음기의 긴장 유지가 5초 이상 유지됨.  |

4. 치 료

2019년 3월 19일 부터 2019년 3월 29일까지 10일 간 입원치료 시행하였으며 퇴원 후에는 주2회 외래 치료 시행하였다. 치료 기간 중 ○○ 대학 병원 신경과에서 처방한 양약치료(Cinalong 10 mg(M)/ Olmetec 20 mg(M)/ Lixiana(M)/ Lipitor 20 mg(E)/ Keppra 500 mg(B)/ Singulair 10 mg(E)/ Mucopect(E)/ Asima 400 mg(E)/ Mago 500 mg(T)/ Gaster 20 mg(B)/ Mucosta 100 mg(E))를 한의치료와 병행하였다. 침치료는 입원기간 중 0.20×30 mm stainless steel(동방침구 제작소, 일회용 호침)을 사용하여 1일 2회 20분 간 유치하였다. 경혈은 五輸穴 중 양측 수태음 폐경(手太陰肺經), 족소음신경(足厥陰肝經), 족양명위경(足陽明胃經)의 화(火)혈인 LU10(魚際), KI2(然谷), ST41(解谿)의 총 6개의 경혈을 선정하였으며 1.0-1.5 cm 깊이로 자침하여 득기감이 느껴지도록 하였다. 외래 치료 기간 중에는 일주일에 2일, 1일 1회 침치료 시행하였다. 한약 치료는 2019년 3월 19일부터 2019년 3월 21까지 順氣飲을 투여하였으며 환자 지속적으로 기력저하, 전신다한 및 사맥 증상 있어 2019년 3월 22일부터 2019년 3월 29일 까지는 補元湯으로 변경하여 투여하였다(Table 2, 3). 한약은 하루 3번 식후 30분에, 3첩 3팩, 1팩당 120 cc 용량으로 투여하였다. 퇴원 후 외래치료에서는 환자 및 보호자의 의사로 한약투여는 중단하였다.

Table 2. Prescription of *Sungi-eum*

| Herbal name  | Drug name                                | Dosage (g) |
|--------------|--|------------|
| 人 蔘          | <i>Ginseng Radix</i>                     | 8          |
| 白茯苓          | <i>Poria Cocos</i>                       | 8          |
| 橘 皮          | <i>Citrus Aurantium</i>                  | 6          |
| 黃 芪          | <i>Astragali Radix</i>                   | 6          |
| 石菖蒲          | <i>Acori Graminei Rhizoma</i>            | 4          |
| 草薢菴          | <i>Alpiniae Katsumadai Semen</i>         | 4          |
| 山 查          | <i>Crataegi Fructus</i>                  | 4          |
| 生 薑          | <i>Zingiberis Rhizoma Crudus</i>         | 4          |
| 肉 桂          | <i>Cinnamomi Cortex</i>                  | 4          |
| 乾 薑          | <i>Zingiberis Rhizoma</i>                | 4          |
| 附子(鹽)        | <i>Aconiti Lateralis Radix Preparata</i> | 4          |
| 半 夏          | <i>Pinelliae Rhizoma</i>                 | 2          |
| 大腹皮          | <i>Arecae Pericarpium</i>                | 2          |
| 甘 草          | <i>Glycyrrhizae Radix</i>                | 2          |
| Total amount |  | 62         |

Table 3. Prescription of *Bowon-tang*

| Herbal name  | Drug name                                | Dosage (g) |
|--------------|--|------------|
| 人 蔘          | <i>Ginseng Radix</i>                     | 8          |
| 黃 芪          | <i>Astragali Radix</i>                   | 8          |
| 白茯苓          | <i>Poria Cocos</i>                       | 8          |
| 橘 皮          | <i>Citrus Aurantium</i>                  | 4          |
| 川 芎          | <i>Cnidii Rhizoma</i>                    | 4          |
| 石菖蒲          | <i>Acori Graminei Rhizoma</i>            | 4          |
| 當 歸          | <i>Angelicae Gigantis Radix</i>          | 4          |
| 生 薑          | <i>Zingiberis Rhizoma Crudus</i>         | 4          |
| 肉 桂          | <i>Cinnamomi Cortex</i>                  | 4          |
| 乾 薑          | <i>Zingiberis Rhizoma</i>                | 4          |
| 附子(鹽)        | <i>Aconiti Lateralis Radix Preparata</i> | 4          |
| 香附子          | <i>Cyperi Rhizoma</i>                    | 4          |
| 甘 草          | <i>Glycyrrhizae Radix</i>                | 2          |
| Total amount |  | 62         |

5. 경 과

치료 전 2019년 3월 19일 시행한 K-WAB 검사의 Aphasia Quotient(AQ)점수는 6.4였으나 입원 및 외래 치료를 받은 후인 2019년 4월 30일 평

가에서는 21.4로 상승했다. 항목별로는 치료 전 평가에서 스스로 말하기 0, 알아듣기 3.2, 따라 말하기 0, 이름대기 0 에서 치료 후 스스로 말하기 1.2, 알아듣기 6.1, 따라 말하기 2.4, 이름대기 1.0 으로 호전된 결과를 얻었다(Fig. 1).

조음기관 기능 수행능력평가는 각각 치료 전인 2019년 3월 19일 0.0점, 치료시작 9일 경과한 2019년 3월 28일 1.0점, 치료시작 42일 경과한 2019년 4월 30일 1.5점으로 향상된 결과를 보였다(Fig. 2).

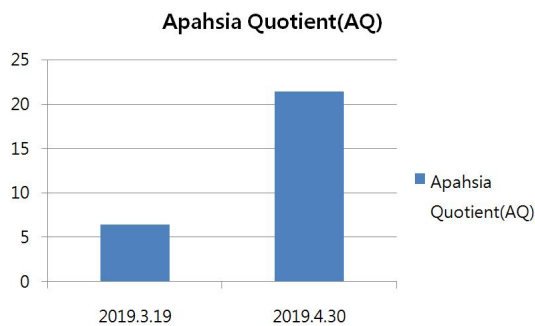


Fig. 1. Aphasia quotient (AQ).

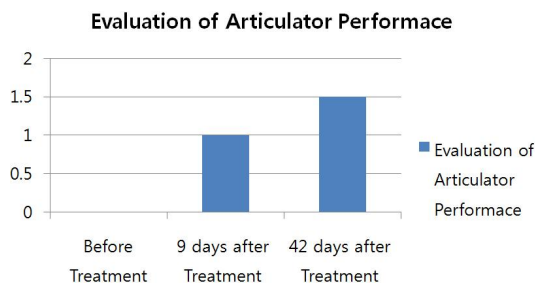


Fig. 2. Evaluation of articulator performance.

좌반신 부전마비 증상은 입원 당시 MMT상 G3+/G4-였으나 입원 5일 이후에는 MMT상 G4-/G4로 증가하여 느린 속도로 Finger counting 가능해졌다. 입원 7일 이후에는 MMT상 G4/G4로 능숙하게 Finger counting 가능하였으며 젓가락질은 불완전 하지만 숟가락질 가능했다. 하지 근력도 상승하여 휠체어가 아닌 Stick 사용하여

보행 가능 하였다. 경과 관찰 위해 2019년 3월 28일 시행한 B-CT상 뇌의 지연성 출혈및 재출혈은 없었으며 입원전 2019년 3월 18일에 시행한 B-CT보다 출혈이후 발생한 부종이 감소되는 소견 보였다(Fig. 3, 4).

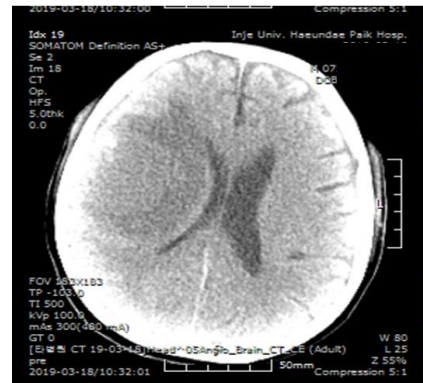

Fig. 3. B-CT(2019.3.18) - hematoma of Rt. frontal lobe.

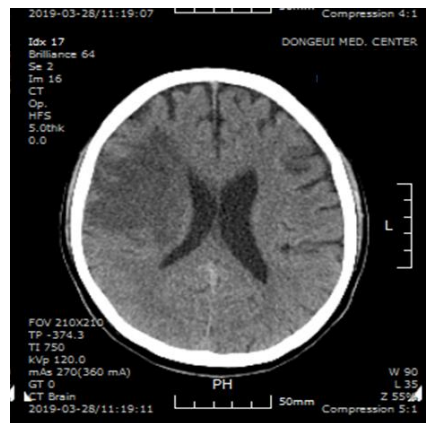


Fig. 4. B-CT(2019.3.28) - reduced swelling and No rebleeding of Rt. frontal lobe.

### III. 고찰 및 결론

뇌혈관 질환 이후 발생하는 장애는 운동능력과 감각능력, 일상 생활동작 수행능력, 인식능력, 대화능력, 감정 및 정서와 관련된 측면 등으로 분류된

다. 뇌혈관 질환의 발병 당시 운동기능과 언어기능의 이상이 가장 많이 나타나며 후유증 또한 운동장애와 언어장애가 가장 큰 비율로 남는다. 언어장애는 실어증 및 구음 장애, 실성, 신경성 종합이상을 포함하며 그 중 실어증이란 언어를 이해하거나 표현하는데 장애가 있는 것이다. 구음 장애는 언어를 구성하는 근육활동의 장애를 말하며, 실성은 음성이 소실되는 것, 신경성 종합이상은 치매나 섬어처럼 대뇌피질의 근본 변화에 기인하며 실어증과는 다른 임상양상을 보인다<sup>8</sup>.

대뇌반구의 실비우스열 주변부(perisylvian region)에 분산된 신경망은 인간의 뇌에서 언어기능을 담당하는 주요 부위이다. 그 중 하전두회(inferior frontal gyrus)에 있는 브로카 영역(Broca's area)은 언어기능의 하나의 축을 담당하며 이곳에 이상이 생기면 음운, 유창성, 문법구조 등의 언어의 운동적 측면에 장애가 생긴다. 브로카 실어증의 가장 흔한 원인은 중뇌동맥(MCA)의 상부분지가 막히면서 브로카 영역 주위의 앞쪽 실비우스열 부위와 도피질(insular cortex)에 뇌경색, 종양, 뇌출혈 등이 생기는 경우이다. 특히 뇌혈관 질환은 급성으로 병변 부위의 피질과 백질을 손상시켜 실어증을 유발한다<sup>1</sup>.

브로카 실어증 환자는 상대적으로 이해능력이 잘 보존되어 있는 반면 구어의 유창성 및 조음능력이 부족하기 때문에 표현성 혹은 운동성 언어장애가 생긴다. 브로카 실어증 환자들은 단순한 문장구조의 '전보식 구어'를 사용하는 경우가 많은데 발화의 길이가 짧고, 단어를 표현하려는데 급급하기 때문이다. 또한 운동성 언어 장애 이외에도 일반적으로 언어를 듣고 이해하는 능력에도 약간의 장애가 있다<sup>4</sup>.

뇌졸중 후의 실어증은 주로 우성반구에 있는 대뇌 피질의 언어 중추에 병변이 생길 때 나타난다. 뇌 병변의 위치와 크기는 실어증의 예후에 가장 큰 영향을 미친다. 병변이 크거나 주요한 언어영역에 가깝거나 여러 언어영역에 동시에 침범된 경우

예후가 불량하다. 또한 환자의 사회, 경제, 교육적인 수준, 환자 관리정도, 언어치료 유무 등도 실어증의 예후에 영향을 준다고 알려져 있다<sup>9</sup>. 뇌혈관 질환에 의한 브로카실어증의 경우 일반적으로 2~6개월 사이에 언어기능의 회복이 최고에 이르며 이후에는 회복에 한계를 가진다. 브로카 실어증은 베르니케 실어증 보다 언어기능 회복에 대한 예후가 좋다<sup>1</sup>.

한의학에서 중풍후 나타난 실어증은 中風門에 속하는 것으로 舌瘖, 舌癱, 言語不利, 言語蹇澁, 中風不言 등으로 다양하게 표현해왔으며 그 원인을 腎虛, 胃虛, 氣血虛損, 風熱, 痰塞, 內脫 등으로 나누어 치료하였다<sup>3</sup>. 최근의 한의학 연구에서는 양 등<sup>10</sup>은 교뇌 출혈 이후 발생한 반신부전마비, 연하곤란 및 언어장애 환자 1례에 淸心蓮子湯 가감방을 투여하여 호전된 결과를 얻었으며 강 등<sup>6</sup>은 뇌졸중으로 유발된 전체성 실어증 환자 2례에 전기자극을 가한 두침치료를 시행하였다. 또한 김 등<sup>7</sup>은 뇌경색 후 발생한 브로카실어증 환자 1례에 五行鍼刺法을 응용하여 足少陰腎經과 手少陰心經의 木穴을 선혈하여 치료하였으며 여 등<sup>11</sup>은 뇌출혈 이후 발생한 유창성 실어증 환자 1례를 대상으로 지황음자를 비롯한 한방 약물치료, 침치료와 언어재활 치료를 병행하였다.

초진 소견상 환자는 손발이 차가웠으며 小便淸長, 대변은 무른변 양상이었으며 새벽에 설사하는 경향 있었다. 또한 面色淡白, 脈沈細, 舌質淡苔白 하였으므로 辨證論治를 통해 환자의 증상을 腎陽虛로 변증하여 順氣飲을 투여하였다. 順氣飲은 人蔘, 白茯苓 8g, 橘皮, 黃芪 6g, 石菖蒲, 草薢, 山查, 生薑, 肉桂, 乾薑, 附子(鹽) 4g, 半夏, 大腹皮, 甘草 2g로 구성되었다. 回陽補火하고 散寒除濕 하는 附子を 근약으로 하였으며 肉桂, 乾薑 등의 溫裏祛寒 하는 약물을 써서 附子の 효능을 도왔다. 또한 人蔘, 黃芪등의 補氣藥을 사용해 환자의 기력저하 증상을 치료하였다. 탕약복용 후에도 환자 지속적인 기력저하 및 서맥, 식은땀 증상 호소하여 2019년 3월 22일 부터는 順氣飲에 黃芪를 4g 증량

하고 當歸, 川芎 등의 補血藥을 추가한 補元湯으로 변경하여 퇴원 전까지 복용하였다. 補元湯의 구성은 人蔘, 黃芪, 白茯苓 8 g, 橘皮, 川芎, 石菖蒲, 當歸, 生薑, 肉桂, 乾薑, 附子(鹽), 香附子 4 g, 甘草 2 g이다<sup>12</sup>. 침구치료는 五輸穴 중 양측 수태음폐경(手太陰肺經), 족소음신경(足厥陰肝經), 족양명위경(足陽明胃經)의 화(火)혈인 LU10(魚際), KI2(然谷), ST41(解谿)를 선혈하였다. 辨證論治상 腎虛로 腎을 補해줘야 하고, 한의학에서 肺는 聲音의 門이고 腎은 聲音의 根源이므로 수태음폐경(手太陰肺經), 족소음신경(足厥陰肝經)을 치료하였다<sup>13</sup>. 족양명위경(足陽明胃經)의 유주는 코의 바깥측을 끼고 나와 윗잇몸으로 들어가고, 입을 끼고 돌아나와 입술을 돌아 承漿穴에서 좌우의 경맥이 만나고, 下顎의 뒤쪽 아래를 따라 大迎穴로 나와 頰車穴을 따라 귀앞으로 올라가므로 경락유주 상 언어기능과 밀접한 연관이 있어 치료하였다<sup>14</sup>.

본 증례의 환자는 뇌경색 진단 받고 급성기 치료로 정맥내혈전용해술 시술 받은 후 생긴 뇌출혈로 인해 운동성 실어증상 발생하여 신경 외과적 수술 고려하던 중 B-CT상 출혈이 감소되는 소견 보여 수술 취소하고 한방치료 위해 내원하였다. 뇌경색 발병 당시에는 Motor 저하 및 어둔 증상 있었으나 운동성 실어증상은 나타나지 않았으며 실어증상은 뇌출혈 이후 발생하였다. 환자는 왼손잡이였고 경색 및 출혈부위 Rt. MCA infarction 및 Rt. Frontal lobe hematoma로 일반적으로 오른손잡이의 약 90%와 왼손잡이의 60%에서 좌측 대뇌 반구에 병변이 있을 때 실어증이 생기는 것에 비해 전형적인 경우는 아니었다<sup>1</sup>. 입원당시 환자의 좌반신 부전마비 증상은 MMT상 G3+/G4-로 운동장애가 심각한 정도는 아니었으나 언어장애는 심각한 수준이었다. 입원당시 평가한 K-WAB상 AQ 점수는 6.4, 항목별로 스스로 말하기 0, 알아듣기 3.2, 따라 말하기 0, 이름대기 0으로 스스로 말하기, 따라 말하기, 이름대기가 모두 불가능한 상황이었다. 알아듣기의 경우에도 Mental은 alert하

였으나 '손을 들어보세요' 등의 간단한 지시사항은 수행가능하나 '볼펜으로 문을 가르킨 후 천장을 가르키세요' 등의 복잡한 지시사항에 대해서는 반응이 느리고 제대로 수행하지 못하였다. 조음기간 능력 평가 상에도 입원당일 0.0점으로 무의미한 음절을 반복했으며 무슨 음인지 전혀 알아들을 수 없었다. 연장 발성 길이도 2초 이상 유지되지 못했다. AQ 점수는 스스로말하기, 알아듣기, 따라 말하기, 이름대기 각 항목별 점수의 합을 두배로 하여 산정하였다. 한방치료 시행 후 언어장애의 경우에는 입원 및 외래치료 후 치료시작으로부터 42일 경과된 2019년 4월 30일 실시한 K-WAB상 AQ 점수는 21.4로 상승했으며 항목별로 스스로 말하기 1.2, 알아듣기 6.1, 따라 말하기 2.4, 이름대기 1.0으로 특히 알아듣기와 따라 말하기 항목에서 크게 향상된 결과를 보였다. 조음기관 기능 수행능력평가는 치료시작 9일 경과한 2019년 3월 28일 1.0점으로 발성된 음을 구별할 수 있었으며 연장발성도 5초 정도 유지 가능했다. 마지막 평가인 2019년 4월 30일 평가에서는 1.5점으로 음절의 발화 속도가 비교적 빨라졌으며 10초 정도의 연장발성이 가능하였다. 언어장애뿐 아니라 운동장애에 대한 평가도 입원 중 시행하였다. 입원 5일차에는 MMT상 G4-/G4-으로 상지 움직임이 개선되었으며 입원 7일차에는 MMT상 G4/G4으로 상하지근력이 향상되어 능숙한 Finger counting 및 손가락질, Stick 보행이 가능한 상태가 되었다. 뇌출혈 부위의 경과 확인을 위해 시행한 B-CT상으로도 지연출혈 및 재출혈은 없었으며 출혈이후 남아있던 뇌부종이 감소되는 소견 있었다.

본 증례는 뇌경색 진단으로 정맥내혈전용해술 시행 후 발생한 뇌출혈로 인해 발생한 운동성 실어증 환자에게 한약치료 및 침치료를 시행하여 호전된 결과를 얻었다는데 의의가 있다. 한방치료를 시행하던 중에는 다른 언어 재활 치료 없이 뇌졸중에 대한 일반적인 양약치료만 병행 되었으므로 치료에 있어 한방치료의 역할이 컸다고 볼 수 있

다. 하지만 증례가 1례에 국한된다는 점, 대조군이 없어 임상 증상에 대한 자연 경과와의 비교가 힘들다는 점, 환자가 왼손잡이 이므로 왼손잡이가 오른손잡이 보다 언어기능의 회복이 쉽다는 예후 인자<sup>9)</sup>의 영향을 배제할 수 없다는 점 등에서 한계가 있다. 본 증례의 환자의 경우 한방치료 기간이 발병일로부터 2주일~2개월 사이로 자연경과에 따른 회복을 완전히 배제할 수는 없지만 일반적으로 뇌혈관 질환에 의한 브로카 실어증의 경우 2~6개월 사이에 언어기능의 회복이 최고에 이른다<sup>1)</sup>는 점을 고려 할 때 비교적 빠른 시간 내에 언어 재활치료를 병행하지 않고도 환자의 언어기능이 일상생활을 수행 불가능한 단계에서 어느 정도 수행 가능한 단계로 회복되었다는 점에서 의의가 있다. 뇌졸중 이후 발생한 언어장애에 대한 한의치료의 유효성 검증을 위해서는 더욱 지속적인 임상연구 및 증례보고가 필요하다 사료된다.

### 참고문헌

1. Brainward E, Fauci A, Kaiser D, Hauser S, Lingo D, Jameson J. Harrison's Principles of Internal Medicine. 19th edition. Vol 1. Seoul: Doseochulpan MIM; 2017, p. 254-61.
2. Koh JY, Son AH, Shin HS. Review of Clinical Research about the Treatment of Aphasia after Cerebrovascular Disease. *J Int Korean Med* 2018; 39(6):1104-15.
3. Hong SS, Hong SY, Oh MS. The Oriental and Western Medical Study of Communication Disorder with Post-Stroke. *Research Institute of Korean Medicine* 2008;16(1):181-9.
4. Lee HJ, Choi SH, Choi CH. Characteristics of Consonant Discrimination and Articulation in Patients with Broca's Aphasia. *Audiol Speech Res* 2018;14(2):108-18.
5. Lee OB, Gwon DH. The Effects of the Articulatory Training Program on the Dysarthric Speech in Subjects with Dysarthria. *Graduate School of Rehabilitation science of Taegu University* 1998.
6. Kang AR, Woo JM, Lee MR, Kim SB, Cho KH, Moon SK, et al. Two Case Studies of Scalp Acupuncture on Post-stroke Global Aphasia Patients. *J Int Korean Med* 2016;37(2):265-72.
7. Kim TR, Lim HC, Jeon SY. Acase Report of Broca's Aphasia afer Cerebral Infarction by Korean Medical Treatment including Five-Element Acupuncture. *J Int Korean Med* 2016;37(3):568-77.
9. Song MS, Kim YH, Jang SK, Kim JH, Lim YK, Kang JH, et al. Clinical comparison studies on 20 cases of stroke patients with dysarthria by Sa-Am & General acupuncture. *Korean J Acupuncture & Moxibustion Med* 2003;20(6):160-7.
9. Yeo JJ, Lee TH, Yu G, Kim LH, Seo ES, Jang IS. Two Cases of Aphasic Stroke Patients treated with Speech Therapy and Korean Medical Therapy. *Journal of Korean oriental internal medicine* 2004;25(3):662-8.
10. Yang JY, Jeong TS, Jeon GR, Ok SY, Sun JJ. A Case Study of Chengsimyeonja-tang-gamibang Treatment of a Patient with a Pontine Hemorrhage, with Quadriplegia, Dysarthria, and Dysphasia. *J Int Korean Med* 2017;38(2):217-25.
11. Yeo JJ, Jang IS, Yoo G, Jeong EH, Kim LH. Korean Medical Therapy in Patient with Fluent Aphasia after Stroke : Case Report. *J of Oriental Neuropsychiatry* 2016;17(1):137-43.
12. Kim IR, Kim HC, Cuk YB, Park SG, Park YG, Park GH, et al. Bonchohak. Seoul: Yeongnimsa; 2013, p. 372-8.
13. Jeong SG, Jeong HG, Lee BG, Kim JD, Choi



중대뇌동맥 뇌경색 이후 발생한 뇌출혈에 동반된 브로카실어증(Broca aphasia) 환자에 대한 한의치료 증례보고 1례

HY, Park YC et al. Pyegyenaegwahag. Seoul:  
Doseochulpan Nado: 2013, p. 349-56.  
14. Shin MG, Hong MC, Kang KH, Kim MD,

Lee SG, Lee CY, et al. Gyeonglagaenglihag.  
Seoul: Gibmundang: 2012, p. 385.