



무지외반증의 수술 후 재발에 대한 치료

권기범, 이경민

분당서울대학교병원 정형외과

Treatment of Recurrent Hallux Valgus after Surgery

Ki Bum Kwon, Kyoung Min Lee

Department of Orthopedic Surgery, Seoul National University Bundang Hospital, Seongnam, Korea

Recurrence is a common complication following hallux valgus surgery. The postoperative recurrence rates have been reported to be between 2.7% and 16%. Reoperation is considered only for the recurrent deformities with intractable pain. The success of reoperation depends on identifying and addressing the cause of the recurrence appropriately. The surgical principle of reoperation for a recurrent hallux valgus is similar to that of the primary surgery, but arthrodesis and proximal metatarsal osteotomies with greater correcting power are adopted more frequently.

Key Words: Hallux valgus, Bunion, Recurrence, Reoperation, Complication

서 론

무지외반증의 유병률은 23% 정도로 흔하게 접하는 질환이다.¹⁾ 보존적 치료에도 증상이 개선되지 않는 경우 수술적 치료를 하게 되는데 수술 후 합병증은 10%~55%까지 보고된다.^{2,3)} 그 중 가장 흔한 합병증은 무지외반증의 재발이다.⁴⁻⁶⁾

무지외반증의 재발 기준은 연구자들마다 조금씩 차이가 있다. Pentikainen 등⁷⁾은 무지외반각(hallux valgus angle)이 15도 이상일 경우로 정의하고 있으며 Aiyer 등⁸⁾은 20도 이상일 경우로 정의한다. Shibuya 등⁹⁾은 수술 후 6개월 뒤 수술 직후와 비교하여 수술 후 6개월 뒤의 무지외반각이 3도 이상 증가한 경우로 정의하고 있다. Coughlin와 Jones⁴⁾는 수술 후 무지외반각이 20도 이상이면 각도 교정이 10도 미만인 경우로 정의하였다.

수술 후 변형의 재발은 일반적으로 2.7%~16%까지 발생한다고

알려져 있으나¹⁰⁾ 연구마다 재발률은 다양하게 보고된다. 이는 연구에 따라 술 전 변형 정도, 수술 방법 및 수술 후 추시기간 등이 다르기 때문이다. Kilmartin¹¹⁾은 원위 Mitchell 절골술(distal Mitchell osteotomy)을 시행한 후 26%가 재발했다고 보고하였으며 Fokter 등¹²⁾은 변형 Mitchell 절골술(modified Mitchell osteotomy)을 시행한 105족을 대상으로 21년간의 후향적 연구를 시행한 후, 재발률이 47%까지 된다고 보고하였다. 원위 갈매기 절골술(distal chevron osteotomy)의 경우 재발률이 10% 또는 16%로 보고되고 있으며¹³⁾ Iyer 등¹⁴⁾은 근위부 내측 췌기 절골술(proximal medial wedge osteotomy) 후 64.7%까지 재발한다고 보고하였으나 표본 수가 적은 한계가 있다.

이렇듯 무지외반증 수술 후 재발은 흔하게 일어나며 이는 환자뿐 아니라 수술한 의사에게도 중요한 문제가 된다. 이에 본 종설을 통해 수술 후 재발된 무지외반증의 치료에 대해서 정리해 보고자 한다.

본 론

1. 무지외반증 수술 후 재발의 원인

재발의 원인은 다양하다. 정확한 원인을 찾고 이를 교정함으로써 재발을 막을 수 있음은 당연하다. 특히 수술 전 방사선학적 검사

Received October 1, 2019 Revised December 10, 2019 Accepted December 10, 2019

Corresponding Author: Kyoung Min Lee

Department of Orthopedic Surgery, Seoul National University Bundang Hospital, 82 Gumi-ro 173beon-gil, Bundang-gu, Seongnam 13620, Korea

Tel: 82-31-787-7205, Fax: 82-31-787-4056, E-mail: oasis100@empas.com

ORCID: https://orcid.org/0000-0003-4732-8700

Financial support: None.

Conflict of interest: None.

Copyright © 2019 Korean Foot and Ankle Society. All rights reserved.

© This is an Open Access article distributed under the terms of the Creative Commons Attribution Non-Commercial License (<http://creativecommons.org/licenses/by-nc/4.0>) which permits unrestricted non-commercial use, distribution, and reproduction in any medium, provided the original work is properly cited.

는 반드시 체중부하 상태로 시행해야만 변형 정도를 보다 정확하게 알 수 있다. 종족골간각(intermetatarsal angle), 족지골간각(interphalangeal angle), 무지외반각, 종족족지관절의 상합성(congruency of metatarsophalangeal joint), 종자골 위치(sesamoid position), 종족골 길이 등을 다각적으로 평가하고 교정할 각도에 맞는 적절한 절골술을 선택하고 연부조직 재균형을 이루어야 수술 후 재발을 줄일 수 있다. 하지만 정확한 신체검진이나 병력 청취에 소홀한 채, 단순 방사선 사진을 통한 객관적 지수에만 관심을 쓰는 오류를 범하지 말아야 할 것이다. 수술 직후 무지외반각이 15도 이내, 종족골간각이 10도 이내면 수술 후 재발률이 낮다고 알려져 있다.¹⁵⁾

재발의 원인은 크게 환자적인 측면, 수술적인 측면으로 나눌 수 있다(Table 1). 먼저 환자적인 측면으로 살펴보면 흡연은 골유합에 악영향을 미친다고 알려져 있고¹⁶⁾ 수술 후 순응도가 좋지 않고 체중부하를 일찍 시행하였을 경우^{17,18)} 지속적인 하이힐 착용³⁾ 등과 같이 충분한 환자 교육을 통해 재발을 예방할 수 있는 경우가 있다. 전신적인 과유연성을 나타내는 Ehlers-Danlos 증후군과 Marfan 증후군, 종족족지 관절의 내측 연부조직을 약화시킬 수 있는 류마티스 및 통풍과 같은 염증성 관절염과 갑상선 기능 저하증 등이 수술 후 무지외반증의 재발과 관련이 있다.¹⁹⁾ 근육의 경직성 혹은 불균형을 초래하는 신경근육계 질환(뇌성마비, 유전성 운동감각 신경병증) 및 뇌혈관질환 등도 무지외반증의 재발에 기여한다.¹⁹⁾ 이러한 환자군에서는 기저 질환에 의한 추가적으로 변형이 일어날 수 있으므로 관절교정술을 시행하는 것이 재발률을 낮추는 데 도움이 된다고 알려져 있다.

골격계가 미성숙한 상태에서 시행되는 무지외반증 수술은 술 후 재발률이 높아서 50%까지도 보고되고 있다.⁹⁾ 어린 연령의 환자들은 무지외반증과 함께 종족골 내전증(metatarsus adductus)이 동반되는 경우가 많으며 이는 무지외반증 교정수술을 더 어렵게 해서 재발률을 높이는 것으로 추정하고 있다. 또한 유년기 혹은 청소년기의

무지외반증에서는 원위 종족골 관절각(distal metatarsal articular angle)의 증가가 흔하게 관찰되는데 이를 교정하기 위해서는 이중 절골술(double osteotomy)이 효과적임에도 불구하고 성장판을 피하기 위해 단일 절골술(single osteotomy)만을 하다 보니 불충분한 교정을 하거나 무리한 연부조직 술식으로 비상합성 관절을 초래할 가능성이 높다. Coughlin²⁰⁾은 이러한 환자들에게 적절한 수술 방법을 선택할 경우 5년 추시 결과 재발률을 약 10%까지 낮출 수 있다고 보고하였다.

환자의 해부학적인 측면도 원인이 될 수 있다. Shibuya 등⁵⁾은 수술 후의 경골 종자골 위치(tibial sesamoid position)이 grade 4 이상인 경우 50% 이상 재발하였다고 보고하였고 Okuda 등²¹⁾ 또한 방사선학적 검사상 종자골의 외측 전위 정도가 무지외반증 수술 후 재발과 연관이 있다고 보고하였다. Aiyer 등⁸⁾은 587명의 환자를 대상으로 한 후향적 연구에서 종족부 내전각(metatarsus adductus angle, MAA)이 20도 이상인 경우와 그 이하인 경우 무지외반증의 재발률을 비교하였다. 종족부 내전증이 있는 경우 두 배(29.4%, 종족부 내전증이 없는 경우는 15%)의 재발률이 나타났으며 이를 통해 심한 종족골 내전증 변형이 있는 경우 무지외반증 수술 시 더 주의가 필요하다고 주장하였다. Park과 Lee²²⁾도 이와 유사한 보고를 하였으며 수술 전 MAA가 23도 이상, 무지외반각이 40도 이상인 경우 재발이 증가하였고 수술 후 비체중부하 방사선 검사에서 종자골의 위치가 grade 4 이상, 무지외반각 8도 이상인 경우 재발이 증가하였다고 보고하였다.

발목관절 침족(ankle equinus)이 있는 경우 과도한 회내 운동이 일어날 수 있고 이는 족부의 첫 번째 정렬의 안정성을 감소시키며 첫 번째 종족골을 내측으로 전이시키는 원인이 될 수 있다.²³⁾ 그 외 Okuda 등²⁴⁾은 종족골두의 모양이 둥근 경우, 각이 진 경우보다 재발이 흔하다고 보고하기도 하였다.

Table 1. Causes for Postoperative Recurrence of Hallux Valgus Deformity

Category	Cause
Patient	
Social	Smoking, noncompliance, early ambulation, high-hill shoe wear
Systemic	Ehlers-Danlos syndrome, Marfan syndrome, RA, gout, hypothyroidism, cerebral palsy
Anatomic	Immature skeletal Metatarsus adductus (intermetatarsal angle >20°) High distal metatarsal articular angle Sesamoid position ≥grade 4 Equinus
Operation	
Surgical	Inadequate soft tissue release Distal chevron osteotomy with large intermetatarsal angle Simple bunionectomy with incongruent metatarsophalangeal joint Overlooking the instability of tarsometatarsal joint
Etc.	Lack of skill Postoperative complications (nonunion, malunion, avascular necrosis)

RA: rheumatoid arthritis.

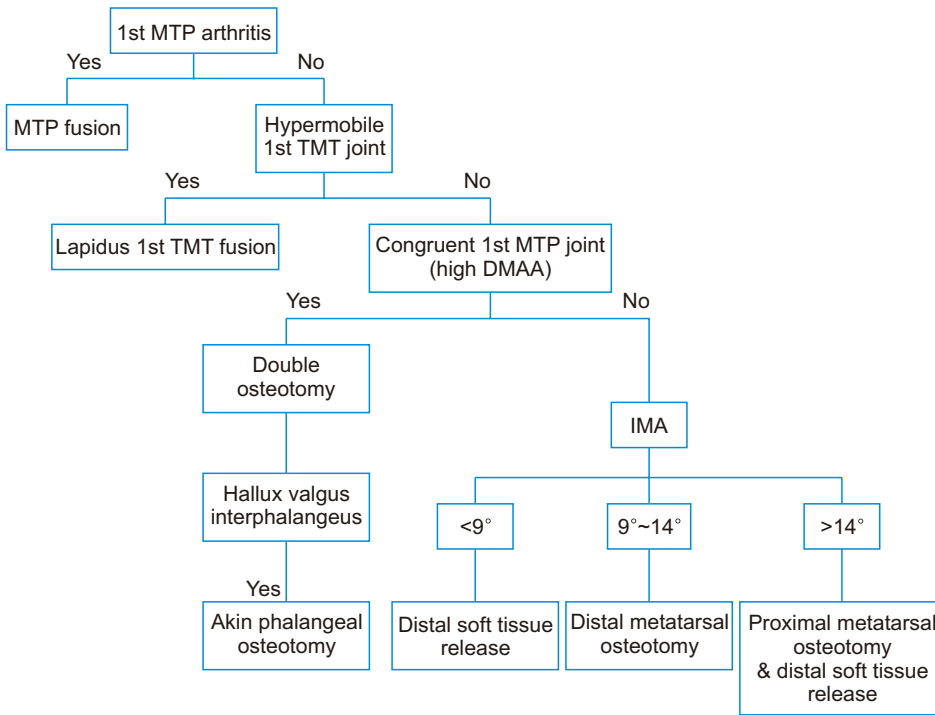


Figure 1. Algorithm for hallux valgus deformity correction. MPT: metatarsophalangeal, TMT: tarsometatarsal, DMAA: distal metatarsal articular angle, IMA: intermetatarsal angle.

두 번째는 수술적인 측면이다. 수술 시에 환자의 변형 원인에 대한 정확한 파악 없이 잘못된 수술 방법으로 시행한 경우 수술 후 재발의 원인이 된다. 비상합성 중족족지 관절(incongruent metatarsophalangeal joint)이 동반된 무지외반증에서 연부조직의 유리 없이 내측 중족골두 단순 돌기절제술(simple bunionectomy)만 시행한 경우가 있으며 외측 관절낭 유리술(lateral capsule release)을 충분히 시행하지 못하여 종자골의 재배열을 제대로 이뤄내지 못한 경우가 있다.²⁵⁾ 근위지골의 고정된 골변형이 있는 경우 Akin procedure의 추가적인 절차가 필요함에도 연부조직 유리만 시행한 경우 힘줄이 첫 번째 족근중족관절(tarsometatarsal joint)에서 지속적으로 당겨지므로 엄지발가락의 외측 전이(lateral deviation)가 지속된다.²⁶⁾ 중족골간각이 25도 이상인 심한 변형이 있을 경우 원위 갈매기 절골술을 시행하는 것처럼 변형에 비해 교정력이 적은 수술 방법을 선택한 경우도 재발이 흔하다.²⁷⁾

또한 첫 번째 족근중족관절 불안정성이 있을 때 이를 간과한 경우 변형의 재발이 흔하게 일어난다.²⁸⁾ 첫 번째 족근중족관절 불안정성을 알아보는 방법은 아직 표준화되어 있지 못하여 많은 부분 신체검진을 통한 임상적 경험에 의존하고 있다. 하지만 최근 pedobarograph를 이용한 새로운 시도를 통하여 객관화하려는 노력이 지속되고 있으며 족부 중심 압력의 진행 방향이 중족골 부위에서 흔들림 발생한 경우, 불안정성과 연관성이 있다고 보고되고 있다.²⁹⁾

다음으로 수술 술기의 부족으로 인하여 교정이 부족한 경우이다. 원위부 연부조직 유리술을 확실히 하지 못하면 중족골 골두(metatarsal head)를 종자골(sesamoid) 위로 제대로 위치시키지 못하며

adductor tendon insertion release 및 내측 관절낭 증첩술(medial joint capsule plication)도 이뤄져야 충분한 교정력을 얻을 수 있다.³⁾ 또한 절골부위의 고정이 부족하여 시행한 교정 절골술의 위치가 유지되지 못한 경우나²⁶⁾ 중족골간각을 충분히 교정하지 못한 경우가 있다.

세 번째, 수술 후 발생한 합병증으로 인해 재발한 경우가 있다. 중족족지 관절 유합술 혹은 Lapidus 유합술 후 불유합이 2%~13% 발생할 수 있으며^{17,30)} 절골술을 시행한 후 부정유합이나 불유합으로 인하여 무지외반증의 재발이 일어날 수 있다. 또한 과도하게 연부조직 유리술을 시행하여 중족골두의 무혈성 괴사가 일어날 수 있으며 이는 재발의 원인이 되기도 한다.³¹⁾

2. 재발한 무지외반증의 치료

무지외반증의 일차적 치료와 마찬가지로 증상이 없는 단순 무지외반증의 변형의 경우는 보존적 치료를 통해 접근해야 한다.^{32,33)} 만약 증상이 있다면 통증이 무지외반증에 의한 것인지 아니면 다른 원인인지를 잘 파악해야 한다. 내측 기저부의 통증은 내측 돌기의 불충분한 절제가 원인일 수 있으며 족저부 통증은 종자골염(sesamoiditis), 종자골 관절염(sesamoid arthritis), 종자골 불완전 정복(sesamoid malreduction)에 의해 발생할 수도 있다.¹⁰⁾ 만약 무지외반증이 재발한 경우에는 앞서 자세히 기술한 것처럼 철저한 원인 분석을 통해 재발의 원인을 찾아내고 이를 교정하여야 한다.

무지외반증의 재수술은 보존적 치료에도 호전이 없을 시에 즉, 보행 시 통증이 있는 경우에 한정해서 시행되어야 한다.³⁾ 일반적으로

재수술 시 수술법의 선택은 무지외반증의 수술 방법의 원칙에 따른다(Fig. 1).¹⁰⁾ 다만, 재수술인 경우에는 일반적으로 첫 수술보다 교정력이 더 큰 술식을 선택하게 되는데 원위 절골술보다는 근위 절골술을, 절골술보다는 유합술을 더 자주 고려하게 되는 편이다.¹⁹⁾

재수술 방법은 크게 두 가지로 나눌 수 있다. 관절을 보존하는 방법과 관절을 보존하지 않는 방법이다. 관절염이나 불안정성이 동반되지 않은 경우는 일차 수술과 마찬가지로 원위 또는 근위 절골술, 연부조직 유리술 등의 방법을 조합하여 시행할 수 있다. 관절염이 있거나 불안정성이 있는 경우 절제 관절 성형술이나 유합술을 시행한다. 중족족지관절(metatarsophalangeal joints)에 관절염이 있는 경우 Keller 절제 관절 성형술이나 유합술을 시행할 수 있다. Kitaoka와 Patzer³⁴⁾는 무지외반증 수술이 실패한 경우에서 절제 관절 성형술을 한 경우와 유합술을 시행한 경우를 비교하였다. 두 군 모두 양호한 결과를 나타냈으며(유합술: 67%, 절제술: 54%) 절제 관절 성형술의 경우 수술 후 장시간 부목고정이 필요 없고 불유합 등의 위험성이 없으므로 활동성이 적은 노인의 경우 좋은 치료 방법으로 제시되었다. 반면 활동성이 많은 젊은 사람인 경우에는 유합술을 시행하는 것이 권고되었다.

이전 Keller 절제 관절 성형술을 한 경우나 cock-up deformity, floppy toe를 지닌 중족족지관절 불안정성이 있는 경우는 유합술을 우선적으로 고려한다.³⁵⁾ Keller 절제 관절 성형술 후 재발한 무지외반증에 scarf 절골술을 시행하여 좋은 효과를 나타냈다고 보고된 경우도 있으나 일반적인 치료는 아니라고 생각된다.³⁶⁾

족근중족관절의 불안정성은 무지외반증 재발의 주요 원인이기도 하다. 대부분의 경우 다시 절골술을 시행하는 것보다 Lapidus 방법을 이용한 관절 유합술이 더 유용하다. Lapidus 방법은 발 첫 번째 축의 정렬을 여러 면(plane)에서 교정 가능하며 길이와 과운동성까지 교정할 수 있기 때문이다. 재절골술을 시행할 경우 불유합이나 무혈성 괴사의 위험이 높아지고 흉터가 생기므로 재절골술을 하는 데 신중해야 한다고 권고하였다.³⁷⁾

결론

무지외반증 수술 후 재발은 비교적 흔한 합병증이며 재수술 여부를 결정하기 전에 재발의 원인을 철저히 파악해서 치료에 고려해야 한다. 일반적인 무지외반증 수술법 선택 시 고려사항과 함께 이전 수술로부터의 합병증을 생각해서 신중하게 수술 방법을 선택해야 한다. 보통의 경우 이전 수술보다 교정력이 큰 수술법을 선택하는 것이 바람직하고 관절 유합술도 첫 수술 시보다 더 흔하게 고려해야 한다.

REFERENCES

1. Nix S, Smith M, Vicenzino B. Prevalence of hallux valgus in the general

population: a systematic review and meta-analysis. *J Foot Ankle Res.* 2010;3:21. doi: 10.1186/1757-1146-3-21.

2. Scioli MW. Complications of hallux valgus surgery and subsequent treatment options. *Foot Ankle Clin.* 1997;2:719-40.

3. Duan X, Kadakia AR. Salvage of recurrence after failed surgical treatment of hallux valgus. *Arch Orthop Trauma Surg.* 2012;132:477-85. doi: 10.1007/s00402-011-1447-6.

4. Coughlin MJ, Jones CP. Hallux valgus: demographics, etiology, and radiographic assessment. *Foot Ankle Int.* 2007;28:759-77. doi: 10.3113/FAI.2007.0759.

5. Caminear DS, Addis-Thomas E, Brynizcka AW, Saxena A. Revision hallux valgus surgery. In: Saxena A, editor. *International advances in foot and ankle surgery.* London; Springer; 2012. p. 71-82.

6. Kadakia AR, Smerek JP, Myerson MS. Radiographic results after percutaneous distal metatarsal osteotomy for correction of hallux valgus deformity. *Foot Ankle Int.* 2007;28:355-60. doi: 10.3113/FAI.2007.0355.

7. Pentikainen I, Ojala R, Ohtonen P, Piippo J, Leppilahti J. Preoperative radiological factors correlated to long-term recurrence of hallux valgus following distal chevron osteotomy. *Foot Ankle Int.* 2014;35:1262-7. doi: 10.1177/1071100714548703.

8. Aiyyer A, Shub J, Shariff R, Ying L, Myerson M. Radiographic recurrence of deformity after hallux valgus surgery in patients with metatarsus adductus. *Foot Ankle Int.* 2016;37:165-71. doi: 10.1177/1071100715608372.

9. Shibuya N, Kyprios EM, Panchani PN, Martin LR, Thorud JC, Jupiter DC. Factors associated with early loss of hallux valgus correction. *J Foot Ankle Surg.* 2018;57:236-40. doi: 10.1053/j.jfas.2017.08.018.

10. Raikin SM, Miller AG, Daniel J. Recurrence of hallux valgus: a review. *Foot Ankle Clin.* 2014;19:259-74. doi: 10.1016/j.fcl.2014.02.008.

11. Kilmartin TE. Revision of failed foot surgery: a critical analysis. *J Foot Ankle Surg.* 2002;41:309-15. doi: 10.1016/s1067-2516(02)80049-7.

12. Fokter SK, Podobnik J, Vengust V. Late results of modified Mitchell procedure for the treatment of hallux valgus. *Foot Ankle Int.* 1999;20:296-300. doi: 10.1177/107110079902000504.

13. Johnson JE, Clanton TO, Baxter DE, Gottlieb MS. Comparison of Chevron osteotomy and modified McBride bunionectomy for correction of mild to moderate hallux valgus deformity. *Foot Ankle.* 1991;12:61-8. doi: 10.1177/107110079101200201.

14. Iyer S, Demetracopoulos CA, Sofka CM, Ellis SJ. High rate of recurrence following proximal medial opening wedge osteotomy for correction of moderate hallux valgus. *Foot Ankle Int.* 2015;36:756-63. doi: 10.1177/1071100715577195.

15. Okuda R, Kinoshita M, Yasuda T, Jotoku T, Shima H, Takamura M. Hallux valgus angle as a predictor of recurrence following proximal metatarsal osteotomy. *J Orthop Sci.* 2011;16:760-4. doi: 10.1007/s00776-011-0136-1.

16. Coetzee JC, Resig SG, Kuskowski M, Saleh KJ. The Lapidus procedure as salvage after failed surgical treatment of hallux valgus: a prospective cohort study. *J Bone Joint Surg Am.* 2003;85:60-5. doi: 10.2106/00004623-200301000-00010.

17. Osterhoff G, Böni T, Berli M. Recurrence of acute Charcot neuropathic osteoarthropathy after conservative treatment. *Foot Ankle Int.* 2013;34:359-64. doi: 10.1177/1071100712464957.

18. Miller AG, Margules A, Raikin SM. Risk factors for wound com-

- plications after ankle fracture surgery. *J Bone Joint Surg Am.* 2012;94:2047-52. doi: 10.2106/JBJS.K.01088.
19. Sammarco GJ, Idusuyi OB. Complications after surgery of the hallux. *Clin Orthop Relat Res.* 2001;(391):59-71. doi: 10.1097/00003086-200110000-00008.
 20. Coughlin MJ, Roger A. Mann Award. Juvenile hallux valgus: etiology and treatment. *Foot Ankle Int.* 1995;16:682-97. doi: 10.1177/107110079501601104.
 21. Okuda R, Kinoshita M, Yasuda T, Jotoku T, Kitano N, Shima H. Post-operative incomplete reduction of the sesamoids as a risk factor for recurrence of hallux valgus. *J Bone Joint Surg Am.* 2009;91:1637-45. doi: 10.2106/JBJS.H.00796.
 22. Park CH, Lee WC. Recurrence of hallux valgus can be predicted from immediate postoperative non-weight-bearing radiographs. *J Bone Joint Surg Am.* 2017;99:1190-7. doi: 10.2106/JBJS.16.00980.
 23. Alvarez R, Haddad RJ, Gould N, Trevino S. The simple bunion: anatomy at the metatarsophalangeal joint of the great toe. *Foot Ankle.* 1984;4:229-40. doi: 10.1177/107110078400400502.
 24. Okuda R, Kinoshita M, Yasuda T, Jotoku T, Kitano N, Shima H. The shape of the lateral edge of the first metatarsal head as a risk factor for recurrence of hallux valgus. *J Bone Joint Surg Am.* 2007;89:2163-72. doi: 10.2106/JBJS.F.01455.
 25. Kitaoka HB, Franco MG, Weaver AL, Ilstrup DM. Simple bunionectomy with medial capsulorrhaphy. *Foot Ankle.* 1991;12:86-91. doi: 10.1177/107110079101200205.
 26. Belczyk R, Stapleton JJ, Grossman JP, Zgonis T. Complications and revisional hallux valgus surgery. *Clin Podiatr Med Surg.* 2009;26:475-84. doi: 10.1016/j.cpm.2009.04.002.
 27. Johnson KA, Cofield RH, Morrey BF. Chevron osteotomy for hallux valgus. *Clin Orthop Relat Res.* 1979;(142):44-7.
 28. Scranton PE Jr, McDermott JE. Prognostic factors in bunion surgery. *Foot Ankle Int.* 1995;16:698-704. doi: 10.1177/107110079501601105.
 29. Min BC, Chung CY, Park MS, Choi Y, Koo S, Jang S, et al. Dynamic first tarsometatarsal instability during gait evaluated by pedobarographic examination in patients with hallux valgus. *Foot Ankle Int.* 2019;40:1104-9. doi: 10.1177/1071100719850802.
 30. Cottom JM, Vora AM. Fixation of lapidus arthrodesis with a plantar interfragmentary screw and medial locking plate: a report of 88 cases. *J Foot Ankle Surg.* 2013;52:465-9. doi: 10.1053/j.jfas.2013.02.013.
 31. Edwards WH. Avascular necrosis of the first metatarsal head. *Foot Ankle Clin.* 2005;10:117-27. doi: 10.1016/j.fcl.2004.11.001.
 32. Coughlin MJ, Mann RA, Salzman C. *Surgery of the foot and ankle.* 8th ed. Philadelphia: Mosby; 2007.
 33. Lagaay PM, Hamilton GA, Ford LA, Williams ME, Rush SM, Schuberth JM. Rates of revision surgery using chevron-austin osteotomy, Lapidus arthrodesis, and closing base wedge osteotomy for correction of hallux valgus deformity. *J Foot Ankle Surg.* 2008;47:267-72. doi: 10.1053/j.jfas.2008.03.002.
 34. Kitaoka HB, Patzer GL. Arthrodesis versus resection arthroplasty for failed hallux valgus operations. *Clin Orthop Relat Res.* 1998;(347):208-14. doi: 10.1097/00003086-199802000-00025.
 35. Vienne P, Sukthankar A, Favre P, Werner CM, Baumer A, Zingg PO. Metatarsophalangeal joint arthrodesis after failed Keller-Brandes procedure. *Foot Ankle Int.* 2006;27:894-901. doi: 10.1177/107110070602701105.
 36. Bock P, Lanz U, Kröner A, Grabmeier G, Engel A. The Scarf osteotomy: a salvage procedure for recurrent hallux valgus in selected cases. *Clin Orthop Relat Res.* 2010;468:2177-87. doi: 10.1007/s11999-010-1363-z.
 37. Baravarian B, Ben-Ad R. Revision hallux valgus: causes and correction options. *Clin Podiatr Med Surg.* 2014;31:291-8. doi: 10.1016/j.cpm.2013.12.010.