



아킬레스건 파열 치료에 대한 최신 지견

김준범, 윤자영

대전선병원 정형외과

Current Updates in the Treatment of Achilles Tendon Rupture

Jun-Beom Kim, Ja-Yeong Yoon

Department of Orthopedic Surgery, Sun General Hospital, Daejeon, Korea

Achilles tendon rupture is a common sports injury encountered in younger populations. Various treatment methods are used for acute and chronic rupture. Several treatments for each condition are available, each having their advantages and disadvantages. In an acute rupture, surgical treatment may be a priority for younger patients or those wishing a quick return to play, but the long-term functional outcome is similar to non-surgical treatment. In addition, the re-rupture rate shows a slight difference between the two treatments. The clinical outcomes are similar regardless of the surgical treatment, but an accelerated rehabilitation program should be accompanied by good results. In chronic and neglected rupture, surgical treatment is preferred over non-surgical treatment. Treatments are chosen based on the size of the tendon defect. This article reviews the current updates in the treatment of Achilles tendon rupture that will help clinicians choose the appropriate treatment.

Key Words: Achilles tendon, Rupture, Operations, Therapeutics

서론

아킬레스건 파열은 젊은 성인에서 가장 흔한 건 손상 중 하나이고 손상의 발생률은 스포츠 활동이 증가함에 따라 계속해서 증가하는 추세이다.¹⁾ 파열의 약 75%가 스포츠 활동 중에 발생하며 대부분 남성의 30~40대에서 발생한다고 알려져 있다.²⁾ 남성에서의 발생 빈도는 여성에 비해 5배 정도 높다고 알려져 있고 간접 손상에 의한 경우가 대부분이다.^{3,4)}

급성 아킬레스건 파열에 대한 치료는 크게 비수술적 치료와 수술적 치료로 나누어 시행한다. 비수술적 치료의 경우 장기간의 기능적 회복은 수술적 치료와 비슷하지만,^{5,6)} 재파열률(re-rupture rate)이 수술적 치료보다 높다는 보고가 많아 아직까지는 수술적

치료가 더 선호되고 있다. 하지만 최근에는 비수술적 치료를 해도 낮은 재파열률을 보고하는 문헌들이 많아지는 실정이다.^{7,8)} 따라서 급성 아킬레스건 파열에 대한 치료 방법은 아직까지 논란의 여지가 있다고 볼 수 있다.

만성 또는 간과된(chronic or neglected) 건 파열에 대한 치료는 대부분 수술적 치료가 사용되며 주로 건 결손의 크기에 따라 치료 방법을 선택하고 다양한 재료가 사용될 수 있다.⁹⁾ 이에 저자들은 아킬레스건 파열 치료를 위해 다양하게 시도되는 방법들의 임상적 결과에 대한 최신 지견을 소개하고 다양한 치료 방법에 대한 이해를 높이고자 한다.

본론

1. 급성 아킬레스건 파열의 치료

1) 비수술적 치료

치료의 원칙은 파열된 건의 양 끝이 닿아 간격(gap)이 발생하지 않도록 발을 침족(equinus)상태로 유지하는 것이다. 초음파를 이

Received July 10, 2019 Revised September 6, 2019 Accepted September 6, 2019

Corresponding Author: Jun-Beom Kim

Department of Orthopedic Surgery, Sun General Hospital, 29 Mokjung-ro, Jung-gu, Daejeon 34811, Korea

Tel: 82-42-220-8460, Fax: 82-42-220-8464, E-mail: kjb9290@hanmail.net

ORCID: <https://orcid.org/0000-0001-7882-7057>

Financial support: None.

Conflict of interest: None.

Copyright ©2019 Korean Foot and Ankle Society. All rights reserved.

© This is an Open Access article distributed under the terms of the Creative Commons Attribution Non-Commercial License (<http://creativecommons.org/licenses/by-nc/4.0>) which permits unrestricted non-commercial use, distribution, and reproduction in any medium, provided the original work is properly cited.

용하여 발목을 굴곡했을 때 아킬레스건의 양 끝단이 간격 없이 잘 맞닿아 있는지를 확인하고 추시 초음파를 통해서도 초기 상태가 잘 유지되는지를 확인해야겠다. 파열된 끝단 사이에 간격이 발생하여 치유되는 경우에는, 건이 정상보다 길어진(enlongated)상태로 치유되어 족배 굴곡 각도가 증가(increased dorsiflexion)하고 족저 굴곡력의 약화와 종아리 피로 등을 유발할 수 있다.^{10,11)}

치료 방법으로는 뒤꿈치 들림(heel lift), 석고고정(cast), 보조기(orthosis) 등이 사용될 수 있으나 주로 석고고정을 이용한 방법을 사용한다. 석고고정은 발과 발목을 중력에 따른 침착 상태로 만든 상태에서 이뤄지며, 장하지 석고고정보다는 단하지 석고고정을 실시한다(Fig. 1).¹²⁾ 비수술적 치료의 장점은 수술적 합병증을 피할 수 있다는 점과 재원기간 부재 및 의료비용이 절감된다는 점이며 단점은 재파열률이 높다.^{11,13)}는 점과 석고고정을 6~8주의 장기간 유지해야 한다는 점이다.

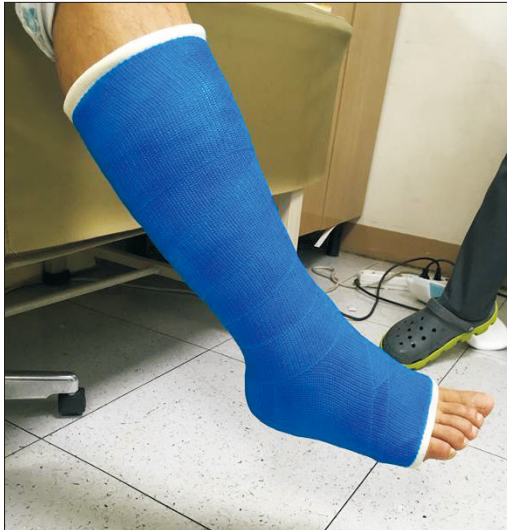

Figure 1. The technique of casting for nonsurgical treatment of Achilles tendon rupture. With the patient sitting, the below-knee cast is placed with the foot in gravity equinus.

재파열률은 2.4%에서 35%까지 다양하게 보고되고 있으며 석고고정을 제거한 후 약 4주에서 8주 사이에 주로 발생한다고 알려져 있다.^{11,13,14)} 그러나 최근에는 비수술적 치료보다 수술적 치료와 비슷한 재파열률과 기능적 회복을 보인다는 보고가 많다.^{5,7,14)} 빠른 기능적 회복을 위해서 약 2주간의 짧은 비체중부하 고정기간 후 조기 재활 프로그램(accelerated rehabilitation program)이 추천되고 있다.¹⁵⁾ 이는 수술 후 시행되는 재활 프로그램과 유사하며, 재파열률도 수술적 치료와 비슷하다고 보고하였다.¹⁵⁾

다른 보고¹⁶⁾에 따르면 비수술적 치료 후 낮은 재파열률(약 3%~5%)을 위해 수상 후 72시간 내 치료를 시작하고 약 8주간 충분한 석고고정을 시행하기를 권유하기도 하였다.

상대적으로 오랜 시간 고정기간을 요구한다는 점에서 비수술적 치료의 재파열률 동등성에도 불구하고 약 1.5배의 환자가 수술적 치료를 받고 있으나¹⁴⁾ 고정기간의 단축과 빠른 체중부하를 시행하여도 수술적 치료와 비슷한 재파열률과 기능적 회복을 보인다고 하였다.^{15,17)} 최근 메타분석(meta-analysis)¹⁸⁾에 따르면, 비수술적 치료와 수술적 치료간의 재파열률은 차이가 매우 적고 조기 재활 프로그램이 동반된 경우에는 차이가 없다고 하였다.

2) 수술적 치료

급성 손상에 대한 수술적 치료는 젊은 운동 선수에게 적극적으로 추천되고 있으며, 활동력이 많은 환자들에게 주로 적용된다.¹⁹⁾

수술적 봉합의 개념은 건 치유가 정상적인 위치에서 발생하여 손상 이전의 기능으로 회복하는 것이다. 수술 방법(Fig. 2)은 다양하게 보고되고 있으나 수술 방법에 따른 임상적 결과는 유사한 것으로 알려져 있다.^{19,20)} 최근에는 특수 기구를 이용한 최소 침습법이나 변형된 경피적 봉합술 등이 소개되고 있다(Fig. 3).²¹⁾

건의 후내측면(posteromedial)을 따라 종적 피부 절개를 하는 전통적인 봉합 방법들은 비수술적 방법보다 낮은 재파열률과 조기 재활을 통한 좋은 임상적 결과를 보이지만 높은 합병증이 보고되고 있다.¹⁹⁾

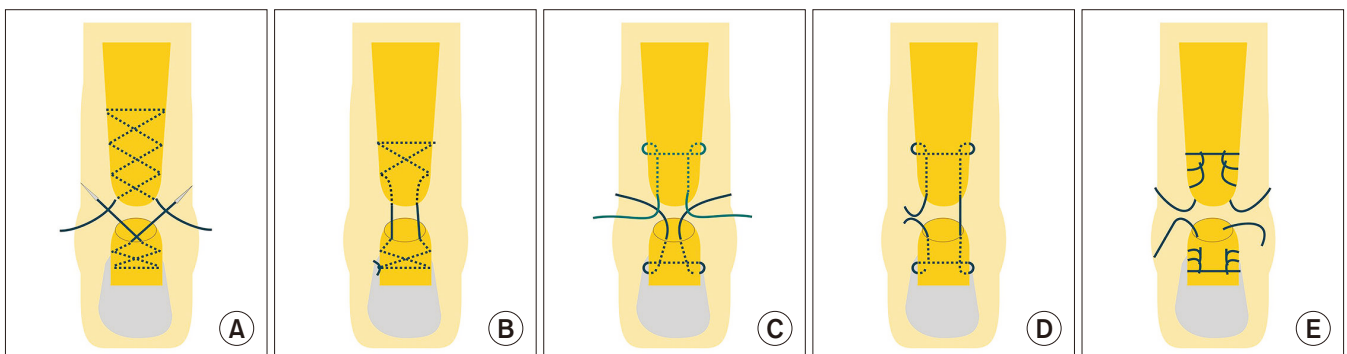


Figure 2. (A) Various suture techniques for repair of ruptured Achilles tendon. Double-suture Bunnell technique. (B) Single-suture Bunnell technique. (C) Double-suture Kessler technique. (D) Single-suture Kessler technique. (E) Double-suture Krackow technique. Data from Clanton et al. (In: Coughlin M, Saltzman C, Anderson RB, editors. *Mann's surgery of the foot and ankle*. 9th ed. Philadelphia: Saunders Elsevier; 2014. p.1625-40).¹⁹⁾

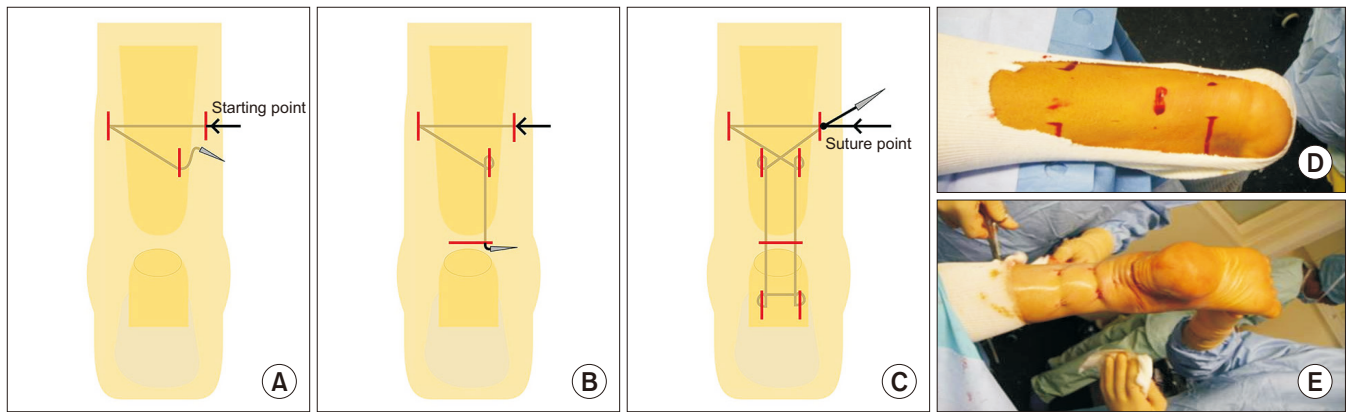


Figure 3. Schematic configurations of the repair. (A) Percutaneous repair of Achilles tendon. (B) Percutaneous repair of Achilles tendon. (C) Percutaneous repair of Achilles tendon. (D) Preparation of the patient for the repair. (E) Postoperative gross photo in the intraoperative field. Data from the article of Guillo et al. (Surgeon. 2013;11:14-9).²¹⁾

최소 침습 봉합술은 작은 절개를 통해 빠른 회복과 합병증의 감소를 위해 도입되었다. 작은 절개로 인해 비복신경을 같이 봉합할 수 있기 때문에 아킬레스 지그, PARS (percutaneous Achilles repair system; Arthrex Inc., Naples, FL, USA), 내시경(endoscopy)과 같은 특수한 장비를 이용하여 시행하기도 한다.²²⁾

최소 침습 봉합술은 절개 범위가 작고 연부 조직의 박리가 작아 회복이 빠르다는 장점이 있으나, 재파열, 비복 신경 손상이 발생할 수 있다는 단점이 있다.²²⁾ 초기에 시행한 연구²³⁾에서 211명을 대상으로 최소 침습 봉합술을 시행한 결과, 약 41명(19%)에서 비복 신경 손상, 17명(8%)에서 재파열이 발생하였다고 했으나 최근의 연구에 의하면 이전에 보고한 합병증의 발생이 드물고 오히려 미용적 효과가 우월한 것으로 되어있다.²⁴⁻²⁷⁾ 특히, 재파열률은 최소 침습 경피적 봉합술과 기존의 봉합술에서 유의한 차이가 없었다고 보고되고 있으며,²⁴⁾ 사체를 이용한 생역학적인 연구에서는 기존의 봉합술이 최소 침습 경피적 봉합술보다 가해지는 부하에 의해 건이 신장되는 길이가 더 짧았으나 궁극적인 봉합 강도의 측면에서는 유의한 차이가 없었다고 보고하였다.²⁵⁾ 임상적 장기 추시 결과에도 우수한 결과를 보고한 문헌들이 많다.^{26,27)}

경피적 봉합술은 1977년 Ma와 Griffith²⁸⁾에 의해 처음 소개되었고, 이후 많은 저자들에 의해 좋은 임상적 결과가 보고되고 있다.^{27,29,30)} 발을 10도 정도 족저 굴곡(plantar flexion)상태로 위치하게 한 후, 봉합사로 적절하게 긴장(tension)을 유지하면서 봉합을 시행한다.

수술 후 치료는 수술 후 약 6주간 석고고정을 하면서, 마지막 3주 동안은 점진적인 체중부하를 허용하였다.²⁸⁾

Maffulli 등³⁰⁾은 65세 이상의 35명 환자를 대상으로 같은 방법을 이용한 결과를 보고하였는데, 운동 중 파열된 24명 중 12명(50%)만이 운동에 복귀하였고, 천부감염 11%, 비복신경 손상 11%, 심부정맥 혈전증 7%가 발생하였다고 한다.

경피적 봉합술을 이용하여 아킬레스건 파열을 치료한 13개 문

헌(670명)을 검토 비교한 최근 논문에서는 재파열률 2.1%, 심부정맥혈전증 0.6%, 운동 복귀는 91.4%, 손상 이전의 운동력 복귀는 78%~84%가 관찰되었다고 보고하였다.²⁷⁾

봉합은 주로 비흡수성 봉합사를 흔히 사용하고 있는데, 최근 문헌에는 흡수성 봉합사를 이용한 경우에도 유의한 차이를 보이지 않았고, 오히려 봉합사 반응(suture reaction)이 적은 것으로 보고되고 있다.^{31,32)} Kocoglu 등³¹⁾은 비흡수성 봉합사(braided absorbable polyglactin suture)를 이용한 경우, 심부감염 1예(1/24), 이물 반응(foreign body reaction) 2예(2/24)가 발생하였고, 흡수성 봉합사(No. 2 braided nonabsorbable polyethylene terephthalate suture)를 이용한 경우에는 합병증이 발생하지 않았으며 임상적으로 비슷한 결과를 보였다고 하였다.

2. 만성 또는 간과된 아킬레스건 파열의 치료

만성 파열은 주로 인지하지 못한 손상, 오진, 환자의 늦은 내원 등에 의한다.⁹⁾ 문헌마다 약간의 차이가 있지만 주로 수상 후 4~6주 이상 지연된 경우를 만성 파열이라고 정의한다.²²⁾ 진단은 자기 공명영상(magnetic resonance imaging, MRI), 초음파(ultrasonography)를 이용하여 진단할 수 있다.

수술이 금기가 되는 내과적 질환을 동반하는 경우에는 비수술적 치료를 시도해 볼 수 있지만 대부분 급성 손상에 대한 결과⁶⁾일 뿐 만성 손상에 대한 치료 결과는 없는 실정이다.

만성 파열에 대한 치료는 수술적 치료가 주된 방법이며 단-단 봉합술(direct end-to-end repair), V-Y건 전진술, 비복근 내림 피판술(gastrocnemius turndown flaps), 동종 이식건, 건 이전술(tendon transfer) 등 다양한 방법들이 소개되고 있다.⁹⁾

하지만 아직까지는 건 결손의 크기가 치료 방법을 선택하는 데 중요하게 작용한다(Table 1).⁹⁾

1) 단-단 봉합술

2 cm 이내의 건 결손 간격이 있는 경우 직접적인 봉합이 가능하며 강화술이나 재건술없이 단-단부위 봉합을 한다. 파열된 건의 근위부를 몇 분간 잡아당기면 근건 접합부의 이완이 발생하여 심한 족부의 척축 구축없이 단-단 봉합이 가능하다. 하지만 단-단 봉합을 위해서 족저 굴곡이 30도 이상 필요하다면 연장술(gastrocnemius lengthening or V-Y lengthening)을 이용한 수술법을 추가하여야 한다(Fig. 4).

2) V-Y건 전진술 또는 연장술(V-Y tendon advancement or lengthening)

2~5 cm 사이의 건 결손 간격이 있는 경우 V-Y건 전진술을 이용하여 봉합할 수 있으며 또는 장 족무지 굴곡건 이식술과 병행할 수도 있다. 전진술은 가자미-비복근 복합체가 기능을 하고 있어야 가능하며, Y모양의 형태를 만들기 위해서 V자 절개의 날개는 파열단 간격보다 최소 1.5배 이상 길어야 한다. 비흡수성 봉합사 2번을 이용하여 그림(Fig. 5)처럼 Y자 형태가 되도록 봉합한다.

3) 비복근 내림 피판술

비복근 내림 피판술은 V-Y건 전진술을 이용한 단-단 봉합술에 봉합 부위 강도를 증가시키기 위해 추가적으로 사용되었다.^{33,34)} Takao 등³⁵⁾은 10개의 간과된 아킬레스건 파열을 대상으로 위 술기를 이용하여 치료하였고, 족저 굴곡력이 23%까지 감소하였으나 임상적으로 좋은결과를 보고하였다. 6년 추시 결과, 평균 American Orthopaedic Foot and Ankle Society (AOFAS) 점수는 98.1±2.5이고 재파열은 없었다고 보고하였다(Fig. 6).

Table 1. Treatment of Chronic Achilles Tendon Rupture, Based on the Defect Size

Defect size	Treatment
<2 cm	Direct end-to-end repair
2~5 cm	V-Y tendon advancement or lengthening
>5 cm	Gastrocnemius turndown flap, FHL transfer

FHL: flexor hallucis longus.

Data from the article of Steginsky et al. (Foot Ankle Clin. 2017;22: 715-34).⁹⁾

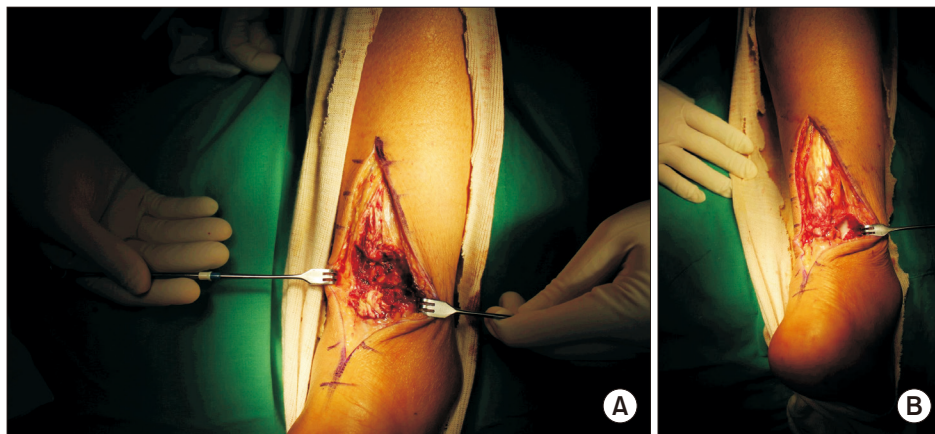


Figure 4. Direct end-to-end repair. (A) Debridement of chronic ruptured Achilles tendon. (B) Sutures are placed between proximal and distal stump of tendon.

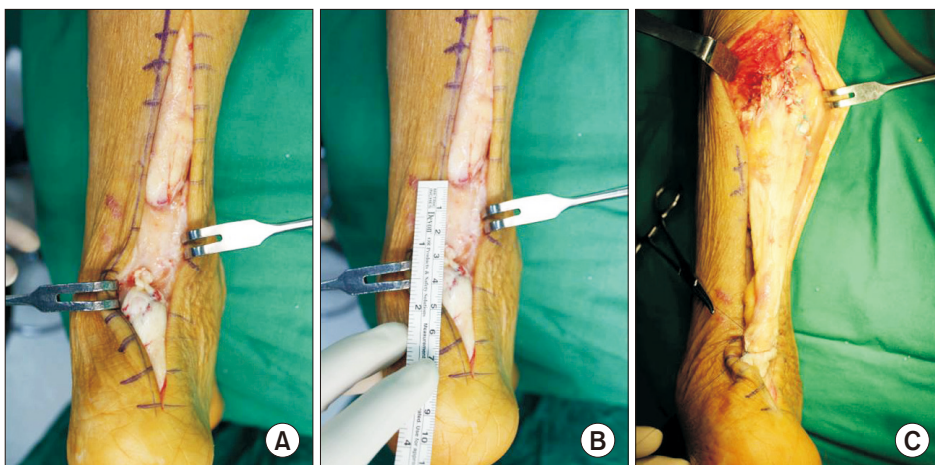


Figure 5. V-Y tendon advancement or lengthening technique. (A) Debridement of the chronic ruptured Achilles tendon. (B) Obvious defect in Achilles tendon following resection of a nonviable area is measured. (C) Closure of Bunnell sutures, and the proximal segment was sutured by Y-shape.

4) 건 이전술

5 cm 이상의 건 결손 간격이 있는 경우에 사용될 수 있고, 이상적인 건 이전술은 건의 역동적 강도를 제공하고 봉합부위를 강화시키며, 봉합술에 증가된 혈류를 제공한다.³⁶⁾ 단 비골건(peroneus brevis), 장족지 굴곡근(flexor digitorum longus, FDL), 장무지 굴곡근(flexor hallucis longus, FHL)이 주로 이용되며, 각 건들의 장단점을 고려하여 사용될 수 있다(Table 2).³⁷⁾

Turco와 Spinella³⁸⁾은 24개 증례를 대상으로 단 비골건을 이용한 건 이전술을 시행하여 주관적 좋은 결과를 보고하였으나 몇 가지 잠재적 불이익이 있다고 하였다. 외변력의 감소와 당기는 힘의 방향이 정상적인 아킬레스의 족저 굴곡방향과 일치하지 않는 점이다. 하지만 단 비골건 이전술을 시행할 경우 외변력이 14.9% 정도 소실될 수 있는데 대응관계에 있는 장 비골건이 2배 이상의 근력을 발휘하기 때문에 임상적으로 외변력의 소실은 중요하지 않다는 주장도 있다.³⁹⁾

Mann 등⁴⁰⁾은 FDL을 이용하여 좋은 결과를 보고하였으나, 건 이전을 할 때 신경혈관다발을 지나가야 하기 때문에 이들 구조물에 대한 잠재적 손상이 우려된다.

가장 흔하게 사용되는 건은 FHL이다. 1991년 Hansen⁴¹⁾에 의해 처음 소개된 이후 많은 저자들에 의해 훌륭한 임상적 결과들이 보고되고 있다. 또한 건 채취에 따른 무지 변형, 보행 시 미는 동작

(push-off)의 감소, 전이 증족골통(transfer metatarsalgia)의 잠재적 현상이 우려되나, 임상적으로는 문제되지 않았다고 하였다.⁴²⁻⁴⁴⁾

FHL는 아킬레스건의 근위부에 근접해 있고 발목의 족저 굴곡(natural plantar flexor)을 담당하며 아킬레스건과 같은 기능을 하고, 건의 근육부위가 봉합부위에 근접해 있어서 이론적으로 향상된 혈류를 제공하여 건 치유에 도움을 줄 수 있다고 하였다.⁴¹⁾ 건의 이전부위는 아킬레스건의 종골 부착부위 바로 앞쪽으로 한다(Fig. 7).

5) 대체제들(alternatives)

만성 아킬레스건 파열 후 건 결손을 보강하기 위한 대체제들은 자가건 및 타가건, 합성제품(synthetics), 타가 진피 패치(allograft dermal patches) 등이 있다.⁹⁾

자가 조직을 이용하는 경우에는, 대퇴근막장근(tensor fascia latae),^{45,46)} 대퇴박근(gracilis),⁴⁷⁾ 반막양근(semi-tendinous)⁴⁸⁾ 등이 사용될 수 있고, 타가 아킬레스건을 이용하여 재건한 보고들도 있다.⁴⁹⁻⁵¹⁾ 하지만, 타가건을 이용할 경우에는 질병 전염이라는 위험도를 안고 있다.

합성제품으로는 폴리머 탄소 섬유(polymer-carbon fiber),⁵²⁾ 말렉스 망(Marlex mesh),⁵³⁾ 폴리에스테르 테이프(polyester tape)⁵⁴⁾를 사용한 보고가 있다.

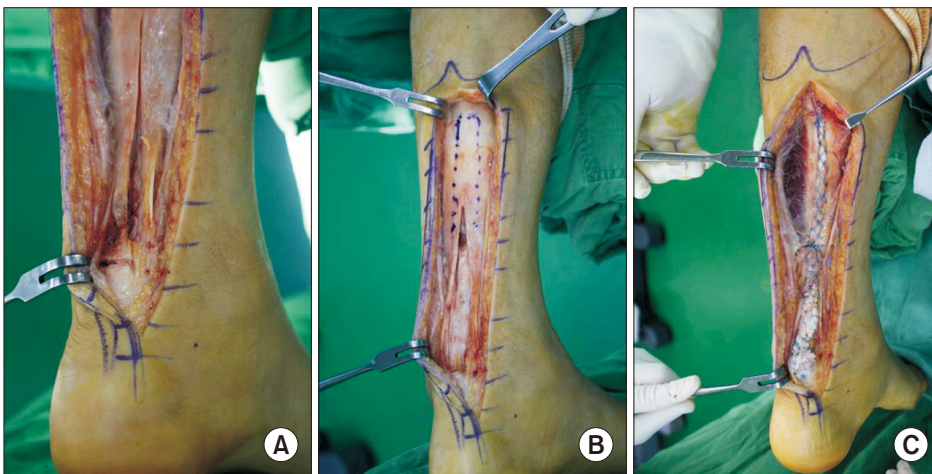


Figure 6. Single turn-down flap technique. (A) Obvious defect in Achilles tendon following resection of a nonviable area. (B) Turn-down flap is marked in midportion of Achilles. (C) Sutures are placed in distal stump of tendon.

Table 2. Comparison of Tendons for Tendon Transfer in Treatment of Chronic Achilles Tendon Rupture

Tendon	Strength relative to GSC	Advantage (In phase with GSC during normal gait)	Concern (Nerve or artery injury during harvest)
Peroneus brevis	18 times weaker	Shared role as plantar flexor of ankle relatively close proximity to Achilles tendon	Loss of eversion strength
Flexor digitorum longus	27 times weaker	Shared role as plantar flexor of ankle relatively close proximity to Achilles tendon	Weakened flexion of toes
Flexor hallucis longus	13 times weaker	Shared role as plantar flexor of ankle closest proximity to Achilles tendon	Loss of push-off strength during gait Clawed hallux deformity

GSC: Gastrocnemius-soleus.

Data from Azar (In: Azar FM, Canale ST, Beaty JH, editors. Campbell's operative orthopaedics. 13th ed. Philadelphia: Elsevier; 2013. p. 2405-56).³⁷⁾

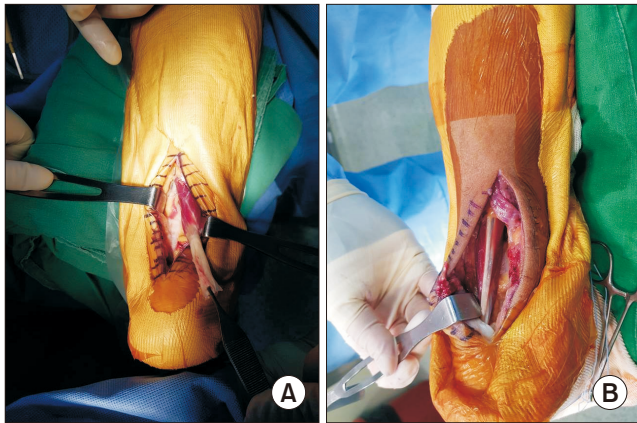


Figure 7. (A) Flexor hallucis longus (FHL) tendon transfer technique. FHL harvested in distal aspect of incision near fibro-osseous tunnel. (B) FHL tendon is secured with a pull-out suture and passed through a drill hole in calcaneus.

3. 조기 재활 프로그램

경피적 그리고 최소 침습법이 발달함에 따라서 재활 과정도 변화하였는데 조기 체중부하와 조기 기능적 보조기 착용과 재활이 중요해졌다.^{15,55)}

1) 0~2주: 목발(crutch)을 이용한 비 체중부하 기간이다.

2) 2~4주: 봉합사와 석고고정을 제거하고, 보행 가능한 부츠(walker boot)를 착용한 후 그 안에 뒤꿈치 췌기(heel wedge, 2 cm)를 한다. 이 시기에 목발 사용하에 전 체중부하 허용이 가능하다.

발목의 중립위까지 능동적 족저(plantar flexion) 및 족배 굴곡(dorsiflexion) 운동을 시행하고 발목을 포함하지 않는 무릎과 고관절 부위 운동을 시작한다.

부종 조절도 같이 시행해야 한다.

3) 4~6주: 뒤꿈치 췌기를 유지한 상태로, 견딜 수 있는 범위에서 목발 없이 체중부하를 시행하고 이전 운동은 유지해야 한다.

4) 6~8주: 뒤꿈치 췌기를 제거하고 견딜 수 있는 범위에서 목발 없이 체중부하를 시행한다. 천천히 족배 굴곡 스트레칭을 시작하고 점진적 저항 운동을 시작한다(open and closed kinetic chain). 고유감각 운동 및 보행 연습을 시작하고 고정식 자전거나 수영이 가능하다.

5) 8~12주: 부츠를 제거하고 필요에 따라 목발이나 지팡이를 이용할 수 있다.

발목 각도 운동, 근력, 고유감각 운동을 지속해야 한다.

6) 12주 이상: 발목 각도 운동, 근력, 고유감각 운동을 지속하고, 역동적 체중부하 운동을 증가시킨다(plyometric training). 또한, 운동 종목에 특화된 운동을 시작할 수 있다.

수술 후 조기 체중부하는 최종 결과에 해롭지 않고,⁵⁶⁾ 재파열률의 증가 또는 건 연장(lengthening)의 증거가 없다고 하였다.⁵⁷⁾

Calder과 Saxby⁵⁸⁾는 수술 후 2주간 20도 족저 굴곡 상태를 유지하고, 이후 4주 동안 중립에서 완전 족배 굴곡(full dorsiflexion)의

능동적 운동을 허용하였는데 모든 환자가 재파열 없이 수술 후 6개월째 운동에 복귀하였다고 하였다.

4. 수술 후 처치

수술 후 처치를 할 때 다음과 원칙 사항을 기억해두는 것이 좋다.^{59,60)}

1) 수술 후 통증 조절: 통증은 수술 후 3일 정도 지속될 수 있고 적극적인 처치가 필요할 수 있다.

2) 수술 후 첫 6주간은 수동적 족배 및 족저 굴곡운동을 피한다.

3) 체중부하는 치유강도를 향상시킬 수 있지만, 족배 굴곡력으로부터 보호되어야 한다.

4) 닫힌 사슬 운동(closed kinetic chain exercise)은 불편할 수 있지만, 통증이나 부종을 일으키지 않는다.

5) 재파열의 위험도는 6주에서 4개월 사이에 높다.

6) 경쟁적 운동의 복귀는 6개월 보다 빠르다는 것을 기대하지 않는다.

7) 운동 복귀 후 아킬레스건 부위(주로 부착부위)에 불편감을 느낄 수 있으며, 소염제 사용이 필요할 수 있다.

8) 수술 후 과도한 스트레칭(overstretching)은 피한다(it is better for it to be too tight than too loose).

결론

다양한 치료 방법에 대한 연구 결과들을 정리해 본다면 크게 급성 아킬레스건 파열에 대한 치료와 만성 아킬레스건 파열에 대한 치료로 나누어 생각해 볼 수 있다.

급성 파열의 경우 젊은 층이거나 빠른 복귀를 위해서는 수술적 치료가 우선이 될 수 있으나 장기간 기능 회복에서는 비수술적 치료와 비슷한 결과를 보인다. 또한, 재파열률도 두 치료 간의 큰 차이를 보이지 않으며, 비수술적 치료가 빨리 이뤄지고 고정기간을 길게(8주) 한다면 재파열률은 현저히 감소한다. 그리고 수술적 치료 방법에 따른 임상적 결과는 차이가 없지만, 적절한 조기 재활 프로그램이 동반되어야 좋은 결과를 얻을 수 있다.

만성 파열의 경우, 진단은 MRI, 초음파를 이용하여 진단할 수 있고 비수술적 치료보다는 수술적 치료가 선호된다. 다양한 방법과 재료를 선택하여 치료할 수 있다. 주로 건 결손의 간격에 따라 수술적 방법이 결정되는데, 건 결손 간격이 2 cm이내의 경우에는 단단 봉합술, 2~5 cm 사이의 경우에는 V-Y건 전진술, 5 cm 이상일 경우에는 비복근 내림 피관술이나 장부지 굴곡건 이전술이 선호된다.

REFERENCES

1. Möller A, Astron M, Westlin N. Increasing incidence of Achilles tendon rupture. *Acta Orthop Scand.* 1996;67:479-81. doi:

- 10.3109/17453679608996672.
2. Maffulli N, Waterston SW, Squair J, Reaper J, Douglas AS. Changing incidence of Achilles tendon rupture in Scotland: a 15-year study. *Clin J Sport Med.* 1999;9:157-60. doi: 10.1097/00042752-199907000-00007.
 3. Vosseller JT, Ellis SJ, Levine DS, Kennedy JG, Elliott AJ, Deland JT, et al. Achilles tendon rupture in women. *Foot Ankle Int.* 2013;34:49-53. doi: 10.1177/1071100712460223.
 4. Leppilahti J, Puranen J, Orava S. Incidence of Achilles tendon rupture. *Acta Orthop Scand* 1996;67:277-9. doi: 10.3109/17453679608994688.
 5. Guss D, Smith JT, Chiodo CP. Acute Achilles tendon rupture: a critical analysis review. *JBJS Rev.* 2015;3:01874474-201504000-00003. doi: 10.2106/JBJS.RVW.N.00015.
 6. Uquillas CA, Guss MS, Ryan DJ, Jazrawi LM, Strauss EJ. Everything Achilles: knowledge update and current concepts in management: AAOS exhibit selection. *J Bone Joint Surg Am.* 2015;97:1187-95. doi: 10.2106/JBJS.O.00002.
 7. Soroceanu A, Sidhwa F, Aarabi S, Kaufman A, Glazebrook M. Surgical versus nonsurgical treatment of acute Achilles tendon rupture: a meta-analysis of randomized trials. *J Bone Joint Surg Am.* 2012;94:2136-43. doi: 10.2106/JBJS.K.00917.
 8. Bergkvist D, Åström I, Josefsson PO, Dahlberg LE. Acute Achilles tendon rupture: a questionnaire follow-up of 487 patients. *J Bone Joint Surg Am.* 2012;94:1229-33. doi: 10.2106/JBJS.J.01601.
 9. Steginsky BD, Van Dyke B, Berlet GC. The missed Achilles tear: now what? *Foot Ankle Clin.* 2017;22:715-34. doi: 10.1016/j.fcl.2017.07.004.
 10. Fruensgaard S, Helmig P, Riis J, Stovring JO. Conservative treatment for acute rupture of the Achilles tendon. *Int Orthop.* 1992;16:33-5. doi: 10.1007/BF00182981.
 11. Wills CA, Washburn S, Caiozzo V, Prietto CA. Achilles tendon rupture. A review of the literature comparing surgical versus nonsurgical treatment. *Clin Orthop Relat Res.* 1986;(207):156-63. doi: 10.1097/00003086-198606000-00029.
 12. Blake RL, Ferguson HJ. Achilles tendon rupture. A protocol for conservative management. *J Am Podiatr Med Assoc.* 1991;81:486-9. doi: 10.7547/87507315-81-9-486.
 13. Nistor L. Surgical and non-surgical treatment of Achilles Tendon rupture. A prospective randomized study. *J Bone Joint Surg Am.* 1981;63:394-9. doi: 10.2106/00004623-198163030-00012.
 14. Wang D, Sandlin MI, Cohen JR, Lord EL, Petrigliano FA, SooHoo NF. Operative versus nonoperative treatment of acute Achilles tendon rupture: an analysis of 12,570 patients in a large health-care database. *Foot Ankle Surg.* 2015;21:250-3. doi: 10.1016/j.fas.2015.01.009.
 15. Willits K, Amendola A, Bryant D, Mohtadi NG, Giffin JR, Fowler P, et al. Operative versus nonoperative treatment of acute Achilles tendon ruptures: a multicenter randomized trial using accelerated functional rehabilitation. *J Bone Joint Surg Am.* 2010;92:2767-75. doi: 10.2106/JBJS.I.01401.
 16. Young SW, Patel A, Zhu M, van Dijck S, McNair P, Bevan WP, et al. Weight-bearing in the nonoperative treatment of acute achilles tendon ruptures: a randomized controlled trial. *J Bone Joint Surg Am.* 2014;96:1073-9. doi: 10.2106/JBJS.M.00248.
 17. Kastoft R, Bencke J, Speedtsberg MB, Penny JØ, Barfod K. Early weight-bearing in nonoperative treatment of acute Achilles tendon rupture did not influence mid-term outcome: a blinded, randomised controlled trial. *Knee Surg Sports Traumatol Arthrosc.* 2019;27:2781-8. doi: 10.1007/s00167-018-5058-4.
 18. Ochen Y, Beks RB, van Heijl M, Hietbrink F, Leenen LPH, van der Velde D, et al. Operative treatment versus nonoperative treatment of Achilles tendon ruptures: systematic review and meta-analysis. *BMJ.* 2019;364:k5120. doi: 10.1136/bmj.k5120.
 19. Clanton TO, Waldrop NE 3rd. Athletic injuries to the soft tissues of the foot and ankle. In: Coughlin M, Saltzman C, Anderson RB, editors. *Mann's surgery of the foot and ankle.* 9th ed. Philadelphia: Saunders Elsevier; 2014. p.1625-4.
 20. Schipper O, Cohen B. The acute injury of the Achilles: surgical options (open treatment, and, minimally invasive surgery). *Foot Ankle Clin.* 2017;22:689-714. doi: 10.1016/j.fcl.2017.07.003.
 21. Guillo S, Del Buono A, Dias M, Denaro V, Maffulli N. Percutaneous repair of acute ruptures of the tendo Achillis. *Surgeon.* 2013;11:14-9. doi: 10.1016/j.surge.2011.12.002.
 22. Hsu AR, Anderson RB. Mini-open Achilles tendon rupture repair. *Tech Foot Ankle Surg* 2017;16:55-61. doi: 10.1097/BTF.0000000000000135.
 23. Metz R, van der Heijden GJ, Verleisdonk EJ, Kolschoten N, Verhofstad MH, van der Werken C. Effect of complications after minimally invasive surgical repair of acute achilles tendon ruptures: report on 211 cases. *Am J Sports Med.* 2011;39:820-4. doi: 10.1177/0363546510392012.
 24. Hsu AR, Jones CP, Cohen BE, Davis WH, Ellington JK, Anderson RB. Clinical outcomes and complications of percutaneous achilles repair system versus open technique for acute Achilles tendon ruptures. *Foot Ankle Int.* 2015;36:1279-86. doi: 10.1177/1071100715589632.
 25. Clanton TO, Haytmanek CT, Williams BT, Civitarese DM, Turnbull TL, Massey MB, et al. A biomechanical comparison of an open repair and 3 minimally invasive percutaneous Achilles tendon repair techniques during a simulated, progressive rehabilitation protocol. *Am J Sports Med.* 2015;43:1957-64. doi: 10.1177/0363546515587082.
 26. Taşatan E, Emre TY, Demircioğlu DT, Demiralp B, Kırdemir V. Long-term results of mini-open repair technique in the treatment of acute Achilles tendon rupture: a prospective study. *J Foot Ankle Surg.* 2016;55:971-5. doi: 10.1053/j.jfas.2016.04.016.
 27. Ververidis AN, Kalifis KG, Touzopoulos P, Drosos GI, Tilkeridis KE, Kazakos KI. Percutaneous repair of the Achilles tendon rupture in athletic population. *J Orthop.* 2015;13:57-61. doi: 10.1016/j.jor.2015.09.004.
 28. Ma GW, Griffith TG. Percutaneous repair of acute closed ruptured Achilles tendon: a new technique. *Clin Orthop Relat Res.* 1977;(128):247-55. doi: 10.1097/00003086-197710000-00036.
 29. Rouvillain JL, Navarre T, Labrada-Blanco O, Garron E, Daoud W. Percutaneous suture of acute Achilles tendon rupture. A study of 60 cases. *Acta Orthop Belg.* 2010;76:237-42.
 30. Maffulli N, Longo UG, Ronga M, Khanna A, Denaro V. Favorable outcome of percutaneous repair of Achilles tendon ruptures in the elderly. *Clin Orthop Relat Res* 2010;468:1039-46. doi: 10.1007/s11999-009-0944-1.

31. Kocaoglu B, Ulku TK, Gereli A, Karahan M, Turkmen M. Evaluation of absorbable and nonabsorbable sutures for repair of achilles tendon rupture with a suture-guiding device. *Foot Ankle Int.* 2015;36:691-5. doi: 10.1177/1071100714568868.
32. Baig MN, Yousaf I, Galbraith JG, Din R. Absorbable Polydioxanone (PDS) suture provides fewer wound complications than polyester (ethibond) suture in acute Tendo-Achilles rupture repair. *Ir Med J.* 2017;110:566.
33. Ahmad J, Jones K, Raikin SM. Treatment of chronic Achilles tendon ruptures with large defects. *Foot Ankle Spec.* 2016;9:400-8. doi: 10.1177/1938640016640895.
34. Mao H, Shi Z, Xu D, Liu Z. Neglected Achilles Tendon Rupture Treated with Flexor Hallucis Longus transfer with two turndown gastrocnemius fascia flap and reinforced with plantaris tendon. *Acta Orthop Belg.* 2015;81:553-60.
35. Takao M, Ochi M, Naito K, Uchio Y, Matsusaki M, Oae K. Repair of neglected Achilles tendon rupture using gastrocnemius fascial flaps. *Arch Orthop Trauma Surg.* 2003;123:471-4. doi: 10.1007/s00402-002-0443-2.
36. Lin JL. Tendon transfers for Achilles reconstruction. *Foot Ankle Clin.* 2009;14:729-44. doi: 10.1016/j.fcl.2009.08.007.
37. Azar FM. Traumatic disorders. In: Azar FM, Canale ST, Beaty JH, editors. *Campbell's operative orthopaedics.* 13th ed. Philadelphia: Elsevier; 2013. p.2405-56.
38. Turco VJ, Spinella AJ. Achilles tendon ruptures--peroneus brevis transfer. *Foot Ankle.* 1987;7:253-9. doi: 10.1177/107110078700700407.
39. Gallant GG, Massie C, Turco VJ. Assessment of eversion and plantar flexion strength after repair of Achilles tendon rupture using peroneus brevis tendon transfer. *Am J Orthop (Belle Mead NJ).* 1995;24:257-61.
40. Mann RA, Holmes GB Jr, Seale KS, Collins DN. Chronic rupture of the Achilles tendon: a new technique of repair. *J Bone Joint Surg Am.* 1991;73:214-9. doi: 10.2106/00004623-199173020-00009.
41. Hansen S. Trauma to the heel cord. In: Jahss MH, editor. *Disorders of the foot and ankle.* Philadelphia: WB Saunders; 1991. p.2355-60.
42. Wapner KL, Pavlock GS, Hecht PJ, Naselli F, Walther R. Repair of chronic Achilles tendon rupture with flexor hallucis longus tendon transfer. *Foot Ankle.* 1993;14:443-9. doi: 10.1177/107110079301400803.
43. Richardson DR, Willers J, Cohen BE, Davis WH, Jones CP, Anderson RB. Evaluation of the hallux morbidity of single-incision flexor hallucis longus tendon transfer. *Foot Ankle Int.* 2009;30:627-30. doi: 10.3113/FAI.2009.0627.
44. Coull R, Flavin R, Stephens MM. Flexor hallucis longus tendon transfer: evaluation of postoperative morbidity. *Foot Ankle Int.* 2003;24:931-4. doi: 10.1177/107110070302401211.
45. Duhamel P, Mathieu L, Brachet M, Compere S, Rigal S, Bey E. Reconstruction of the Achilles tendon with a composite antero-lateral thigh free flap with vascularized fascia lata: a case report. *J Bone Joint Surg Am.* 2010;92:2598-603. doi: 10.2106/JBJS.1.01578.
46. Lee JW, Yu JC, Shieh SJ, Liu C, Pai JJ. Reconstruction of the Achilles tendon and overlying soft tissue using antero-lateral thigh free flap. *Br J Plast Surg.* 2000;53:574-7. doi: 10.1054/bjps.2000.3407.
47. Maffulli N, Spiezia F, Testa V, Capasso G, Longo UG, Denaro V. Free gracilis tendon graft for reconstruction of chronic tears of the Achilles tendon. *J Bone Joint Surg Am.* 2012;94:906-10. doi: 10.2106/JBJS.K.00869.
48. Dumbre Patil SS, Dumbre Patil VS, Basa VR, Dombale AB. Semitendinosus tendon autograft for reconstruction of large defects in chronic Achilles tendon ruptures. *Foot Ankle Int.* 2014;35:699-705. doi: 10.1177/1071100714531228.
49. Cienfuegos A, Holgado MI, Díaz del Río JM, González Herranz J, Lara Bullón J. Chronic Achilles rupture reconstructed with Achilles tendon allograft: a case report. *J Foot Ankle Surg.* 2013;52:95-8. doi: 10.1053/j.jfas.2012.06.006.
50. Hanna T, Dripchak P, Childress T. Chronic Achilles rupture repair by allograft with bone block fixation: technique tip. *Foot Ankle Int.* 2014;35:168-74. doi: 10.1177/1071100713514037.
51. Lepow GM, Green JB. Reconstruction of a neglected achilles tendon rupture with an achilles tendon allograft: a case report. *J Foot Ankle Surg.* 2006;45:351-5. doi: 10.1053/j.jfas.2006.06.004.
52. Parsons JR, Weiss AB, Schenk RS, Alexander H, Pavlisko F. Long-term follow-up of achilles tendon repair with an absorbable polymer carbon fiber composite. *Foot Ankle.* 1989;9:179-84. doi: 10.1177/107110078900900406.
53. Ozaki J, Fujiki J, Sugimoto K, Tamai S, Masuhara K. Reconstruction of neglected Achilles tendon rupture with Marlex mesh. *Clin Orthop Relat Res.* 1989;(238):204-8. doi: 10.1097/00003086-198901000-00029.
54. Jennings AG, Sefton GK. Chronic rupture of tendo Achillis. Long-term results of operative management using polyester tape. *J Bone Joint Surg Br.* 2002;84:361-3. doi: 10.1302/0301-620X.84B3.0840361.
55. DeVries JG, Scharer BM, Summerhays BJ. Acute Achilles rupture percutaneous repair: approach, materials, techniques. *Clin Podiatr Med Surg.* 2017;34:251-62. doi: 10.1016/j.cpm.2016.10.011.
56. Maffulli N, Tallon C, Wong J, Lim KP, Bleakney R. Early weight-bearing and ankle mobilization after open repair of acute midsubstance tears of the achilles tendon. *Am J Sports Med.* 2003;31:692-700. doi: 10.1177/03635465030310051001.
57. Costa ML, MacMillan K, Halliday D, Chester R, Shepstone L, Robinson AH, et al. Randomised controlled trials of immediate weight-bearing mobilisation for rupture of the tendo Achillis. *J Bone Joint Surg Br.* 2006;88:69-77. doi: 10.1302/0301-620X.88B1.16549.
58. Calder JD, Saxby TS. Early, active rehabilitation following mini-open repair of Achilles tendon rupture: a prospective study. *Br J Sports Med.* 2005;39:857-9. doi: 10.1136/bjism.2004.017509.
59. Mandelbaum BR, Myerson MS, Forster R. Achilles tendon ruptures. A new method of repair, early range of motion, and functional rehabilitation. *Am J Sports Med.* 1995;23:392-5. doi: 10.1177/036354659502300403.
60. Suchak AA, Bostick GP, Beaupré LA, Durand DC, Jomha NM. The influence of early weight-bearing compared with non-weight-bearing after surgical repair of the Achilles tendon. *J Bone Joint Surg Am.* 2008;90:1876-83. doi: 10.2106/JBJS.G.01242.