

Effect of Developmental Disorders of Maxillary First Molars on Orofacial Morphology

Soyoung Park, Taesung Jeong, Jiyeon Kim, Shin Kim

Department of Pediatric Dentistry, College of Dentistry, Pusan National University

Abstract

This study was aimed to evaluate orofacial morphologies on the cases of developmental disorders of maxillary first molars.

Panoramic radiographs, lateral cephalographs, and clinical photos of 2983 children who attended the Pediatric Dental Clinic of Pusan National University Dental Hospital from 2006 to August 2017 were assessed retrospectively. 34 patients were selected whose maxillary first molars were missed or developmentally delayed unilaterally or bilaterally. Demirjian's method was used for estimating dental age, then which was compared to chronologic age of children. Parameters expressing skeletal and dentoalveolar disharmony were checked and compared with control. Additionally, occlusion relationship was evaluated.

Maxillary dental age was significantly delayed compared to chronologic age. Several parameters which show skeletal open-bite tendency and skeletal class III malocclusion with maxillary retrusion were statistically significant. Anterior crossbite and edge-bite were expected in most of these cases, but compensation by occlusion and soft tissue was also verified which might mask skeletal class III tendency.

Congenital missed or developmentally delayed maxillary first molars might be related with declined growth of maxilla. If developmental disorders of maxillary first molars were verified during clinical examination, careful monitoring of orofacial growth was necessary during puberty and timed orthopedic and orthodontic intervention were considered.

Key words : Maxillary first molar, Congenital missing, Delayed development, Skeletal class III malocclusion

I. 서 론

제1대구치는 교합의 핵심이 되는 치아로, 어떠한 원인에 의해 그 맹출이 지연될 경우 상하악 구치 간 교합이 확립되지 않아 정상적인 저작이 이루어지기 어렵고, 불안정한 교합이 골격 성장에 영향을 주게 된다[1,2]. 제1대구치는 평균적으로 5.5 - 7세에 구강 내로 맹출하는데[3], 제1대구치가 평균 맹출시기보다 1년 이상 늦게 출은하는 경우는 거의 없으며, 결손 또한 매우 드물다고 알려져 있다[4,5].

원인 불명의 대구치 지연 맹출은 흔히 나타나는 현상은 아니나 주의 깊게 평가되어야 한다. Kaban 등[6]은 원인불명의 영구 대구치 미맹출 증례에서 치근 형성이 불완전했다고 하였다. 제1대구치가 선천결손 되는 경우는 상악에서 0.02 - 0.05%, 하악에서 0 - 0.02%로 보고되었다[5]. Rasmussen[4]은 대구치의 결손을 동반한 증례에서 남아있는 대구치의 맹출이 지연되었음을 보고한 바 있는데, 그 맹출 시기가 6세 경 맹출하는 제1대구치보다는 지연되고, 12세 경 맹출하는 제2대구치보다는 빨랐다고 하였으며 평균적으로 9세 경에 출은하였기 때문에 이를 9세 구치

Corresponding author : Shin Kim

*Department of Pediatric Dentistry, College of Dentistry, Pusan National University, 49, Busandaehakro, Mulgeum-eup, Yangsan, 50612, Republic of Korea
Tel: +82-55-360-5180 / Fax: +82-55-360-5174 / E-mail: shinkim@pusan.ac.kr*

Received September 20, 2018 / Revised November 16, 2018 / Accepted November 14, 2018

※ This study was supported by 2019 Clinical Research Grant, Pusan National University Dental Hospital.

(9-year-molar)라고 명명하였다. 9세 구치는 상악골에서 더 빈번하게 나타났고, 정상적으로 맹출한 반대 악궁의 제1대구치와 제2대구치 발육의 중간 정도에 해당하는 치근성장을 보였다 고 하였다. Järvinen[7]은 4개의 제1대구치가 모두 결손된 증례를 보고하면서 제1대구치가 결손 될 경우 제2대구치가 골내에서 근심 이동하여 제1대구치의 위치를 대체하게 된다고 설명하였다. 파노라마방사선사진 상에서 확인되는 미맹출 대구치의 치배가 제2유구치와 다소 거리를 두고 원심경사 되어있으며, 구개내 출은 후 확인된 치아의 외형이 제2대구치와 더 유사하고 구개측 치근을 중심으로 근심설측으로 회전된 양상을 보일 경우 제1대구치가 결손된 것으로 간주할 수 있다[4]. 즉, 9세 구치는 제1대구치가 결손됨에 따라 제2대구치가 조기에 근심 이소맹출 한 증례로 볼 수 있다(Fig. 1).

소아청소년의 Ⅲ급 부정교합은 주로 전치부 반대교합의 형태로 나타나므로 조기 발견이 가능하다. 그러나 성장중인 어린이에서는 안면골격의 특징이 명확하게 드러나지 않기 때문에 골격성, 기능성 및 잠재된 부정교합의 감별진단이 어렵다[8]. 골격성 Ⅲ급 부정교합을 유발할 수 있는 원인 중 하나인 상악골의 성장 저하가 상악 제1대구치의 근심 이소맹출과 연관되어 있다는 보고가 있었으나[9,10], Järvinen[11]은 치아 결손 증례에서 관찰되는 이소맹출의 경우는 그 원인이 악골의 저발육과 부분무치증 중 어떤 것인지 단정짓기 어렵다고 언급한 바 있다. 그러나 골격성 전치부 반대교합을 보이는 어린이를 대상으로 한 연구에서, Shin 등[12]은 상하악의 치령 및 제1대구치 맹출률 차이가 반대교합 환자에서 유의하게 컸다고 하였으며, An 등[13]은 상악 열성장을 보이는 전치부 반대교합 어린이에서 상악 치아의 발육이

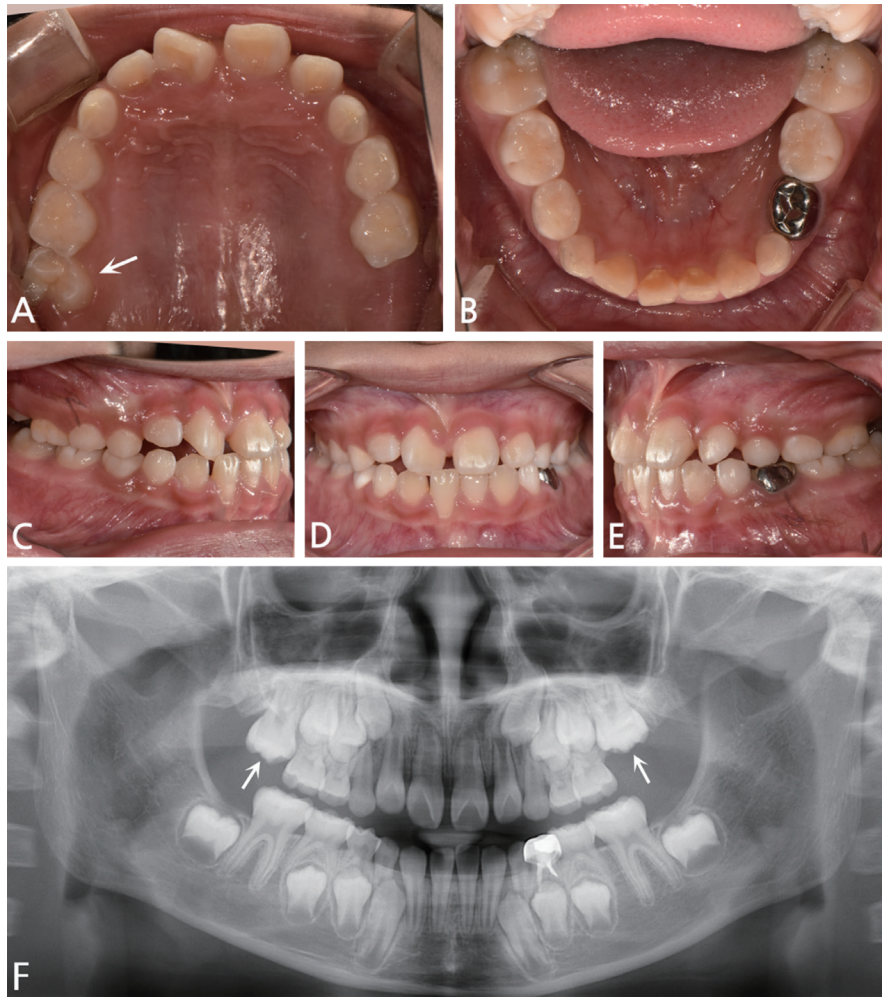


Fig. 1. A case of 9 years 5 months female. (A - E) Clinical photos. Right maxillary first molar is partially erupted but left maxillary first molar remains unerupted. (F) Panoramic radiograph. It is noted that the tooth buds of the maxillary molars are missing one by one on both sides. Moreover development of unerupted maxillary molars is remarkably delayed compared to mandibular first molars.

지연되어 있다고 보고하여 치아의 발육과 악골의 성장이 연관되어 있을 가능성이 더 높을 것으로 생각되었다.

교정적 평가를 목적으로 본원에 내원한 어린이 가운데 상악 제1대구치의 발육지연 및 결손이 확인되는 경우 Ⅲ급 부정교합이 동반되는 빈도가 다소 높은 것으로 추정되었다. 기존 연구 결과를 참조할 때 상악 치아 발육 정도의 차이가 클수록 부정교합의 골격적 특성이 더 강하게 나타날 가능성이 높을 것으로 예상되었고, 특히 제1대구치의 발육지연 또는 결손과 같이 흔하지 않은 발육장애가 동반된 경우 이와 관련된 부정교합의 치료를 계획함에 있어 주의를 기울일 필요가 있을 것이라 생각되었다. 이에 이 연구에서는 상악 제1대구치의 발육지연 및 결손 증례를 대상으로 악안면부에서 확인 가능한 특징을 평가하고, 상악 제1대구치 발육장애 증례의 치료 방향에 대한 의견을 제시하고자 하였다.

Ⅱ. 연구 재료 및 방법

본 연구는 부산대학교치과병원의 임상 연구 윤리 위원회 (Institutional Review Board, IRB)의 승인을 받아 시행되었다 (PNUDH-2017-025).

1. 조사 대상

2006년 1월부터 2017년 8월까지 부산대학교치과병원 소아치과에 내원하여 교정적 평가를 받은 5 - 15세의 아동 2983명에 대하여 후향적으로 일차 검토를 시행하였다. 파노라마방사선사진, 측방두부규격방사선사진, 임상사진이 모두 보관되어 있으며 Hellman 치령 IIC 및 IIIA에 해당하는 아동을 선별하였고, 파노라마방사선사진 상에서 상악 제1대구치가 양측성 또는 편측성으

로 결손 되거나 발육지연을 보이는 증례를 선정하였다. 파노라마방사선사진 상에서 하악 제1대구치가 완전 맹출한 이후 1년 이상 상악 제1대구치가 맹출하지 않은 경우를 상악 제1대구치 미맹출 증례로 설정하고, 이 가운데 분악 당 한 개의 대구치 치배만 존재하는 경우를 제1대구치 결손 증례로 진단하였다. 또한 대구치 치배가 2개 이상 존재하되 Demirjian 법[14]에 준할 때 상악 제1대구치의 발육정도가 하악 제1대구치에 비해 2단계 이상 지연된 경우를 발육지연 증례로 진단하여 전신질환이나 국소적 요인에 의한 맹출지연 증례와 구분하고자 하였다. 상악 제1대구치 이외의 영구치가 동시에 결손된 증례는 제외하였고, 최종적으로 34명(남아 12명, 여아 22명)을 분석 대상으로 선별하였다(Table 1).

2. 연구방법

1) 치령 분석

치령(Dental age)은 대상자의 파노라마방사선사진 상에서 Demirjian 법[14]을 응용하여 중절치부터 제2대구치까지의 발육 정도를 평가하여 산출하였다. 치아 형성단계의 평가 기준은 Fig. 2에 제시하였으며, 결손치아는 0점으로 처리하여 총점에 반영하였다. 각 치아의 형성단계에 해당하는 점수를 합산하여 분악 별 치령으로 환산하였으며, 좌우측 평균을 구하여 상악 치령을 결정하고 역령(chronologic age)과 비교하였다.

2) 측방두부규격방사선사진 분석

측방두부규격방사선사진의 계측은 V-ceph 6.0 (Osstem implant, Korea)을 이용하였다. 한 명의 실험자가 각 환자의 동일한 방사선 사진을 일주일 간격으로 3회 반복 측정하였다. 계측점 및 계측항목은 다음과 같다.

Table 1. Distribution of subjects by type of developmental disorders

	Male		Female	
	Unilateral	Bilateral	Unilateral	Bilateral
M	2	1	1	3
DD	4	5	6	11
M + DD	0		1	
Total	12		22	

M = Missing; DD = Delayed development; M + DD = Both unilateral missing and unilateral delayed development




Fig. 2. 8 scales according to tooth developmental stage by Demirjian's method.

Stage A. Crown calcification begins. Calcified points are not fused yet.

Stage B. Calcified points start fusion forming outline of occlusal surface.

Stage C. Enamel formation is completed at the occlusal surface and dentin initiates to form. The pulp chamber has a curved shape.

Stage D. Crown formation is completed up to cemento-enamel junction and root starts to form. The shape of pulp chamber becomes distinct.

Stage E. Root length is still shorter than the crown height and pulp chamber keep differentiating. In molars, radicular bifurcation commences to mineralize.

Stage F. Root length is equal to or greater than the crown height and the shape of pulp chambers has more definite outline. In molars, bifurcation has developed sufficiently so each root could be distinguished.

Stage G. The walls of the root canal are parallel and root apex is partially closed.

Stage H. Apex of root is completely closed and periodontal ligament space surrounding the root and apex has uniform width.

(1) 계측점(Fig. 3)

- ① S (Sella): 뇌하수체의 중점
- ② N (Nasion): 전두비골융합의 최첨점
- ③ Or (Orbitale): 안와하연의 최하방점
- ④ Po (Porion): 외이도의 최상방점
- ⑤ Ar (Articulare): 후두개저와 하악과두 후방면의 교차점
- ⑥ ANS (Anterior nasal spine): 경구개의 전비극
- ⑦ PNS (Posterior nasal spine): 경구개의 후비극
- ⑧ A (Point A): ANS와 상악 전치 치조골 사이에서 가장 깊은 점
- ⑨ B (Point B): Pogonion과 하악 전치 치조골 사이에서 가장 깊은 점
- ⑩ Pog (Pogonion): 턱의 최전방점
- ⑪ Gn (Gnathion): 턱의 최전하방점
- ⑫ Me (Menton): 턱의 최하방점
- ⑬ Go (Gonion): Mandibular plane과 ramus plane의 이등분점

(2) 수직적 관계의 계측항목

- ① ODI (Overbite Depth Indicator, 피개교합 심도 지수): A-B plane과 하악 평면(Go-Me)이 이루는 각과 FH plane (Or-Po)과 palatal plane (ANS-PNS)이 이루는 각을 합한 값
- ② SN to mandibular plane: S-N plane과 하악 평면(Go-Me)이 이루는 각
- ③ AB to mandibular plane: A-B plane과 하악 평면(Go-Me)이 이루는 각
- ④ Sum: Saddle angle (N-S-Ar), Articular angle (S-Ar-Go), Gonial angle (Ar-Go-Gn)의 합
- ⑤ FMA: FH plane (Or-Po)과 하악 평면(Go-Me)이 이루는 각
- ⑥ Y-axis: FH plane (Or-Po)과 S-Gn이 이루는 내각
- ⑦ Facial height ratio: $S-Go/Na-Me \times 100$

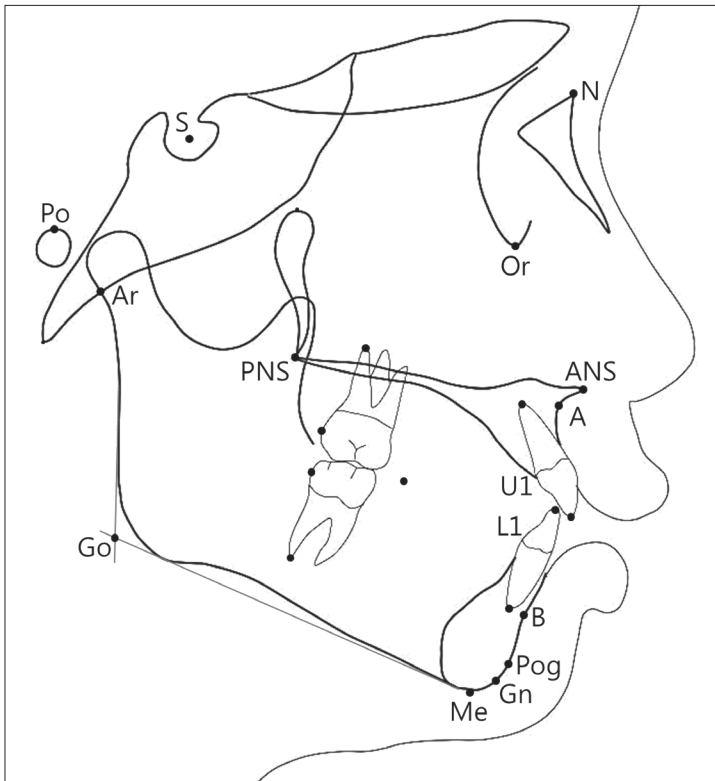


Fig. 3. Landmarks used for cephalometric measurement. S = Sella, N = Nasion, Or = Orbitale, Po = Porion, Ar = Articulare, ANS = Anterior nasal spine, PNS = Posterior nasal spine, A = Point A, B = Point B, Pog = Pogonion, Gn = Gnathion, Me = Menton, Go =Gonion, U1 = Upper central incisor, L1 = Lower central incisor

(3) 전후방적 관계의 계측 항목

- ① APDI (Antero-posterior Dysplasia Indicator): FH plane (Or-Po)과 facial plane (N-Pog)이 이루는 각, A-B plane과 facial plane이 이루는 각, FH plane과 palatal plane (ANS-PNS)이 이루는 각을 합한 값
- ② SNA: S-N line과 N-A line이 이루는 각, 상악골의 전후방 위치
- ③ SNB: S-N line과 N-B line이 이루는 각, 하악골의 전후방 위치
- ④ ANB difference: SNA와 SNB 간의 차이, 상하악골 간의 전후방 관계
- ⑤ Wits: A point와 B point로부터 교합평면에 수선을 내렸을 때 두 점 간의 거리
- ⑥ Palatal length: ANS-PNS간의 거리

(4) 치아관계의 계측 항목

- ① Upper 1 to SN: 상악 중절치 장축이 S-N line에 대해 이루는 각
- ② IMPA: 하악 중절치 장축이 하악 평면에 대해 이루는 각
- ③ Interincisal angle: 상하악 중절치의 장축이 이루는 각

(5) 대조군 설정

V-ceph 6.0을 이용하여 분석 시 환자 별 분석 결과표에 표기되는 기본값으로 설정된 평균치(평균 ± 표준편차)를 비교 대상

으로 사용하였다. 프로그램 상에 설정된 평균값은 연령, 치령, 성별에 따라 달라지는 값이므로 이를 실험군과 동일한 연령, 치령, 성별의 정상 골격을 가진 대조군의 분석결과로 간주하였다.

3) 교합 평가

중심위에서 촬영된 환자의 임상사진을 검토하여 전치부 교합 관계를 평가하였으며, 정상교합, 절단교합, 반대교합, 과개교합으로 구분하였다.

4) 통계 분석

모든 통계분석은 SPSS Statistics for Windows Version 24.0 (IBM Corp, USA)을 사용하였고, 유의수준은 0.05로 설정하였다.

연구대상자의 상하악 평균 치령과 역령의 차이 및 상하악 치령 간의 차이를 비교하기 위해 독립표본 *t*-test를 시행하였다.

측방두부계측방사선사진 분석을 통해 얻은 연구대상자의 각 항목 별 측정값은 평균 ± 표준편차로 표시하였고, 급내상관계수 (Intra-class correlation, ICC)를 산출하여 반복 측정에 대한 신뢰도 검정을 시행하였다. 대조군으로 설정한 항목 별 평균치와의 차이를 검정하기 위해 자료가 정규분포를 따를 경우 paired *t*-test를, 그렇지 않을 경우 Wilcoxon's signed rank test를 수행하였다. 연속형 변수의 정규성 검정은 Shapiro-Wilk's test를 이용하였다.

Ⅲ. 연구 성적

1. 치령 평가

연구대상자의 역령과 상하악 치령을 비교한 결과를 나타내었다(Table 2). 대상자 전체에 대해 평가한 결과 평균 역령은 7.81 ± 0.99세(남아 7.90 ± 1.00세, 여아 7.77 ± 0.98세)였으며, 평균 치령은 상악과 하악에서 각각 7.33 ± 0.76세와 8.23 ± 0.80세로 역령과 비교하였을 때 상악의 치령이 유의하게 낮았다($p = 0.027$). 여아에서는 역령에 비해 상악 치령이 유의하게 낮은 것으로 확인되었으나($p = 0.034$), 남아에서는 역령과 상하악 치령 간에 유의한 차이를 보이지 않았다. 동일한 방법으로 대상자 전체의 상악과 하악의 평균치령을 비교한 결과 하악에 비해 상악의 치령이 유의하게 낮았다($p = 0.000$).

2. 골격적 특성

측방두부규격방사선사진 분석 시 반복 측정에 대한 결과의 신뢰도는 palatal length를 제외한 나머지 항목에서 0.9 이상의 수치를 보여 '매우 높음'을 나타내었고, Palatal length 측정값의 ICC (intraclass correlation coefficient)는 0.714로 '높음'으로 평가되었다. 각 측정치 별로 측정된 값은 대조군과 실험군으로 구분하여 평균 ± 표준편차로 표시하였고, Table 3에 나타내었다.

수직적 부조화를 나타내는 지표 중 ODI ($p = 0.000$)와 AB to mandibular plane ($p = 0.000$)은 대조군에 비해 실험군에서 낮은 값을 보였으며, SN to mandibular plane ($p = 0.028$), Sum ($p = 0.001$), FMA ($p = 0.004$)는 대조군에 비해 실험군에서 높은 값을 나타내었다. Y-axis ($p = 0.398$)와 Facial height ratio ($p = 0.177$)의 측정값은 대조군과 실험군 간에 유의한 차이를 보이지 않았다.

전후방적 부조화에 대해서는 palatal length ($p = 0.000$), SNA ($p = 0.000$), ANB difference ($p = 0.011$), Wits ($p = 0.000$)가 대조군에 비해 실험군에서 유의하게 낮은 값을 보였고, APDI ($p = 0.313$)와 SNB ($p = 0.402$)는 대조군과 실험군 간에 유의한 차이가 확인되지 않았다.

치조적 부조화와 관련한 측정치 중 U1 to SN ($p = 0.001$)과 IMPA ($p = 0.000$)는 대조군에 비해 실험군에서 낮은 값을 보였으며, Interincisal angle ($p = 0.000$)은 대조군에 비해 실험군에서 더 높은 값을 나타내었다.

3. 교합관계

전치부 교합관계를 평가한 결과 정상교합 7명(남아 1명, 여아 6명), 절단교합 3명(남아 2명, 여아 1명), 반대교합 20명(남아 7명, 여아 13명), 과개교합 4명(남아 2명, 여아 2명)으로 구분되었다.

Table 2. Assessment of dental age compared with chronologic age

	N	Chronologic age (Mean ± SD)	Dental age (Mean ± SD)	
			Maxilla	Mandible
Male	12	Age (years)	7.90 ± 1.00	7.61 ± 0.54
		<i>p</i> value		0.395
Female	22	Age (years)	7.77 ± 0.98	7.17 ± 0.82
		<i>p</i> value		0.034
Total	34	Age (years)	7.81 ± 0.99	7.33 ± 0.76
		<i>p</i> value		0.027
				0.005
				0.001
				0.000

p values were derived from Independent samples *t*-test
N= Sample size; SD = Standard deviation

Table 3. Cephalometric analysis about parameters expressing skeletal and dentoalveolar discrepancy

Variable	Experimental		Control		Difference		ρ value
	Mean	SD	Mean	SD	Mean	SD	
Vertical							
1. ODI	66.32	6.28	71.85	0.90	5.54	6.20	0.000 ²
2. SN to Mandibular plane	38.12	5.40	36.00	0.00	-2.12	5.40	0.028 ¹
3. AB to Mandibular plane	67.48	5.51	70.71	0.97	3.22	5.45	0.000 ²
4. Sum	398.12	5.40	394.71	0.97	-3.42	5.39	0.001 ¹
5. FMA	28.76	5.18	26.00	0.00	-2.76	5.18	0.004 ¹
6. Y-axis	61.82	3.29	61.33	0.45	-0.48	3.27	0.398 ¹
7. Facial height ratio	0.62	0.04	0.71	0.18	0.09	0.19	0.177 ²
Antero-posterior							
1. APDI	82.58	6.91	81.35	0.49	-1.23	7.00	0.313 ¹
2. Palatal length	48.90	2.68	53.65	0.36	4.75	2.59	0.000 ¹
3. SNA	78.70	3.24	81.00	0.00	2.30	3.24	0.000 ¹
4. SNB	76.78	3.81	77.35	0.49	0.57	3.92	0.402 ¹
5. ANB difference	1.92	3.13	3.35	0.49	1.43	3.09	0.011 ¹
6. Wits	-3.87	3.75	0.00	0.00	3.87	3.75	0.000 ¹
Dental							
1. U1 to SN	100.08	7.81	105.00	0.00	4.92	7.81	0.001 ¹
2. IMPA	89.62	5.94	95.00	0.00	5.38	5.94	0.000 ¹
3. Interincisal angle	132.19	10.52	122.71	0.97	-9.48	10.50	0.000 ²

¹ p values were derived from paired t -test.

² p values were derived from Wilcoxon's signed rank test.

Shapiro-Wilk's test was used to check if its distribution is normal.

IV. 총괄 및 고찰

이 연구에서는 상악 제1대구치가 발육지연을 보이거나 결손된 환자를 대상으로 측방두부계측방사선사진을 분석하고, 치령 및 교합관계를 평가하여 이러한 증례에서 관찰되는 악안면 부위의 특징을 파악하고자 하였다. 혼합 치열기는 유치와 영구치가 혼재하고 악안면 영역의 성장발육 변화가 매우 빠르게 일어나며 사춘기성장 동안의 골격 변화를 예측할 수 없어 진단의 불확실성이 큰 시기이다[8]. 골격성 II급 및 III급 부정교합을 가진 소아 청소년을 대상으로 제2대구치의 석회화 과정을 평가하여 치아의 발육상태가 골격성 부정교합과 관련되어 있음을 확인한 연구 결과가 보고 된 바 있으나[15,16], 성장중인 소아청소년에서 치아의 발육상태와 골격발달 간의 연관성을 파악하는 것은 어려운 문제이다. 그러나 제1대구치의 발육지연 또는 결손과 같이 그 양상이 다소 극단적이고 흔하지 않은 증례의 경우는 이에 수반되는 부정교합의 양상이 보다 뚜렷하게 나타날 가능성이 높다고 판단되었고, 이번 연구가 치아의 발육장애를 동반하는 부정교합을 이해하는데 도움이 될 것이라 사료되었다.

치령의 평가를 위해 Demirjian 법에 기준하여 석회화 단계를 구분하였다[14]. 치아의 석회화는 유전적 요인과 밀접하게 관련되고, 유치의 조기상실 및 만기잔존, 유착치 등과 같은 환경요인의 영향을 덜 받기 때문에 치아 성숙도를 평가하는데 적합하다고 알려져 있다[17-19]. 이번 연구의 대상이 된 어린이들은 평균 7.81 ± 0.99 세로 상악 영구대구치가 1개 이상 미맹출 되어있었고, 일반적으로 제1대구치가 맹출하는 시기보다 다소 높은 역령 분포를 보였다. 치령 평가 결과 치아 발육 정도가 상하악에서 유의하게 차이남이 확인되었고($p = 0.000$), 역령과 치령을 비교한 결과 하악 치아의 발육은 역령에 맞게 진행되고 있는 반면($p = 0.056$), 상악 치아의 발육은 유의하게 지연되어 있다고 평가되었다($p = 0.027$).

측방두부계측방사선사진 분석 시 각 계측치의 반복측정에 대한 신뢰도 검정 결과에서는 Palatal length 항목에서만 다소 낮은 ICC 값을 보였다. 상악골 내에서 발육중인 치배나 비익 등의 주변 구조물에 의해 ANS의 위치가 매 측정시마다 다르게 설정되었을 가능성이 있으며, 이로 인해 결과값에서 오차가 발생했을 것으로 생각되었다. 그러나 그 값이 연구 결과에 결정적인 영

향을 줄 정도의 낮은 신뢰도를 의미하지 않았으므로 수용 가능하다고 판단되었다.

수직적 부조화에 대한 계측치의 분석 결과 대조군에 비해 ODI 및 AB to mandibular 값이 작고 SN to mandibular plane, FMA 및 Sum 값이 큰 것으로 나타났다. 이를 통해 하악평면각이 크고 하악지는 짧으며 하악골의 수직 및 시계방향 성장 경향을 보임이 확인되어[20-23], 개방교합 경향이 크고 수직적으로 다소 불리한 성장양상을 보이는 것으로 평가되었다. 골격의 전후방적 부조화에 대한 계측치의 평가에서 하악골의 위치는 정상범위에 해당하였고 구치부 교합상태 또한 양호한 것으로 확인되었지만, 상악골의 저성장을 동반한 상악골의 후방위를 보여 상대적으로 상악에 비해 하악이 전방에 위치하는 골격성 Ⅲ급 부정교합의 양상을 나타내었다. 짧은 Palatal length가 상악의 전후방 성장이 덜 일어났음을 보여주었고[24], 작은SNA값이 전두개저에 대해 상악골이 다소 후방에 위치하고 있음을 나타내었다. Wits 값과 ANB difference 값은 각각 교합평면의 경사도 및 Nasion의 전후방적, 수직적 위치에 따라 그 값이 달라질 수 있어 참조 시 주의를 요하는 수치이지만, 이 연구결과에서는 상하악골의 상대적인 위치를 나타내는 두 지표값이 모두 대조군에 비해 유의하게 작았기 때문에 하악에 비해 상악골이 상대적으로 후방위를 보인다고 평가할 수 있었다[25,26]. 반면, SNB와 APDI 값은 대조군과 유의한 차이를 보이지 않아 하악골의 전후방적 위치와 구치부 교합상태는 양호하다고 판단되었다[21,27]. 치조적 부조화에 대한 평가에서는 상하악 절치 모두 설측경사를 보이고, 절치간 각이 대조군에 비해 큰 것으로 확인되었다.

이 연구의 결과 상악 제1대구치의 발육장애가 동반된 증례에서는 골격성 개방교합 경향을 동반한 상악 열성장형 골격성 Ⅲ급 부정교합 양상을 보일 가능성이 높을 것으로 예측되었다. 교합관계 평가에서 임상적으로 Ⅲ급 부정교합을 의심할 수 있는 전치부 반대교합과 절단교합을 보인 어린이가 전체의 67.6%를 차지하였으나 정상교합 및 과개교합을 보이는 경우도 있어 Ⅲ급 부정교합의 골격 양상이 전치부 교합에 항상 반영되는 것이 아님이 확인되었다. 이러한 양상은 치료시기를 결정하는데 중요한 문제가 될 수 있어 주목 할 필요가 있다. 상악 열성장형 골격성 Ⅲ급 부정교합의 치료를 위한 상악골 전방견인은 10세 이전에 시행 시 악교정 수술 가능성을 낮출 수 있어 사춘기 최대 성장기 이전에 시행하는 것이 권장된다[28]. 초기 혼합치열기에 반대교합 또는 절단교합이 나타난 어린이는 심미적 이유로 병원에 내원 할 가능성이 높고 조기 진단을 통해 성장기 동안 교정치료를 진행할 기회가 많을 수 있다. 그러나 교합 및 연조직에 의한 보상작용으로 정상적인 전치부 피개관계 또는 과개교합을 보이는 어린이의 경우에는 내재 되어있는 골격성 Ⅲ급 부정교합 경

향이 사춘기 성장 이전에 확인되지 않을 수 있고 치료를 시작할 적절한 시기를 놓칠 가능성도 있을 것으로 판단되었다. 따라서 제1대구치 발육장애를 보이는 어린이의 경우 성장 양상에 대한 주의 깊은 관찰이 필요 할 것으로 생각되었다. 또한 후속 연구를 통해 반대교합을 해소하기 위한 악정형적 치료를 받은 어린이와 치료를 받지 않은 어린이의 사춘기 성장 이후 재평가를 시행함으로써, 상악 제1대구치 발육장애를 동반한 증례에서 성장에 따른 골격 변화양상을 확인하고 성장 급등기를 거치는 동안의 치료 안정성을 평가할 필요가 있으며, 적절한 교정치료 시기에 대한 고찰이 이루어져야 할 것으로 사료되었다.

이 연구에서는 상악 제1대구치의 발육이 지연되었거나 결손이 나타난 경우를 선별하여 평가를 진행하였다. 발육지연과 결손은 '충분히 발육되지 못하였다'는 점에서 정도의 차이가 있지만 큰 맥락에서 볼 때 정상발육에 비해 '부족하다'는 점에서 공통된 특징을 보일 것이라 생각되었다. 보다 명확한 결과를 얻기 위해서는 발육지연과 결손 증례 각각에 따른 악안면 형태의 특징을 파악하는 것이 필요하였으나, 제1대구치 발육장애의 낮은 유병률로 인해 두가지 유형의 발육장애를 구분하여 평가하는 것은 현실적으로 어려움이 있었다. 향후 연구에서 충분한 연구대상자를 확보하고 발육장애의 유형에 따라 구분하여 분석한다면 치아의 발육정도와 골격성장 간의 관계를 보다 구체적으로 파악할 수 있을 것이라 생각되었다.

이번 연구는 후향적 연구로써, 교정적 평가를 목적으로 수집, 보관된 의무기록을 검토하여 연구대상자를 선정하였다. 그러나 이로 인해 정상골격을 가진 동일 연령, 동일 성별의 어린이를 대조군으로 선별하는데 제한이 있었다. 이에 이번 연구에서는 동일한 조건을 적용하여 분석하였을 때 정상골격을 가진 어린이는 그 결과가 프로그램 상에서 기본값으로 설정된 평균 ± 표준편차 범위에 해당하는 수치를 나타낼 것으로 가정하였고, 프로그램 상의 평균값을 대조군 분석결과로 대체하여 비교하였다. 후향적 연구라는 방법 상의 한계로 인해 상악 제1대구치의 발육장애와 골격양상 간에 어느 정도의 연관성이 있는지를 파악하기는 어려웠으나, 공통적인 부정교합 양상이 나타남을 확인했다는 점에서 이 연구결과 또한 의미가 있으며, 향후 전향적 연구를 통한 방법적인 보완이 필요할 것으로 생각되었다.

IV. 결 론

상악 제1대구치의 선천 결손 또는 저발육을 동반한 맹출 지연을 보이는 증례에서는 역령에 비해 상악골의 치령이 유의하게 낮은 것으로 확인 되었으며, 골격성 개방교합 경향을 동반한 골격성 Ⅲ급 부정교합 경향이 나타날 가능성이 높을 것으로 평가

되었다. 피개관계에 있어서는 전치부 반대교합 또는 절단교합을 보이는 경우가 많을 것으로 예상되나, 치아 및 연조직의 보상이 일어난 경우에는 임상적으로 확인되는 안면부 형태가 정상적일 수 있을 것으로 판단되었다. 따라서 미맹출 제1대구치의 발육 지연 또는 결손이 확인된다면, 초기 혼합치열기의 교합상태와 관계없이 골격성 부정교합의 요인이 내재되어 있을 가능성을 고려하여 사춘기 성장 기간 동안의 안면골격 변화를 주의 깊게 관찰해야 하며, 적절한 시기에 교정적 개입을 고려하는 것이 필요할 것으로 사료되었다.

References

- Nakano K, Matsuoka T, Ooshima T, *et al.* : Delayed development or congenital absence of a single first permanent molar in Japanese child patients. *Int J Paediatr Dent*, 9:271-276, 1999.
- Sano N, Hasegawa Y, Iijima S, Terada K : Study of delayed development of the upper first molars. *Okajimas Folia Anat Jpn*, 87:25-31, 2010.
- American Association of Pediatric Dentistry : Dental growth and development. Resource section. AAPD Reference Manual, 224, 2006.
- Rasmussen P : "9-year-molars" aberrantly developing and erupting: report of cases. *J Clin Pediatr Dent*, 22:151-153, 1998.
- Polder BJ, Van't Hof MA, Van der Linden FP, Kuijpers-Jagtman AM : A meta-analysis of the prevalence of dental agenesis of permanent teeth. *Community Dent Oral Epidemiol*, 32:217-226, 2004.
- Kaban LB, Needleman HL, Hertzberg J : Idiopathic failure of eruption of permanent molar teeth. *Oral Surg Oral Med Oral Pathol*, 42:155-163, 1976.
- Järvinen S, Väättäjä P : Congenitally missing first permanent molars. *J Pedod*, 5:323-326, 1981.
- Korean Academy of Pediatric Dentistry : Textbook of Pediatric Dentistry, 5th ed. YENANG INC, Seoul, 661-687, 2014.
- Pulver F : The etiology and prevalence of ectopic eruption of the maxillary first permanent molar. *ASDC J Dent Child*, 35:138-146, 1968.
- Järvinen S, Väättäjä P : Ectopic eruption of the maxillary first permanent molar in twins. Case report. *Proc Finn Dent Soc*, 76:175-178, 1980.
- Järvinen S : Congenitally missing first permanent molars: unusual course of development. *ASDC J Dent Child*, 51:374-375, 1984.
- Shin JH, Kwon MS, Kim S, Jeong TS : A study on the dental maturation in children with skeletal anterior crossbite. *J Korean Acad Pediatr Dent*, 37:359-366, 2010.
- An UJ, Noh HS, Jeong TS, Kim S : The dental maturation of maxilla in children with anterior crossbite of maxillary undergrowth type. *J Korean Acad Pediatr Dent*, 38:119-128, 2011.
- Demirjian A, Goldstein H, Tanner JM : A new system of dental age assessment. *Hum Biol*, 211-227, 1973.
- Cha KS : A study on calcification of the second molars in skeletal Class III malocclusions. *Korean J Orthod*, 11:101-108, 1981.
- Kim YM : A study on the calcification of second molars in skeletal Class II malocclusion. *Korean J Orthod*, 11:125-134, 1981.
- Jaffe EC, Roberts GJ, Chantler C, Carter JE : Dental maturity in children with chronic renal failure assessed from dental panoramic tomographs. *J Int Assoc Dent Child*, 20:54-58, 1990.
- Shah H, McDonald F, Roberts G, *et al.* : A cephalometric analysis of patients with recessive dystrophic epidermolysis bullosa. *Angle Orthod*, 72:55-60, 2002.
- Kostara A, Roberts GJ, Gelbier M : Dental maturity in children with dystrophic epidermolysis bullosa. *Pediatr Dent*, 22:385-388, 2000.
- Kim YH : Overbite depth indicator with particular reference to anterior open-bite. *Am J Orthod*, 65:586-611, 1974.
- Steiner CC : Cephalometrics for you and me. *Am J Orthod*, 39:729-755, 1953.
- Tweed CH : The Frankfort-mandibular plane angle in orthodontic diagnosis, classification, treatment planning, and prognosis. *Am J Orthod Oral Surg*, 32:175-230, 1946.
- Jarabak JR, Fizzell JA : Technique and treatment with light-wire edgewise applications. Mosby, St. Louis, 1972.
- Burstone CJ, James RB, Norton LA, *et al.* : Cephalometrics for orthognathic surgery. *J Oral Surg*, 36:269-277, 1978.
- Jacobson A : The "Wits" appraisal of jaw disharmony. *Am J Orthod*, 67:125-138, 1975.
- Jacobson A : Update on the Wits appraisal. *Angle Orthod*, 58:205-219, 1988.
- Kim YH, Vietas JJ : Anteroposterior dysplasia indicator: an adjunct to cephalometric differential diagnosis. *Am J Orthod*, 73:619-633, 1978.
- Cobourne MT : Orthodontic Management of the Developing Dentition: An Evidence-Based Guide. *Springer*, 169-183, 2017.

국문초록

악안면 형태에 대한 상악 제1대구치 발육장애의 영향

박소영 · 정태성 · 김지연 · 김신

부산대학교 치의학전문대학원 소아치과학교실

이 연구의 목적은 상악 제1대구치의 결손 또는 발육 지연을 보이는 증례에서 나타나는 악안면 형태를 평가하는 것이다.

2006년부터 2017년 8월까지 부산대학교치과병원 소아치과에 내원한 어린이 2983명의 교정 진단자료를 후향적으로 평가하여 상악 제1대구치가 편측 또는 양측으로 결손되거나 발육지연을 보이는 34명을 선정하였다. Demirjian 법을 응용하여 상악 치령을 추정하고 역령과 비교하였다. 측방두부규격방사선사진 계측을 통해 골격 및 치아치조적 부조화를 반영하는 지표들을 평가하였고, 전치부 교합관계를 확인하였다.

상악 치령은 역령과 비교할 때 유의하게 낮았다. 골격성 개방교합 경향 및 상악 열성장형 골격성 Ⅲ급 부정교합을 나타내는 지표가 통계적으로 유의하였다. 전치부 피개는 반대교합과 절단교합이 주로 나타났지만, 보상에 의해 정상 피개를 보이는 증례도 있었다.

상악 제1대구치의 선천결손 및 발육지연은 상악골의 성장에 영향을 줄 가능성이 있다고 판단되었다. 따라서 제1대구치의 발육장애가 확인될 경우 사춘기 동안의 악안면 성장을 주의 깊게 관찰해야 하며 적절한 시기에 교정치료를 고려하는 것이 필요하다고 사료되었다.