

혈역학적으로 불안정한 grade V 간손상에서 시행한 응급 혈관색전술: 전산화단층 촬영 없이 시행한 응급 혈관색전술의 이점

강우성, 박찬용*
원광대학교병원 외상외과

Emergency angioembolization performed in a hemodynamically unstable patient with grade V liver injury: The benefit of emergency angioembolization without computed tomography

Wu Seong Kang, Chan Yong Park*

Department of Trauma Surgery, Wonkwang University Hospital

요약 고도의 외상성 간손상은 높은 이환율과 사망율을 동반한다. 저자들은 혈역학적으로 불안정한 외상성 간손상 환자를 인터벤션 영상의학 전문의의 즉각적인 개입으로 빠른 혈관조영술을 시행함으로써 효과적으로 치료한 증례를 보고하고자 한다. 29세 남자가 낙하산 훈련 중 추락하여 본원 응급실을 통해 내원하였다. 초기 환자 혈압은 80/40 mmHg였고 응급 초음파 검사에서 간 열상과 주변에 혈액으로 보이는 체액이 관찰되었다. 내원 16분 후 수액 소생술을 시행에도 불구하고 혈압이 60/42 mmHg로 감소하여 전산화단층촬영을 생략하고 바로 혈관조영술을 시행하였다 (병원 도착 후 동맥 천자까지의 시간: 36분). 혈관조영술에서 우후간동맥 (right posterior hepatic artery) 출혈이 관찰되어 색전술을 시행하였다. 혈관색전술 후 환자의 혈압은 120/77 mmHg로 상승하였고, 생체징후가 안정된 후 전산화단층촬영을 시행하여 추가적인 출혈이나 내장장기의 손상이 없음을 확인하였다. 환자는 중환자실로 입원하여 보존적 치료를 시행하였으며, 내원 후 30일째 특별한 합병증 없이 퇴원하였다. 본 증례에서 혈역학적으로 불안정한 고도의 간손상 환자에서 전산화단층촬영을 생략하고 매우 빠르게 혈관조영술 및 색전술을 시행하여 안전하고 효과적으로 치료할 수 있었다.

Abstract High-grade liver injury is associated with high morbidity and mortality rates. We report successful emergency angioembolization and early interventional radiology support to manage a high-grade liver injury in a 29-year-old man who presented following a fall during parachute training. Upon arrival, his blood pressure was 80/40 mmHg, and emergency ultrasonography showed a liver injury with perihepatic fluid collection. The patient's blood pressure reduced to 60/40 mmHg, and emergency angiography was performed without computed tomography (CT) (door to puncture time 36 min). After angioembolization, his blood pressure returned to 120/77 mmHg. Subsequent CT revealed no additional bleeding or hollow viscus injury. He was admitted to the Intensive Care Unit and discharged without complications 30 days after admission. In this case, emergency angioembolization (without performing CT) could successfully and safely treat a hemodynamically unstable patient with a high-grade liver injury.

Keywords : liver, Wound and injuries, Hemorrhage, embolization, Angiography, Therapeutic Embolizations

1. 서론

출혈을 동반한 고도 간손상은 항상 높은 이환율과 사

망율을 동반하고 있어 임상 의들에게 큰 숙제로 남아 있다[1]. 특히 감염, 출혈, 간부전, 담즙 유출 등은 간손상의 대표적인 합병증이다. 외상성 간손상의 치료를 결

*Corresponding Author : Chan Yong Park(Wonkwang Univ.)

Tel: +82-10-8614-1019 email: wkafyddl@hanmail.net

Received November 28, 2018

Accepted February 1, 2019

Revised (1st December 24, 2018, 2nd January 7, 2019)

Published February 28, 2019

정하는데 있어 지금까지 알려져 있는 가장 중요한 요소 중 하나는 혈액학적 안정성이다[2]. 최근 가이드라인에서는 혈액학적으로 불안정하거나 복막염 증상을 동반한 간손상 환자들에게 수술적 치료가 우선적으로 권장되고 있다[3]. 하지만 최근 들어 혈관조영술과 색전술에 대한 기구나 기술이 향상되고, 인력 등 가용 자원이 증가하면서 이 또한 손상통계소생 (damage control resuscitation)의 한 요소로서 수술과 함께 출혈을 억제하는 하나의 방법으로 인식되고 있으나[4,5]. 하지만 여전히 출혈이 심하고 혈액학적으로 불안정한 환자들에게는 수술적 치료가 우선된다[2]. 간손상에 대한 수술은 혈관조영술과 색전술에 비해 환자에게 매우 침습적이고 수술 부위 감염, 장폐색, 전신 마취 이후의 합병증의 위험성이 높다. 따라서 수술적인 방법이 아닌 비수술적으로 치료가 가능하다면 환자에게 큰 이득이 될 것이다. 저자들은 적극적인 중재적 영상의학과 팀의 개입으로 내원 직후 통상적인 응급 수술보다 빠르게 비수술적인 방법인 혈관조영술과 색전술을 전산화단층촬영 없이 시행하여 grade V 간손상에 대해 효과적으로 출혈을 억제하고 회복되었던 증례를 보고하고자 한다.

2. 증례

29세 남자가 내원 29분 전 낙하산 강하 훈련 중 추락하면서 우측 흉부 및 어깨 통증과 함께 혈압이 감소하는 소견 보여 본원 응급실을 통해 내원하였다. 과거력은 특이사항 없었으며, 내원 시 환자의 글래스고우 혼수척도 (Glasgow Coma Scale, GCS)는 15점이었다. 초기 환자의 생체징후는 혈압 80/40 mmHg, 호흡수 25회/분, 맥박수 78회/분, 체온 36.2도였다. 이학적 검사에서 우측 팔꿈치에 긁힌 상처가 있었으며, 우상복부에 압통이 있었으나 복막 자극 증상은 관찰되지 않았다. 내원하자마자 시행한 외상 초음파 검사에서 간 열상이 관찰되며, 간 주변에 혈액으로 보이는 체액이 관찰되었다(Fig. 1). 내원 후 16분경 혈압이 60/42 mmHg로 감소하여 전산화단층촬영을 생략하고 곧바로 혈관조영술을 시행하였다 (병원 도착 후 동맥 천자까지의 시간: 36분). 혈관조영술에서 우후간동맥 (right posterior hepatic artery)에서 다량의 조영제의 누출이 관찰되어 대량출혈이 예상되었다. 출혈 부위에 대해 코일 (coil)과 젤폼 (gelfoam)을 이용하여

혈관색전술을 시행하였다 (Fig. 2). 혈관조영술 및 색전술에 걸린 시간은 총 40분이며, 혈관색전술 직후 환자의 혈압은 120/77 mmHg로 상승하였다. 생체징후가 안정된 것을 확인한 후 색전술 종료 7분만에 전산화단층촬영을 시행하였고, 복강내 추가적인 출혈이나 장천공 등을 의심할 만한 공기 음영이 없음을 확인하였다 (Fig. 3). 환자의 최종 손상중증도점수 (Injury Severity Score, ISS)는 38점으로 중증의상에 해당하였다. 환자는 곧바로 중환자실로 입실하여 보존적 치료를 시행하였고, 일주일 후 일반병실로 전실하였으며, 입원 30일째 특별한 합병증 없이 퇴원하였다.

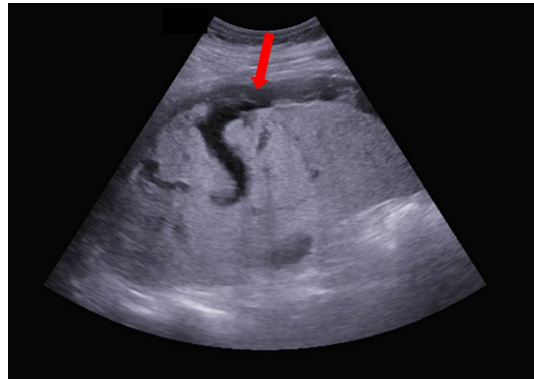

Fig. 1. Ultrasonography on arrival. The red arrow indicates fluid collection which was suspicious of blood.

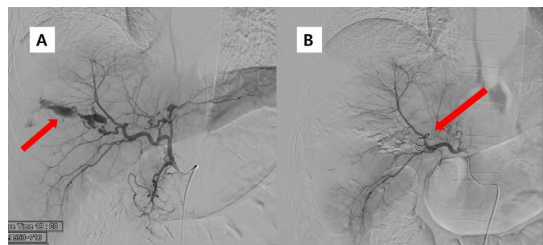

Fig. 2. Emergency angiography was done without computed tomography (CT) (A) Massive extravasation from the branch of the right hepatic artery was observed. (red arrow) (B) The coil embolization for the posterior branch of the right hepatic artery was performed. (red arrow)

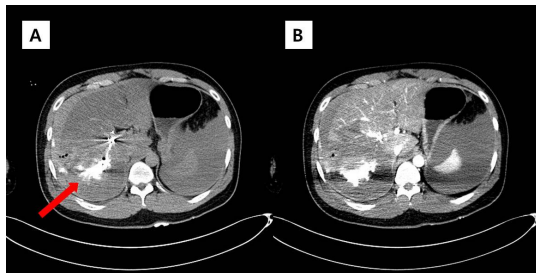


Fig. 3. (A) In pre-enhanced CT, the contrast media of the previous angiography was shown (red arrow). (B) In enhanced CT, there was no finding of additional bleeding.

3. 고찰

외상에 의한 간손상은 손상통제수술 (damage control surgery)의 개념이 도입된 이래 사망율과 이환율의 호전을 보여왔다[6]. 특히 간 주변을 거즈로 둘러싸서 횡격막과 늑골을 활용하여 압박하는 방법 (gauze packing)[7]이 간절제술이나 봉합술보다 훨씬 효과적으로 출혈을 억제할 수 있어 고도 간손상에 있어서 가장 효과적인 방법으로 알려져 있다[2,3]. 즉 심한 간손상에 있어 현재 가장 중요한 근간을 이루는 개념은 손상통제수술 (damage control surgery)과 간 주변 거즈 충전술 (perihaptic packing)이며[2,8], 국외 외상센터에서는 이미 널리 시행되고 있다[2,9,10]. 국내의 경우 2012년부터 권역외상센터 사업이 진행되면서 많은 외상외과 의사들이 외상환자 수술과 치료를 담당하게 되면서 손상통제수술과 거즈 충전술의 개념을 도입하여 각 외상센터에서 활발하게 시행되고 있다.

하지만 최근 들어 혈관조영술과 색전술에 대한 기구와 기술의 발달로 인해 고도 간손상 환자들에서도 그 적용이 증가하고 있다. 2002년부터 2008년까지 미국 National Trauma Data Bank (NTDB)에 등록된 간손상 상척도 (Abbreviated Injury Scale, AIS) 4점 이상의 고도 둔상성 간손상 환자들을 대상으로 한 연구에 따르면 [11], 초기에 수술을 시행한 환자는 20%였던 반면 혈관조영술 등을 포함한 비수술적 방법으로 치료한 환자들의 비율은 73%에 달했고, 이 비수술적 치료를 받은 환자들 중 93%가 성공적으로 치료되었다. 또한 이 연구에서 해마다 간손상 환자들에 대한 초기 비수술적 치료 비율이 늘고 있으며 (74%에서 81%로, $p < 0.01$), 특히 혈압

이 낮은 환자에서도 비수술적 치료의 비율이 늘고 있다고 보고 하였다 (40%에서 50%로, $p=0.002$). 하지만 이 보고에서 비수술적 치료가 실패하는 비율도 해마다 증가하는 양상을 보여 이에 대한 추가적인 연구가 필요할 것으로 생각된다. Cochrane Library에 2015년 보고된 systematic review에 의하면[1], grade III 이상 간손상에서 수술적 치료와 비수술적 치료에 대한 그 어떤 무작위 대조군 연구는 없는 것으로 보고되어 중등도 이상 간손상에 대해 수술적 치료와 비수술적 치료 중 어느 것이 더 우월한가에 대한 근거는 아직 미약한 것으로 사료된다.

본 증례에서는 혈역학적으로 불안정한 grade V 간손상을 응급실에서 외상초음파로 출혈을 확인하고 매우 빠른 시간에 혈관조영술을 시행하였다 (병원 도착 후 동맥 천자까지의 시간: 36분). 이는 통상적인 응급 수술 시작까지 걸리는 시간보다 빠르며 특히 전산화단층촬영을 생략하고 지혈을 위해 혈관조영술을 먼저 시작하였는데 이는 국내에서 최초로 시행되고 있는 본원 권역외상센터에서 인터벤션 영상의학 전문의 (interventional radiologist)가 하루에 24시간 전부를 포함하는 중증외상팀 활성화에 참여하는 시스템을 운영함으로써 가능성을 높인 시술로 여겨진다. 최근 일본에서도 prompt and rapid endovascular strategies in trauma occasions (PRESTO)의 개념이 소개되어 중증외상 환자들에 대해 중재적 영상의학과 전문의가 환자 초기평가 시작 전 호출되어 환자 진료에 참여하고 손상통제 중재적 영상의학 (damage control interventional radiology, DCIR), 즉 출혈에 대해 적극적이고 빠른 색전술을 시행하는 시도가 시작되었다 [12]. 일반적으로 인터벤션 영상의학 전문의들은 야간에 병원에서 상주하지 않으며, 전산화단층촬영 등 환자 평가가 끝난 후 호출되어 혈관조영술과 색전술을 시행하는 시간이 매우 지연된다. 미국 National Trauma Data Bank (NTDB)를 활용하여 미국의 level 1과 2 외상센터들에 대해 시행한 후향적 연구 데이터에 의하면[13], 비장손상에 대하여 혈관조영술로 치료하는 비율이 20% 이상인 외상 센터 (high volume center)와 그 이하인 외상 센터 (low volume center)를 비교해 보니 low volume center들은 입원 시부터 혈관조영술까지 8시간 (중간값)이 걸리고, high volume center들도 4시간 (중간값)이나 걸렸다. 이는 국내 권역 외상센터의 모델이라고 할 수 있는 미국의 level 1이나 2 외상센터에서조차 혈관조영술은 수술과 달리 즉각적으로 시행되기 어렵다는 것을 보

여주는 결과이다. 따라서 혈역학적으로 불안정하였던 환자에서 내원 후 36분만에 혈관조영술을 시행한 본 증례는 매우 놀랍도록 빠른 결과이며, 이는 환자의 예후에도 긍정적인 영향을 미쳤을 것으로 여겨진다. 특히 의료자원이 충분하지 않은 국내 여건상 수술인력 및 수술실 보조인력 등이 바로 준비되지 않을 경우나 수술실이 바로 준비되지 않는 경우 효과적인 대안이 될 수 있을 것이다. 또한 이 증례에서는 빠른 지혈을 위해 전산화단층촬영을 생략하고 매우 빠른 시간에 곧바로 혈관조영술을 시행하였는데 이는 선택적인 상황에서 수술에 우선하는 치료방법이 될 수도 있을 것으로 생각된다. 일본에서 발표된 PRESTO[12]는 환자 평가가 이루어지기 전에 처음부터 인터벤션 영상의학 의사들이 참여해서 초기에 혈관 내 시술을 결정하자는 개념인데 저자들의 기관에서도 인터벤션 영상의학 전문의 와 외상외과 전문의 간 빠른 의사소통과 빠른 인터벤션 영상의학 전문의의 적극적인 개입을 통해 혈관조영술 시작 시점을 극단적으로 앞당길 수 있다고 하였다. 특히 전산화단층촬영의 경우 시간이 많이 걸리고 환자를 촬영실로 옮겨가야 한다는 점 때문에 혈역학적으로 불안정한 환자들에게 시행하기 어려웠던 것이 사실이다[14]. 하지만 최근 일본 오사카 그룹에서 도입한 Hybrid Angio-CT는 혈역학적으로 불안정한 환자들에게도 CT를 적용할 수 있는 새로운 가능성을 제시하고 있으며[15,16], 본원에서도 2019년에 Dual-room Hybrid Angio-CT[17]를 도입할 예정으로 외상환자들의 진단과 치료의 시점을 극단적으로 앞당길 수 있을 것으로 기대된다.

하지만 혈역학적으로 불안정한 환자에서 수술을 혈관조영술을 바로 시행하는 것은 몇가지 위험성과 제한점을 가지고 있다. 낮은 혈압으로 인해 동맥의 내경이 감소되어 있는 경우 효과적인 혈관조영술이나 색전술이 불가능할 수 있다. 이런 경우 빠른 판단으로 수술적 치료로 전환해야 한다. 또한 내강장기의 손상은 혈관조영술로는 알 수가 없으므로 본 증례처럼 혈역학적으로 안정화 된 다음에는 전산화 단층 촬영을 시행하여 복강내 장기 상태를 평가하는 것이 중요하다.

4. 결론

본 증례에서 출혈을 동반한 고도 간손상 환자에서 외상외과 의사 (trauma surgeon)와 인터벤션 영상의학 전문의 (interventional radiologist) 간 적극적인 협업으로 빠른 소생술과 함께 혈관조영술과 색전술을 시행하였다.

이를 통해 출혈 부위에 대해 효과적이고 빠른 지혈로 환자의 혈역학적 상태를 호전시킬 수 있었다. 특히 전산화 단층촬영을 생략하고 외상초음파 검사로 간손상과 출혈을 확인하여 혈관조영술까지 시간을 효과적으로 단축시킬 수 있었다. 저자들은 혈역학적으로 불안정한 고도의 간손상 환자에서 전산화단층촬영을 생략하고 매우 빠르게 혈관조영술 및 색전술을 시행하여 안전하고 효과적으로 치료할 수 있었다.

References

- [1] Cirocchi R, Trastulli S, Pressi E, Farinella E, Avenia S, Morales Uribe CH, Botero AM, Barrera LM, "Non-operative management versus operative management in high-grade blunt hepatic injury", *Cochrane Database Syst Rev*, Vol. No. 8, pp. Cd010989, 2015. DOI: <https://doi.org/10.1002/14651858.CD010989.pub2>
- [2] Kozar RA, Feliciano DV, Moore EE, Moore FA, Cocanour CS, West MA, Davis JW, McIntyre RC, Jr., "Western Trauma Association/critical decisions in trauma: operative management of adult blunt hepatic trauma", *J Trauma*, Vol. 71, No. 1, pp. 1-5, 2011. DOI: <https://doi.org/10.1097/TA.0b013e318220b192>
- [3] Stassen NA, Bhullar I, Cheng JD, Crandall M, Friese R, Guillaumondegui O, Jawa R, Maung A, Rohs TJ, Jr., Sangosanya A, Schuster K, Seamon M, Tchorz KM, Zarzuar BL, Kerwin A, "Nonoperative management of blunt hepatic injury: an Eastern Association for the Surgery of Trauma practice management guideline", *J Trauma Acute Care Surg*, Vol. 73, No. 5 Suppl 4, pp. S288-293, 2012. DOI: <https://doi.org/10.1097/TA.0b013e318270160d>
- [4] Giannoudi M, Harwood P, "Damage control resuscitation: lessons learned", *Eur J Trauma Emerg Surg*, Vol. 42, No. 3, pp. 273-282, 2016. DOI: <https://doi.org/10.1007/s00068-015-0628-3>
- [5] Otsuka H, Sato T, Sakurai K, Aoki H, Yamagiwa T, Iizuka S, Inokuchi S, "Use of interventional radiology as initial hemorrhage control to improve outcomes for potentially lethal multiple blunt injuries", *Injury*, Vol. 49, No. 2, pp. 226-229, 2018. DOI: <https://doi.org/10.1016/j.injury.2017.11.038>
- [6] Rotondo MF, Schwab CW, McGonigal MD, Phillips GR, 3rd, Fruchterman TM, Kauder DR, Latenser BA, Angood PA, "Damage control: an approach for improved survival in exsanguinating penetrating abdominal injury", *J Trauma*, Vol. 35, No. 3, pp. 375-382; discussion 382-373, 1993.
- [7] Feliciano DV, Mattox KL, Burch JM, Bitondo CG, Jordan GL, Jr., "Packing for control of hepatic hemorrhage", *J Trauma*, Vol. 26, No. 8, pp. 738-743,

1986.

[8] Cannon JW, Khan MA, Raja AS, Cohen MJ, Como JJ, Cotton BA, Dubose JJ, Fox EE, Inaba K, Rodriguez CJ, Holcomb JB, Duchesne JC, "Damage control resuscitation in patients with severe traumatic hemorrhage: A practice management guideline from the Eastern Association for the Surgery of Trauma", J Trauma Acute Care Surg, Vol. 82, No. 3, pp. 605-617, 2017.
DOI: <https://doi.org/10.1097/ta.0000000000001333>

[9] Di Saverio S, Catena F, Filicori F, Ansaloni L, Coccolini F, Keutgen XM, Giugni A, Coniglio C, Biscardi A, Cavallo P, Mengoli F, Masetti M, Cinquantini F, Gordini G, Tugnoli G, "Predictive factors of morbidity and mortality in grade IV and V liver trauma undergoing perihaptic packing: single institution 14 years experience at European trauma centre", Injury, Vol. 43, No. 9, pp. 1347-1354, 2012.
DOI: <https://doi.org/10.1016/j.injury.2012.01.003>

[10] Lin BC, Fang JF, Chen RJ, Wong YC, Hsu YP, "Surgical management and outcome of blunt major liver injuries: experience of damage control laparotomy with perihaptic packing in one trauma centre", Injury, Vol. 45, No. 1, pp. 122-127, 2014.
DOI: <https://doi.org/10.1016/j.injury.2013.08.022>

[11] Polanco PM, Brown JB, Puyana JC, Billiar TR, Peitzman AB, Sperry JL, "The swinging pendulum: a national perspective of nonoperative management in severe blunt liver injury", J Trauma Acute Care Surg, Vol. 75, No. 4, pp. 590-595, 2013.
DOI: <https://doi.org/10.1097/TA.0b013e3182a53a3e>

[12] Matsumoto J, Lohman BD, Morimoto K, Ichinose Y, Hattori T, Taira Y, "Damage control interventional radiology (DCIR) in prompt and rapid endovascular strategies in trauma occasions (PRESTO): A new paradigm", Diagn Interv Imaging, Vol. 96, No. 7-8, pp. 687-691, 2015.
DOI: <https://doi.org/10.1016/j.diii.2015.06.001>

[13] Zarzaur BL, Savage SA, Croce MA, Fabian TC, "Trauma center angiography use in high-grade blunt splenic injuries: Timing is everything", J Trauma Acute Care Surg, Vol. 77, No. 5, pp. 666-673, 2014.
DOI: <https://doi.org/10.1097/ta.0000000000000450>

[14] National Clinical Guideline C. National Institute for Health and Care Excellence: Clinical Guidelines. Major Trauma: Assessment and Initial Management. London: National Institute for Health and Care Excellence (UK) Copyright (c) National Clinical Guideline Centre, 2016.

[15] Wada D, Nakamori Y, Yamakawa K, Fujimi S, "First clinical experience with IVR-CT system in the emergency room: positive impact on trauma workflow", Scand J Trauma Resusc Emerg Med, Vol. 20, No. pp. 52, 2012.
DOI: <https://doi.org/10.1186/1757-7241-20-52>

[16] Kinoshita T, Yamakawa K, Matsuda H, Yoshikawa Y, Wada D, Hamasaki T, Ono K, Nakamori Y, Fujimi S, "The Survival Benefit of a Novel Trauma Workflow that Includes Immediate Whole-body Computed Tomography, Surgery, and Interventional Radiology, All in One Trauma Resuscitation Room: A Retrospective Historical Control Study", Ann Surg, Vol. No. pp. 2017.
DOI: <https://doi.org/10.1097/sla.0000000000002527>

[17] Wada D, Nakamori Y, Kanayama S, Maruyama S, Kawada M, Iwamura H, Hayakawa K, Saito F, Kuwagata Y, "First installation of a dual-room IVR-CT system in the emergency room", Scand J Trauma Resusc Emerg Med, Vol. 26, No. 1, pp. 17, 2018.
DOI: <https://doi.org/10.1186/s13049-018-0484-3>

강 우 성(Wu Seong Kang)

[종신회원]



- 2004년 2월 : 전남대학교 의학과 (의학사)
- 2009년 2월 : 대한외과학회 전문의 취득 (외과 전문의)
- 2014년 5월 : 전남대병원 외상외과 진료교수
- 2015년 3월 : 전남대병원 외상외과 임상조교수
- 2018년 4월 ~ 현재 : 원광대학교병원 외상외과 임상조교수

<관심분야>

외/생명 공학, 임상의학

박 찬 용(Chan Yong Park)

[종신회원]



- 1998년 2월 : 전남대학교 의학과 (의학사)
- 2007년 2월 : 대한외과학회 전문의 취득 (외과 전문의)
- 2013년 3월 : 전남대병원 외상외과 조교수
- 2013년 9월 : 부산대병원 외상외과 조교수
- 2014년 10월 : 부산대병원 응급의학교실 조교수
- 2018년 1월 ~ 현재 : 원광대학교병원 외상외과 과장

<관심분야>

외/생명 공학, 임상의학