

Case Report



Streptococcus dysgalactiae subspecies *dysgalactiae*와 Herpes Simplex Virus에 의한 신생아 수막염 1예

임지예 , 박윤선 , 김민성 , 김기환 , 김상용 , 정승연

가톨릭대학교 의과대학 소아과학교실 인천성모병원

OPEN ACCESS

Received: Oct 10, 2018

Revised: May 20, 2019

Accepted: May 21, 2019

Correspondence to

Minsung Kim

Department of Pediatrics, College of Medicine,
The Catholic University of Korea, Incheon St.
Mary's Hospital, 56 Dongsu-ro, Bupyeong-gu,
Incheon 21431, the Republic of Korea.
E-mail: msturtle73@naver.com

Copyright © 2019 The Korean Society of
Pediatric Infectious Diseases

This is an Open Access article distributed
under the terms of the Creative Commons
Attribution Non-Commercial License (<https://creativecommons.org/licenses/by-nc/4.0/>)
which permits unrestricted non-commercial
use, distribution, and reproduction in any
medium, provided the original work is properly
cited.

ORCID iDs

Geeyae Im

<https://orcid.org/0000-0001-8615-4470>

Yoonseon Park

<https://orcid.org/0000-0001-5579-2525>

Minsung Kim

<https://orcid.org/0000-0002-8576-0329>

Ki Hwan Kim

<https://orcid.org/0000-0001-6145-3909>

Sang Yong Kim

<https://orcid.org/0000-0001-8360-0586>

Seung Yun Chung

<https://orcid.org/0000-0002-1643-5864>

Conflict of Interest

No potential conflict of interest relevant to this
article was reported.

A Case of Neonatal Meningitis Caused by *Streptococcus dysgalactiae* subspecies *dysgalactiae* and Herpes Simplex Virus

Geeyae Im , Yoonseon Park , Minsung Kim , Ki Hwan Kim , Sang Yong Kim ,
Seung Yun Chung

Department of Pediatrics, College of Medicine, The Catholic University of Korea, Incheon St. Mary's
Hospital, Incheon, the Republic of Korea

ABSTRACT

Streptococcus dysgalactiae has two main subspecies: *S. dysgalactiae* subsp. *equisimilis* (SDSE) and *S. dysgalactiae* subsp. *dysgalactiae* (SDSD). SDSE often colonizes and causes infections in humans; however, SDSD is an animal pathogen which often causes pyogenic infection in domestic animals. We present a case of meningitis with SDSD and herpes simplex virus in a 22-day-old newborn baby who had no exposure to animals.

Keywords: Streptococcal infection; Newborn; Meningitis; Bacteria

서론

*Streptococcus dysgalactiae*는 Lancefield 군 중 C군으로 크게 *S. dysgalactiae* subspecies *equisimilis* (SDSE)와 *S. dysgalactiae* subspecies *dysgalactiae* (SDSD)로 나눌 수 있다. SDSE는 사람의 중증 침습성 감염 등 다양한 감염병의 원인이 되고 있다.¹⁾ 반면, SDSD는 주로 동물에 국한하여 질병을 유발하는 것으로 알려져 있는데, 전 세계적으로 SDSD에 의한 사람의 감염이 성인에서 3건의 증례 보고가 있었다.^{2,3)} 저자들은 국내에서 생후 22일 된 신생아에 발생한 SDSD와 단순포진 바이러스의 동시 감염에 의한 수막염 1예를 경험하였기에 보고하는 바이다.

Author Contributions

Conceptualization: Im G, Park Y, Kim M, Kim KH, Kim SY, Chung SY; Data curation: Im G, Park Y, Kim M; Supervision: Kim M; Writing - original draft: Im G, Kim M; Writing - review & editing: Im G, Park Y, Kim M.

증례

생후 22일 된 남아가 최고 39.6°C의 발열을 주소로 응급실에 방문하여 신생아 중환자실에 입원하였다. 환자는 재태 연령 39주 5일, 출생 체중 3,200 g에 자연분만으로 출생한 첫째 아이였다. 산전 진찰에서 문제는 없었고, 분만 당시 특이소견도 없었으며, 집에서 건강하게 지내는 중이었다. 환자의 아버지는 한국인이고 어머니는 필리핀인이었는데 어머니는 생식기 단순포진 바이러스 감염 등 특이 병력은 없었다. 애완동물이나 가축 등 동물에 대한 노출력은 없었다. 입원 시 급성 병색이었으며 활력징후는 혈압 88/56 mmHg(범위, 72-82/46-54 mmHg), 맥박수 220회/분(범위, 115-190회/분), 호흡수 72회/분(범위, 40-60회/분), 체온 39.1°C였다. 두경부에서 왼쪽 측두부에 두혈종이 관찰되었으며, 대천문은 팽출되어 있었다. 흉부와 복부에는 특이 소견이 없었고 피부는 얼룩덜룩하고 창백해 보였다. 입원 시 말초 혈액검사는 혈색소 12.3 g/dL, 백혈구 수 2,280/mm³, 혈소판 299,000/mm³이었다. C-반응단백은 3.24 mg/dL(범위, 0-5 mg/dL)였고, 프로칼시토닌은 51.05 ng/mL(범위, 0-2 ng/mL)였다. 총 단백은 4.5 g/dL, 알부민 3.0 g/dL, 아스파르테이트아미노전달효소 29 U/L, 알라닌아미노전달효소 15 U/L로 정상 소견이었다. 뇌척수액 검사 결과 뇌척수액 양상은 우유 빛깔이었고 백혈구 1,102 /uL(범위, 0-30 /uL), 백혈구 분포는 호중구 99%, 림프구 1%였고, 단백 226.1 mg/dL(범위, 39-129 mg/dL), 당 21 mg/dL(범위, 36-56 mg/dL)였다. 뇌척수액의 그람염색에서 그람 양성구균이 확인되었다. 검사 후 세균성 수막염이 의심되어 경험적 항생제로 ampicillin (300 mg/kg/day)과 cefotaxime (200 mg/kg/day)으로 치료를 시작하였다. 항생제 치료를 시작한 후, 환자의 고개가 왼쪽으로 돌아가고 오른쪽 상지에 긴장성 부분 발작이 발생하여 항경련제로 phenobarbital과 levetiracetam을 투여하였다.

입원 2일째, 발열이 지속되고 있었으며, 무호흡 증상을 보여 기관 기계 호흡기 치료를 시작하였다. 부분발작이 있어 시행한 뇌 자기공명영상검사서 왼쪽 이마관자엽에 경막하삼출과 중간대뇌동맥 영역의 뇌경색 소견이 확인되었다(Fig. 1). 자기공명혈관조영술에서 혈관에 이상 병변은 없었다.

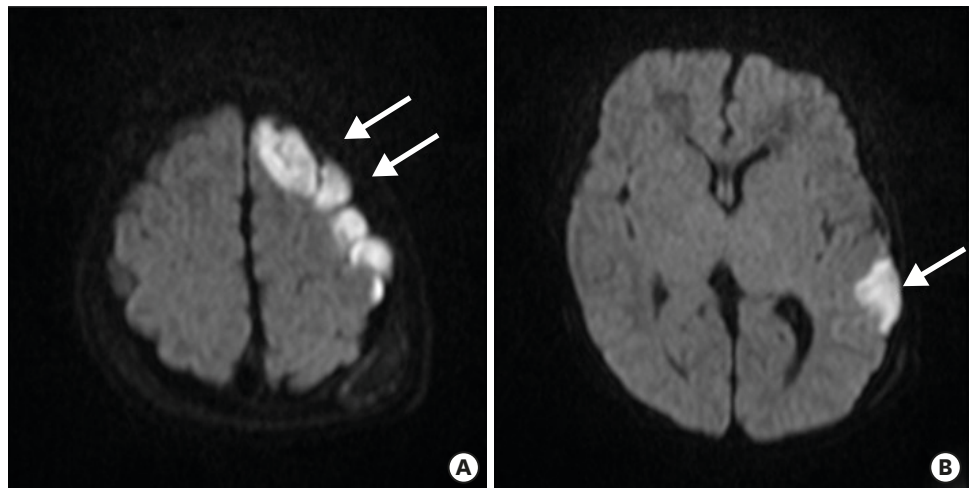


Fig. 1. Brain diffusion-weighted magnetic resonance imaging scan of 23-day-old baby at hospital day 2. Focal seizures occurred on the second hospital day. The scan revealed multifocal diffusion restricted lesions at left frontotemporoparietal lobes (A, B, arrow).

입원 3일째, 환자는 발열이 지속되었으며 기면 상태로 자극에 대한 반응이 떨어지는 양상을 보였으나, 추가 경련은 없었다. 뇌척수액 중합효소연쇄반응 검사에서 단순포진 바이러스 2형이 확인되었으며, 단순포진 바이러스 동시감염을 배제할 수 없어 정맥 acyclovir (60 mg/kg/day)를 추가하였다. 입원 첫날 검사한 혈액 검사에서는 세균 배양 및 단순포진 바이러스에 대한 중합효소연쇄반응 검사에서 모두 병원체가 검출되지 않았다.

입원 4일째, 발열이 지속되었으나, 의식 상태는 명료하여 잘 울고 활동성도 양호하였다. 추적한 뇌척수액 검사 결과 백혈구 269 /uL, 백혈구 분포는 호중구 41%, 림프구 22%, 대식세포 37%, 단백 129.3 mg/dL, 당 15 mg/dL였고 그람 염색에서 특이소견은 없었으며 균은 자라지 않았다. 뇌척수액에서 단순포진 바이러스 중합효소연쇄반응 검사도 음전되었다.

입원 5일째, 환자는 발열이 지속되는 상태였고, 첫날 검사한 뇌척수액 세균 배양 결과 ampicillin과 cefotaxime에 감수성이 있는 SDSD가 동정되어 항생제를 ampicillin과 gentamycin으로 변경하였다. 균의 동정과 항생제 감수성 검사는 MicroScan Walkaway 96 plus system (Beckman Coulter, Inc., Brea, CA, USA)을 이용하였다.

입원 11일째, 환자는 경련 없이 전신상태는 양호하였으나, 38°C의 발열이 지속되어 뇌 자기공명영상을 촬영하였고 오른쪽 관자엽과 왼쪽 마루엽에 경막밑삼출 소견을 보였으며, 이전에 병변이 있었던 왼쪽 이마관자엽에서 미세출혈 및 아급성 경색 소견이 보였다.

입원 31일째, ampicillin과 gentamycin를 병합하여 총 4주간 치료하였으며 acyclovir는 총 3주간 치료 완료 후 경련 및 발열 없이 전신 상태가 양호하여 퇴원하였다. 퇴원 전 실시한 시각 유발 전위 검사에서 시각 경로 이상 가능성이 있어 안과 추적 검사를 실시하였으며, 청각 유발 전위 검사 결과는 이상 소견이 없었으나 이후 추적하기로 하였다.

2개월 후 추적 시 환자는 특이 증상을 보이지 않았으며, 뇌 자기공명영상 추적 검사에서는 왼쪽 이마관자엽에서 이전보다 낭성화된 오래된 경색 소견이 남아 있었다(Fig. 2). 이후 발달 및 신경학적인 이상 발생 여부에 대하여 추적 진료하기로 하였다.

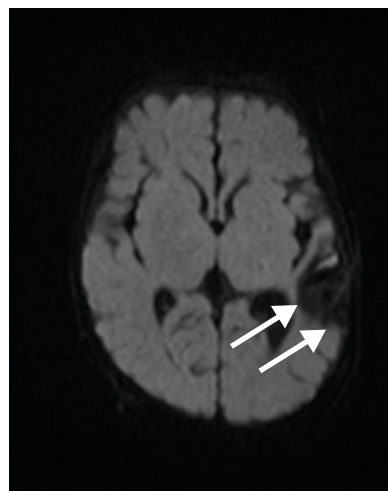


Fig. 2. Brain magnetic resonance diffusion scan at 3 months of age, 2 months after treatment. It showed old infarcts with more cystic changes at left frontotemporoparietal lobes (arrow).

고찰

신생아 패혈증은 높은 사망률과 후유증을 나타내는 질환으로 발병 시기 및 임상 양상에 따라 조기 패혈증과 후기 패혈증으로 나눈다. 조기 신생아 패혈증의 주요 원인은 *Streptococcus agalactiae* (Lancefield group B streptococci [GBS])와 *Escherichia coli*이다. 후기 신생아 패혈증은 주로 coagulase negative staphylococcus와 *E. coli*, GBS에 의해서 발생한다.^{4,5)} 그러나, 아직까지 SDSD에 의한 신생아 감염은 보고된 바가 없었다.

Facklam⁶⁾이 *S. dysgalactiae*를 분류하면서 사람 감염을 일으키는 G군과 C군은 SDSE로 분류하고 동물에서 분리되는 균은 SDSD로 분류하였다. SDSE는 사람에서 인두염, 피부 연조직염과 폐렴 뿐 아니라, 균혈증과 심내막염과 같은 중증 감염의 원인으로 보고되고 있다. SDSD는 주로 동물의 감염균으로 가축에서 유선염이나 화농성 관절염, 어류에서 중증 균혈증의 원인으로 알려져 있다. 그러나, Koh 등⁷⁾은 유방암 수술병력이 있는 49세 여성에서 발생한 SDSD에 의한 봉와직염 발생을 처음으로 보고하였다. 환자는 증상 발생 전 생선과 새우를 세척한 적이 있었고 손에 침 치료 흔적이 남아 있었다. 또한, 특별한 동물의 노출력이나 손상의 병력은 없었던 49세 여성에서 균혈증 및 봉와직염이 발생하였는데, 환자는 고도비만 및 고혈압, 과민성 폐질환의 기저질환이 있었다.²⁾ 그리고 류마티스 관절염으로 약물 치료 및 4년 전 슬관절 치환술을 받은 병력이 있는 61세 여성에서 슬관절 부위에 SDSD에 의한 화농성 관절염이 보고되었다. 환자는 해산물 등 동물에 노출력은 없었고 저자들은 류마티스 관절염 치료 환자와 같은 면역억제제 치료 환자에서 SDSD가 기회감염을 일으킬 수 있다고 추정하였다.³⁾ 소아 연령에서는 SDSD에 의한 감염은 보고된 바가 없었다.

Rato 등^{8,9)}은 미세배열술을 통해 SDSD에서 고름사슬알균에서 분리되는 것으로 알려진 외독소 유전자와 DNase I 유전자, streptodornase 유전자가 발현된다고 보고하였으며, 응집성 및 소수성이 사람의 상피세포에 흡착과 침습과 관련하여 병원성을 가질 수 있을 것으로 추정하였다.

본 증례의 환자에서는 ampicillin에 감수성을 보이는 SDSD가 검출되었다. 사람에서 발생한 SDSD 감염은 문헌에서 잘 다루어지고 있지 않으나, SDSE 감염의 치료 방침이 SDSD 감염에서도 유용할 것으로 추정된다.¹⁰⁾ SDSE는 여전히 페니실린과 다른 베타락탐 항생제에 감수성을 보이고 있다. 페니실린이나 베타락탐 계열에 알레르기 반응을 보일 경우는 반코마이신이나 클린다마이신을 사용할 수 있다. 수막염이나 심내막염과 같은 치명적인 감염에서는 상승 효과를 위해 아미노글라이코사이드를 페니실린에 병합하여 사용할 수 있을 것으로 생각된다.¹¹⁾ SDSE에 의한 심내막염에서는 2주간의 병합요법이 추천되고 있다.

본 환자의 뇌척수액 검사에서 SDSD 외에 단순포진 바이러스 2형도 검출되었으며 뇌병변 상측두엽이 침범되어 단순포진 바이러스에 의한 뇌염 가능성도 배제할 수 없어 SDSD와 단순포진 바이러스 2형의 동시감염에 의한 수막뇌염으로 추정된다. 초회 감염이나 재활성화 단순포진 바이러스 감염과 사슬알균이나 수막알균과 같은 세균의 동시 감염에 의한 수막염은 면역저하자 뿐 아니라, 정상 면역을 보이는 환자에서도 보고되고 있다.^{12,14)} 본 증례 환자의 경우는 단순포진 바이러스 감염의 가족력이나 바이러스 혈증은 없었다. 의식 저하나 경련 등 중증의 경과를 보이는 수막염에서 주산기 감염 위험 인자에 대한 철저한 병력 청취 및 평가가 필요하며 세균과 단순포진 바이러스 동시 감염의 가능성도 고려해야 할 것으로 생각된다.

REFERENCES

1. Watanabe S, Takemoto N, Ogura K, Miyoshi-Akiyama T. Severe invasive streptococcal infection by *Streptococcus pyogenes* and *Streptococcus dysgalactiae* subsp. *equisimilis*. *Microbiol Immunol* 2016;60:1-9.
[PUBMED](#) | [CROSSREF](#)
2. Chennapragada SS, Ramphul K, Barnett BJ, Mejias SG, Lohana P. A rare case of *Streptococcus dysgalactiae* subsp. *dysgalactiae* human zoonotic infection. *Cureus* 2018;10:e2901.
[PUBMED](#) | [CROSSREF](#)
3. Park MJ, Eun IS, Jung CY, Ko YC, Kim YJ, Kim CK, et al. *Streptococcus dysgalactiae* subspecies *dysgalactiae* infection after total knee arthroplasty: a case report. *Knee Surg Relat Res* 2012;24:120-3.
[PUBMED](#) | [CROSSREF](#)
4. Shim GH, Kim SD, Kim HS, Kim ES, Lee HJ, Lee JA, et al. Trends in epidemiology of neonatal sepsis in a tertiary center in Korea: a 26-year longitudinal analysis, 1980–2005. *J Korean Med Sci* 2011;26:284-9.
[PUBMED](#) | [CROSSREF](#)
5. Cortese F, Scicchitano P, Gesualdo M, Filaninno A, De Giorgi E, Schettini F, et al. Early and late infections in newborns: where do we stand? a review. *Pediatr Neonatol* 2016;57:265-73.
[PUBMED](#) | [CROSSREF](#)
6. Facklam R. What happened to the streptococci: overview of taxonomic and nomenclature changes. *Clin Microbiol Rev* 2002;15:613-30.
[PUBMED](#) | [CROSSREF](#)
7. Koh TH, Sng LH, Yuen SM, Thomas CK, Tan PL, Tan SH, et al. Streptococcal cellulitis following preparation of fresh raw seafood. *Zoonoses Public Health* 2009;56:206-8.
[PUBMED](#) | [CROSSREF](#)
8. Rato MG, Nerlich A, Bergmann R, Bexiga R, Nunes SF, Vilela CL, et al. Virulence gene pool detected in bovine group C *Streptococcus dysgalactiae* subsp. *dysgalactiae* isolates by use of a group A *S. pyogenes* virulence microarray. *J Clin Microbiol* 2011;49:2470-9.
[PUBMED](#) | [CROSSREF](#)
9. Roma-Rodrigues C, Alves-Barroco C, Raposo LR, Costa MN, Fortunato E, Baptista PV, et al. Infection of human keratinocytes by *Streptococcus dysgalactiae* subspecies *dysgalactiae* isolated from milk of the bovine udder. *Microbes Infect* 2016;18:290-3.
[PUBMED](#) | [CROSSREF](#)
10. Takahashi T, Ubukata K, Watanabe H. Invasive infection caused by *Streptococcus dysgalactiae* subsp. *equisimilis*: characteristics of strains and clinical features. *J Infect Chemother* 2011;17:1-10.
[PUBMED](#) | [CROSSREF](#)
11. Rantala S. *Streptococcus dysgalactiae* subsp. *equisimilis* bacteremia: an emerging infection. *Eur J Clin Microbiol Infect Dis* 2014;33:1303-10.
[PUBMED](#) | [CROSSREF](#)
12. Ericsson AC, Brink M, Studahl M, Bengner M. Reactivation of herpes simplex type 1 in pneumococcal meningitis. *J Clin Virol* 2015;66:100-2.
[PUBMED](#) | [CROSSREF](#)
13. Nožić D, Živković N, Čirković S, Jovanović D, Tomanović B, Antić B. Meningoencephalitis in splenectomized patient caused by concurrent *Streptococcus pneumoniae* and Herpes simplex virus infection. *Acta Med Acad* 2007;36:35-7.
14. Ali J, Walsh H, Sanapala S, Syed N. Concurrent meningococcal and herpes simplex infection in a non-immunocompromised child. *BMJ Case Rep* 2014;2014:bcr2013203395.
[PUBMED](#) | [CROSSREF](#)

요약

Streptococcus dysgalactiae subsp. *dysgalactiae* (SDSD)에 의한 사람 감염병을 보고한 사례가 많지 않으며, *S. dysgalactiae* subsp. *equisimilis* (SDSE)에 의한 감염병이 대부분이다. 저자들은 생후 22일 된 신생아에서 SDSD와 단순포진 바이러스의 동시감염에 의한 수막염을 경험하였으며, 뇌경색 및 경막하출혈 등이 합병되어 총 4주간의 항균제를 투여하고 치료를 완료하였다. 본 증례의 원인 균주가 소아의 침습감염의 원인으로 알려진 바가 없으나, 오염된 동물을 통한 감염 뿐 아니라, 돌발 감염의 원 인균이 될 수 있을 것으로 생각되어 1예를 보고하는 바이다.