



아킬레스건 파열의 세 가지 수술적 치료법의 임상 결과에 대한 비교: 관혈적 봉합술, 경피적 봉합술, 아킬론을 이용한 최소절개 봉합술

박원석*, 이명진, 강정모, 이승엽

동아대학교병원 정형외과, *부산대학교병원 정형외과

Comparative Study of Clinical Outcome of Three Surgical Techniques in the Achilles Tendon Rupture: Open Repair, Percutaneous Repair, and Minimal Incision Repair by Achillon

Won Seok Park*, Myoung Jin Lee, Jung Mo Kang, Seung Yup Lee

Department of Orthopaedic Surgery, Dong-A University Hospital,

*Department of Orthopaedic Surgery, Pusan National University Hospital, Busan, Korea

Purpose: This study compared the clinical outcomes of open repair, percutaneous repair, and minimal incision repair by Achillon in ruptured Achilles tendon.

Materials and Methods: The outcomes of 12 patients with open repair (group 1), 8 patients with percutaneous repair (group 2), and 10 patients with minimal incision repair by Achillon (group 3) from February 2013 to March 2016 were analyzed retrospectively. The post-operative clinical evaluations were done by the American Orthopaedic Foot and Ankle Society (AOFAS) ankle-hindfoot score, Arner-Linholm scale, mid-calf circumference difference, one-leg heel raise difference, visual analogue scale (VAS) for postoperative scarring, time to return to work, and complications.

Results: No significant difference in the AOFAS ankle-hindfoot score, Arner-Linholm scale, and time to return to work was observed among three groups ($p=0.968$, 0.509 , and 0.585). The mean differences in the mid-calf circumference in groups 1, 2, and 3 were 1.09, 0.73, and 0.58, respectively; groups 2 and 3 were significantly higher than group 1 ($p=0.002$). In addition, the mean VAS scores for postoperative scarring in groups 1, 2, and 3 were 7.0, 9.1, and 9.1, respectively; groups 2 and 3 were significantly higher than group 1 ($p=0.001$). The mean differences in one-leg heel raising in groups 1, 2, and 3 were 2.03, 1.91, and 1.33, respectively; group 3 was significantly higher than groups 1 and 2 ($p=0.010$). The complications encountered were one case of deep infection in group 1 and one case of sural nerve hypoesthesia in group 2.

Conclusion: Minimal incision repair by Achillon is recommended as an effective surgical treatment for Achilles tendon rupture because it minimizes the risk of complications, leads to an improved tendon strength and healing, and achieves cosmetic satisfaction.

Key Words: Achilles tendon, Rupture, Open repair, Percutaneous repair, Achillon

Received May 9, 2018 Revised June 5, 2018 Accepted June 7, 2018

Corresponding Author: Myoung Jin Lee

Department of Orthopaedic Surgery, Dong-A University Hospital, 26

Daesingongwon-ro, Seo-gu, Busan 49201, Korea

Tel: 82-51-240-2898, Fax: 82-51-243-9764, E-mail: tynitus@dau.ac.kr

ORCID: <https://orcid.org/0000-0002-4388-7196>

The point of this thesis was presented by 27th Autumn Congress of Korean Foot and Ankle Society.

Financial support: None.

Conflict of interest: None.

서론

아킬레스건 파열은 30~40대 남성에서 흔히 발생하며, 스포츠 및 레저 인구의 증가로 그 빈도가 증가하는 추세에 있다.^{1,2)} 아킬레스건 파열의 원인은 매우 다양하며,^{3,4)} 파열의 78%는 스포츠 활동 중 갑작스러운 가속이나 감속 시 발생한다고 한다.^{3,5)} 치료는 아직 까지도 많은 논란이 있으며 기본적으로 보존적인 방법과 수술적

Copyright ©2018 Korean Foot and Ankle Society. All rights reserved.

© This is an Open Access article distributed under the terms of the Creative Commons Attribution Non-Commercial License (<http://creativecommons.org/licenses/by-nc/4.0>) which permits unrestricted non-commercial use, distribution, and reproduction in any medium, provided the original work is properly cited.

방법으로 구분할 수 있으나 수술적 건 봉합술이 대세를 이루고 있다.⁶⁻⁸⁾ 수술적 치료로는 관혈적 봉합술, 경피적 봉합술이 주를 이루어 왔으나 최근 들어 이에 대한 합병증을 줄이기 위한 노력으로 최소 절개 및 관절경을 이용한 변형된 술식이 보고되고 있다.⁹⁻¹¹⁾ 관혈적 봉합술은 수술 후 재파열 빈도가 약 2%로 낮은 편이지만,¹²⁾ 감염이나 유착, 수술 부위 혈종 형성, 건 주위의 혈행 감소 등 다른 합병증의 발생 가능성이 높은 편이다.^{5,7,12)} 경피적 봉합술은 이러한 관혈적 봉합술의 높은 감염과 상처 부위 합병증을 보완하기 위해 고안되었으며, 감염과 상처 부위 합병증을 줄이고 건 내부의 혈행 감소를 최소화한다는 장점이 있다.¹³⁻¹⁵⁾ 그러나 이 술식은 파열부를 직접 관찰할 수 없어 비복신경 손상이나 재파열의 빈도가 높다는 문제점이 보고되어 왔다.¹⁶⁻¹⁸⁾

이러한 장단점들을 종합하여 아킬론(Achillon; Newdeal SA, Lyon, France)을 이용한 최소 절개 봉합술이 소개되었으며, 이 최소 절개 부위를 통해 파열된 건 부위를 눈으로 직접 확인할 수 있고 봉합에 필요한 적절한 인장력을 가할 수 있으며, 비복 신경의 손상 위험이 줄어든다는 장점을 보인다.^{19,20)}

이에 저자들은 아킬레스건 파열에 대해 기본적인 수술 기법인 관혈적 및 경피적 봉합술과 아킬론을 이용한 최소 절개 봉합술을 시행하여 얻은 임상적 결과를 비교, 분석하여 아킬레스건 파열에서 최적의 수술적 치료법에 대해 알아보고자 한다.

대상 및 방법

1. 연구 대상

본 연구는 동아대학교병원 연구윤리심의위원회의 승인하에 후향적 연구를 시행하였다. 2013년 2월부터 2016년 3월까지 급성 아킬레스건 완전 파열로 진단받고 동아대학교병원에서 수술을 시행한 환자 30예 가운데 관혈적 봉합술을 시행한 12예(1군), 경피적 봉합술을 시행한 8예(2군), 최소 절개 봉합술을 시행한 10예(3군)를 대상으로 하였다. 환자들은 연구기간 내 내원한 순서대로 순차적으로 번갈아 세 가지 수술방법 중 하나로 선택되어 수술하였으며, 마지막으로 2명의 관혈적 건 봉합술을 시행한 환자는 술자의 선호도에 의해 결정되었다. 성별 분포는 1군은 남자 8예 및 여자 4예였고, 2군은 남자 6예 및 여자 2예, 3군은 남자 6예 및 여자 4예였다. 평균 연령은 1군은 44세(23~75세), 2군은 45세(25~67세), 3군은 47세(26~66세)였다. 좌측과 우측의 발생빈도는 1군이 9:3, 2군이 5:3, 3군이 8:2로 세 군 모두 좌측에서 많이 발생하였다. 수상 기전은 세 군 모두 족관절이 족배 굴곡 상태에서 비복-가자미 근의 심한 수축에 의한 간접 파열로 발생하였으며, 스포츠 활동 중의 손상이 가장 많아 1군에서는 7예, 2군에서는 5예, 3군에서는 7예였다. 스포츠 종목으로는 축구, 족구, 야구, 배드민턴, 조깅 등으로, 그 외의 경우는 대부분 실족에 의한 경우가 많았다.

본 연구에서 세 군 모두 단일 술자에 의해서 수술이 시행되었

고, 아킬레스건 질환으로 치료 중이거나 스테로이드 등 건에 영향을 미치는 약물을 쓰고 있는 환자는 없었다. 평균 추시 기간은 1군에서 27.6개월(18~37개월), 2군에서 27.3개월(20~36개월), 3군에서 25.6개월(18~33개월)이었다.

2. 수술 술기

1) 관혈적 봉합술

척추 또는 전신 마취하에 환자를 복와위로 하고 환측 대퇴 근위부에 지혈대를 착용시켰다. 파열 부위를 먼저 확인한 다음 뒤꿈치의 내측으로부터 종아리까지 약 8~10 cm 정도의 피부 종절개를 시행하였으며, 소복재정맥 및 비복신경이 다치지 않게 주의하였다. 건 주위 조직에 추가적 손상이 가지 않도록 조심스럽게 박리한 후, 건의 파열 양상을 확인하고 필요시 최소한의 변연 절제를 시행하였다. 족관절을 족저굴곡 상태로 유지하고 원위 및 근위 파열단이 완전히 접촉된 상태에서 2-0 Ethibond (Ethicon, Somerville, NJ, USA) 봉합사를 이용하여 Krackow 봉합술식으로 봉합하였다. 파열건의 양상을 고려하여 3-0 Vicryl 봉합사를 이용하여 추가로 봉합하고, 이후 건외막 조직을 충분히 봉합하여 건외막의 혈액 순환을 최대한 유지한 상태로 피부를 봉합하였다(Fig. 1).

2) 경피적 봉합술

척추 또는 전신 마취하에 환자를 복와위로 하고 환측 대퇴 근위부에 지혈대를 착용시켰다. Carmont와 Maffulli의 술식을 변형한 방법으로 경피적 봉합술을 시행하였으며, 전 예에서 Ethibond 봉합사를 사용하여 수술을 시행하였다. 술 전 초음파를 통해 파열 부위를 그려놓고, 파열 부위 피부 부위를 1 cm 횡절개하였다. 그 후 파열 부위의 6 cm 근위부 내측과 외측에 2개, 1 cm 근위부 내측과 외측에 2개의 5 mm 피부 부위를 종절개 후 내측에서 외측으로 평

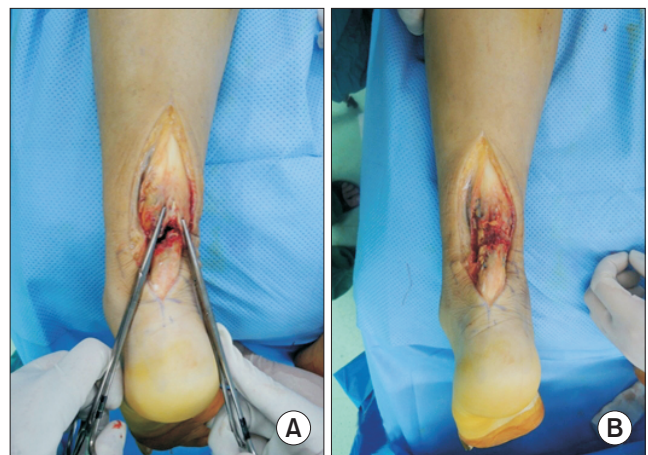


Figure 1. Intraoperative photograph that open repair (A) using 2-0 Ethibond by Krackow's suture technique (B).

행하게 봉합사를 통과시키고 반대편에 같은 절개창으로 봉합사를 빼낸 후, 사선으로 교차시켜 파열 부위 약 1 cm 근위부에서 통과시킨다. 다음으로 파열 부위 4~6 cm 원위부 내측과 외측에 2개의 5 mm 피부 절개창을 만들어 수직으로 실을 빼낸 후, 양쪽 봉합사를 아킬레스건 실질에서 만나도록 교차시켜 파열 부위로 오게 한다. 이후 족관절을 족저 굴곡시킨 후 봉합사를 파열 부위 1 cm 횡절개 부위로 견인하여 정복 후, 두 봉합사 끝을 긴장 매듭하였다. 이후 피부 봉합을 시행하였다(Fig. 2).

3) 최소 절개 봉합술

척추 또는 전신 마취하에 환자를 복와위로 하고 환측 대퇴 근위부에 지혈대를 착용시켰다. 파열 원위부에서 근위부로 약 2.5 cm 길이로 건 중앙부에 절개를 가하고, 건막을 절개하여 파열된 건의 양 끝을 확인한다. 건 파열 부위 혈종을 제거한 후, 파열 근위부 건

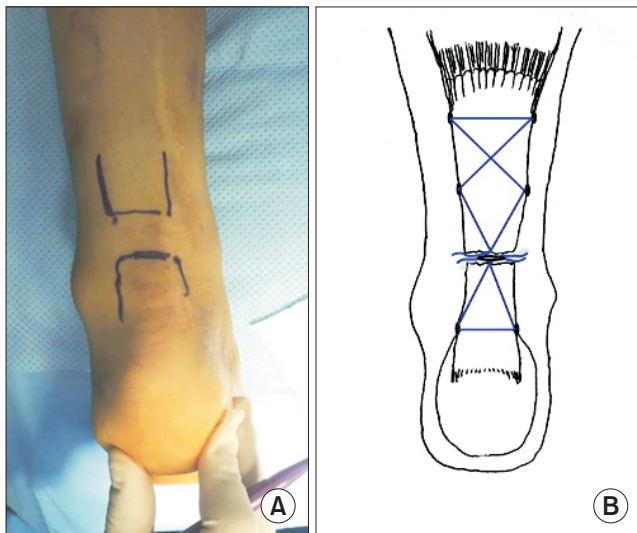


Figure 2. (A) Preoperative marking of incision was made over the area of the rupture confirmed by ultrasonography in percutaneous repair. (B) Suture configuration of Carmont & Maffulli procedure.

을 엘리스 겸자 등으로 잡아당긴 상태에서 견막하로 아킬론을 건과 견막 사이로 삽입하고, 바늘을 이용하여 3개의 실을 차례대로 통과시킨다. 이후 기구를 후진시켜 빼내고 원위부도 근위부와 같은 방법으로 3개의 실을 통과시켜 파열부를 빼낸다.

족근 관절을 침착 상태로 유지한 채 파열부 양 끝이 서로 맞닿도록 적절한 장력하에서 근위부와 원위부 각각의 실을 순서에 맞게 묶은 다음, 파열된 건의 양상을 고려하여 Vicryl 2-0을 이용하여 양단을 추가로 봉합하였다. 이후 건 주위 조직을 4-0 Vicryl 봉합사를 이용해 봉합한 후 피부 봉합을 시행하였다(Fig. 3).

3. 수술 후 재활

슬관절 20도 굴곡, 족관절 10도 족저 굴곡된 상태에서 3주간 강하지 석고고정을 하였으며, 술 후 3주에 단하지 발목 보조기(walker boots)로 바꾸어 이후 6주간 착용하는 방법으로 세 군에 동일한 재활을 시행하였다. 술 후 6주간 발목 보조기를 착용한 상태에서 관절 운동을 허용하였으며, 체중 50% 정도의 부분 체중부하를 허용하였다. 술 후 8주경에 족저 굴곡 근력 강화 운동 및 보조기 착용 상태에서 완전 체중부하를 허용하였다. 술 후 12주에 이학적 검사를 통해 파열 부위에 통증이 해소되면 보조기를 제거하였다. 이후 서서 뒤꿈치 들기 근력운동을 적극적으로 시행하였다.

4. 임상적 평가

술 후 임상적 결과 분석에 대해서는 최종 추시 시 American Orthopaedic Foot and Ankle Society (AOFAS)의 후족부 점수²¹⁾ 및 Amer-Lindholm 평가 기준²²⁾을 사용하였으며, 술 후 6개월 추시 시 양측 하퇴 중간에서 가장 두꺼운 장딴지 둘레 차이와 한 쪽 발로 발뒤꿈치 들기 시 환측과 건측의 뒤꿈치-지면 거리 차이를 측정하였다. 또한, 술 후 흉터 및 상처에 대한 주관적인 만족도를 최종 추시 시에 visual analogue scale (VAS) (0=가장 불만족, 10=가장 만족)로 측정하였으며, 술 후 업무로의 복귀 시기 및 술 후 합병증에 대해서도 조사하였다.

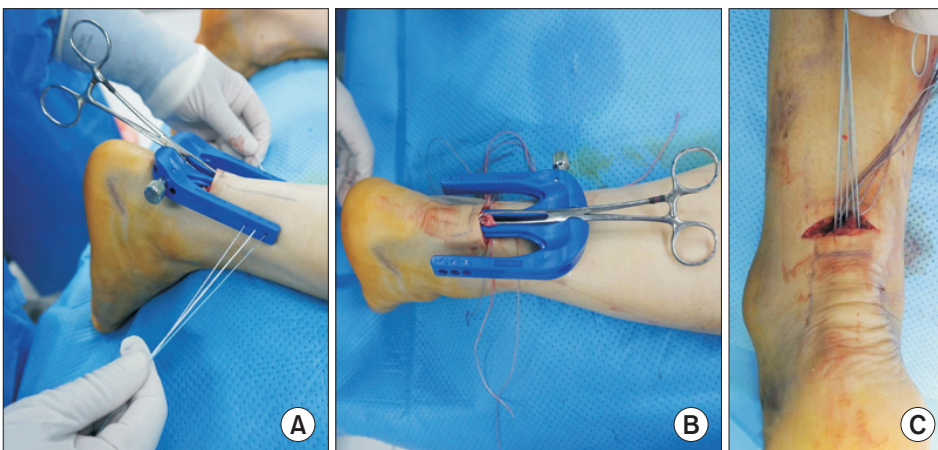


Figure 3. (A) Minimal incision Achilles tendon repair by the Achillon was introduced proximal Achilles tendon stump. (B) The same procedure was performed on the distal stump. (C) Ruptured Achilles tendon was repaired by indirect suture technique by 3 separate sutures.

Amer-Lindholm 평가 기준은 불편감 정도, 보행 근력, 뒤꿈치 들고 서기, 종아리 근력, 족관절 운동 정도, 중간 장딴지 둘레 등의 항목에 대한 평가를 기준으로 하여 우수, 양호, 불량으로 구분하였다.

자료의 통계처리는 IBM SPSS Statistics ver. 22.0 (IBM Co., Armonk, NY, USA)을 이용하였다. 환자군의 분포에 대한 평가를 위하여 Kolmogorov-Smirnov test를, 종속변수가 명목변수일 때는 chi-square test를, 종속변수가 서열변수이거나 정규성 없는 연속변수일 때는 Kruskal-Wallis H test를 사용하였으며, p값이 0.05 미만인 경우를 통계적으로 유의한 상관관계가 있는 것으로 간주하였다.

결 과

급성 아킬레스건 파열의 봉합술 후 치료 결과에 영향을 미칠 수 있는 연구대상의 기저특성에 대해 통계적 분석을 한 결과, 성별, 연령, 수상 방향, 건 파열 위치는 유의한 차이가 없는 것으로 나타났다(Table 1).

AOFAS 후족부 점수는 1군에서 94.9점(87~100점), 2군에서 95점(88~100점), 3군에서 94.9점(87~100점)으로 세 군 간에 통계적으로 유의한 차이가 없었다(p=0.968). 또한 Amer-Lindholm 평가 기준에 따라 1군에서 우수 7예, 양호 5예였으며, 2군에서는 우수 6예, 양호 2예, 3군에서는 우수 8예, 양호 2예로 역시 세 군 간에 통계적으로 유의한 차이가 없었다(p=0.509). 술 후 6개월에 측

정한 중간 장딴지 둘레(mid-calf circumference)의 양측 간의 차이는 1군에서 평균 1.09 cm (0.6~2.1 cm), 2군에서는 0.73 cm (0.3~1.2 cm), 3군에서는 0.58 cm (0.3~0.9 cm)로 2군과 3군이 1군보다 우수한 결과를 보였으며, 통계적으로도 유의한 차이를 보였다(p=0.002). 술 후 6개월에 측정된 편측 발뒤꿈치 들기의 건 측과 차이는 1군에서 평균 2.03 cm (1.1~3.0 cm), 2군에서 1.91 cm (1.1~2.4 cm), 3군에서 1.33 cm (0.8~1.7 cm)로 3군이 가장 우수한 결과를 보였으며, 통계적으로도 유의한 차이를 보였다(p=0.010). 술 후 반흔에 대한 VAS 점수는 1군에서 7.0 (6~8), 2군에서 9.1 (8~10), 3군에서 9.1 (8~10)로 2군과 3군이 1군보다 우수한 결과를 보였으며, 통계적으로도 유의한 차이를 보였다(p=0.001). 술 후 업무로의 복귀는 1군에서 7.7주(6~9주), 2군에서 7.9주(7~9주), 3군에서 7.3주(7~9주)로 세 군 간 통계적으로 유의한 차이는 없었다(p=0.585). 술 후 1군의 1예에서 심부 감염의 합병증이 나타났으며, 변연절제술을 시행하여 별다른 이상 없이 회복되었다. 또한, 2군의 1예에서 비복신경 손상으로 인한 감각저하가 나타났으나 술 후 5개월에 자연적으로 증상이 회복되었다(Table 2).

고 찰

급성 아킬레스건 파열의 수술적 치료에 대해 많은 수술 술기들이 소개되고 있지만 최적의 수술 기법에 대해서는 여전히 논란이 존재한다. 최근의 연구에서는 수술적 합병증을 피하고자 단기간 고정으로 기능적 재활을 이용한 보존적 치료를 시행한 군에서 재

Table 1. Demographic Patient's Data in Three Groups

Variable	Open repair (n=12)	Percutaneous repair (n=8)	Minimal incision repair (n=10)	p-value
Sex (male/female)	8/4	6/2	6/4	0.798
Age (yr)	44 (23~75)	45 (25~67)	47 (26~66)	0.590
Affected side (left/right)	9/3	5/3	8/2	0.696
Sports injury	7	5	7	
Level of rupture (cm)	4.66 (3.4~5.5)	4.85 (3.5~5.7)	4.76 (3.1~5.7)	0.732

Values are presented as number only or mean (range).

Table 2. Clinical and Functional Results of Three Groups at the Last Follow-up

Variable	Open repair (n=12)	Percutaneous repair (n=8)	Minimal incision repair (n=10)	p-value
AOFAS score	94.9 (87~100)	95.0 (88~100)	94.9 (87~100)	0.968
Amer-Linholm scale				0.509
Excellent	7	6	8	
Good	5	2	2	
Poor	0	0	0	
MCC difference (cm)	1.09 (0.6~2.1)	0.73 (0.3~1.2)	0.58 (0.3~0.9)	0.002
One-leg heel raise difference (cm)	2.03 (1.1~3.0)	1.91 (1.1~2.4)	1.33 (0.8~1.7)	0.010
VAS for postoperative scar	7.0 (6~8)	9.1 (8~10)	9.1 (8~10)	0.001
Return to work (wk)	7.7 (6~9)	7.9 (7~9)	7.3 (7~9)	0.585
Complication	1 (deep infection)	1 (sural nerve hypoesthesia)	0	

Values are presented as mean (range) or number only.

AOFAS: American Orthopaedic Foot and Ankle Society, MMC: mid-calf circumference, VAS: visual analogue scale.

과열, 관절 가동 범위, 장딴지 두께, 기능적 결과 등에 있어 수술을 시행한 군과 차이가 없다고 보고하고 있으나,^{23,24)} 빠른 재활과 조기에 정상적인 활동으로의 복귀를 위해 수술적 치료가 널리 사용되고 있다. 수술방법은 크게 관혈적 봉합술, 경피적 봉합술, 최소 절개 봉합술로 나뉘어 시행되고 있으며, 수술은 환자의 활동 정도, 나이, 환자의 선호도, 수상으로부터의 시간, 술자의 선호도 등에 의해 선택된다.²⁵⁾

먼저 관혈적 봉합술은 술 후 재파열의 빈도가 낮으며 견고하게 건을 봉합할 수 있기 때문에 조기 재활 및 일상 생활로의 복귀가 가능하다는 장점이 있으나, 7~8 cm 이상의 큰 피부절개를 필요로 하며 이에 따른 창상 치유의 지연, 건 주위 조직의 손상으로 인한 혈행 장애, 수술 반흔, 건 주위 조직 복원 장애에 따른 아킬레스건 유착과 건 치유 지연 등 많은 수술 창상에 의한 문제점이 제기되고 있다.^{18,26)} Cetti 등⁷⁾은 56명의 환자에서 관혈적 봉합술을 시행하여 이 중 4%의 심부 창상감염, 2%의 지연 치유, 10%의 반흔조직 유착, 12%의 감각이상 등이 발생하였다고 보고한 바 있다.

그래서 이와 같은 수술 창상 및 반흔조직 유착 등의 문제점을 해결해 보고자 하는 노력으로 경피적 봉합술이 소개되었다.^{10,11)} Ma와 Griffith¹⁶⁾에 의해 처음 보고된 경피적 수술방법은 부분 마취에 의해서 가능하고,²⁷⁾ 술 후 기능적인 회복이 조기에 가능하여 관혈적인 수술방법과 보존적인 치료 방법의 장점을 가진다. 그러나 초기 강도가 관혈적 방법의 반 정도가량 되며 비복신경 손상의 가능성과 건 파열부의 봉합 상태 정도를 정확히 평가할 수 없어 재파열의 가능성이 크다는 단점이 있다. 이에 Sutherland와 Maffulli¹⁷⁾는 변형된 경피적 건 봉합을 소개하였고 봉합된 건의 긴장력에 있어 기존의 경피적 봉합 기법보다 두 배 정도의 강도를 나타내기 때문에 조기 체중부하 보행이 가능하며 재파열의 빈도를 줄이고 비복신경 손상을 최소화할 수 있음을 보고하였다. 또한 Jeon 등⁶⁾도 경피적 봉합술의 결과에 대해 미용상으로 환자의 만족도가 높았으며 절개 부위의 동통을 호소하는 환자는 없었고, 전반적으로 기존의 관혈적 Krackow 봉합술과 유사한 좋은 기능 회복 결과를 보였고 작은 절개로 인해 건 주위 조직의 손상을 최소화함으로써 파열 건의 치유가 빠르며, 건 유착이 적었다고 보고하였다.

다음으로 관혈적 봉합술과 경피적 봉합술의 이점을 모두 가지고 있으며, 단점을 보완하는 방식으로 최소 절개 봉합술이 있다. Assal 등¹⁸⁾도 82명의 환자에서 사체연구를 통해 자체 개발한 기구를 이용하여 최소 절개 기법을 이용하여 봉합술을 시행한 결과 감염이나 신경 손상 등의 합병증 없이 전 예에서 원래의 직업 및 스포츠로의 복귀가 가능하였음을 보고하여 최소 절개 기법의 유용함을 주장하였고, Rippstein 등²⁰⁾은 최소 절개 봉합술이 작은 절개를 통해 파열부 양단을 해부학적으로 정확히 봉합할 수 있는 관혈적 술식의 장점과 함께 건으로 가는 혈액 공급 손상을 최소화하며, 건의 자유로운 이동을 보장하고, 미용상으로 우수한 경피적 술식의 장점을 동시에 가지는 방법이라고 보고하였다. 또한 Jung과 Paik²⁾

은 아킬론을 이용한 최소 절개 봉합술을 시행하여 매우 높은 기능적 회복과 조기 직업 복귀 및 미용상 작은 수술 창상에 따른 높은 환자 만족도를 얻었다고 보고하였다. Huffard 등²⁸⁾은 해부학적 아킬레스건 사체 생역학적 연구에서 파열된 아킬레스건의 봉합을 아킬론을 이용한 최소 절개법과 관혈적 Krackow 봉합술을 시행하여 복원된 아킬레스건의 힘을 비교하는 연구를 하였고, 아킬론을 이용한 최소 절개법을 시행한 군에서 더 강한 힘에 아킬레스건이 견디는 결과를 얻었다. 이것은 생역학적으로도 아킬레스건 파열의 수술적 치료에 아킬론을 이용한 최소 절개법이 우수한 것을 보여준다.

우리 연구에서도 아킬레스건 파열의 모든 수술적 치료법에 대해 AOFAS 후족부 점수, Amer-Lindholm 평가 기준, 술 후 업무로의 복귀 등의 임상적 결과가 유사하게 나타났으나, 술 후 6개월에 측정된 중간 장딴지 두께의 양측 간의 차이 및 술 후 반흔에 대한 VAS 점수가 경피적 봉합술 및 아킬론을 이용한 최소 절개 봉합술이 관혈적 봉합술보다 통계적으로 유의하게 우수한 결과를 나타내었다. 그리고 술 후 6개월에 측정된 편측 발뒤꿈치 들기의 건 측과 차이는 아킬론을 이용한 최소 절개 봉합술이 관혈적 봉합술과 경피적 봉합술보다 통계적으로 유의하게 우수한 결과를 나타냈으며, 문헌에서 참고한 내용과 같이 파열된 아킬레스건의 더 강한 힘의 복원을 확인할 수 있게 되었다. 합병증 또한 환자 수가 적어 비교 분석은 안 되었지만 아킬론을 이용한 최소 절개 봉합술에서 1건도 보이지 않았다.

본 연구의 제한점은 후향적으로 이루어진 연구이며, 아킬레스건 파열의 수술적 치료법에 따른 각 군의 환자 수가 적다는 점이다. 또한 파열의 형태와 손상 정도를 구분하지 않고 치료 결과를 얻은 것이 제한점으로 남는다. 좀 더 많은 환자들을 대상으로 보존적 치료를 포함한 아킬레스건 파열 치료 결과의 비교를 계획하여 전향적인 연구방법으로 향후 보완적 연구가 필요할 것을 생각된다.

결 론

본 연구에서 아킬레스건 파열의 모든 수술적 치료법에 대해 유사한 임상적 결과가 나타났으나, 아킬론을 이용한 최소 절개 봉합술이 파열된 아킬레스건의 더 강한 힘의 복원 및 치유와 미용상 효과 면에서 우수한 결과를 나타내었다. 그래서 우리는 아킬론을 이용한 최소 절개 봉합술이 급성 아킬레스건 파열의 수술적 치료에서 유용한 술식의 하나로 생각된다.

REFERENCES

1. Raikin SM, Garras DN, Krapchev PV. Achilles tendon injuries in a United States population. *Foot Ankle Int.* 2013;34:475-80.

2. Jung HG, Paik HD. Surgical repair of Achilles tendon rupture by minimal incision technique. *J Korean Foot Ankle Soc.* 2005;9:173-8.
3. Deangelis JP, Wilson KM, Cox CL, Diamond AB, Thomson AB. Achilles tendon rupture in athletes. *J Surg Orthop Adv.* 2009;18:115-21.
4. Azar FM. Rupture of muscles and tendons. Achilles tendon injuries. In: Campbell WC, Canale ST, Beaty JH, editors. *Campbell's operative orthopaedics*, Vol 3. 11th ed. Philadelphia: Mosby/Elsevier; 2008. p.2748-53.
5. Cretnik A, Kosanović M, Smrkolj V. Percutaneous suturing of the ruptured Achilles tendon under local anesthesia. *J Foot Ankle Surg.* 2004;43:72-81.
6. Jeon TS, Kim SB, Jung WY, Heo YM, Park CY. Percutaneous repair of acute Achilles tendon ruptures. *J Korean Orthop Assoc.* 2009;44:661-7.
7. Cetti R, Christensen SE, Ejsted R, Jensen NM, Jorgensen U. Operative versus nonoperative treatment of Achilles tendon rupture. A prospective randomized study and review of the literature. *Am J Sports Med.* 1993;21:791-9.
8. Maffulli N. Rupture of the Achilles tendon. *J Bone Joint Surg Am.* 1999;81:1019-36.
9. Mukundan C, El Husseiny M, Rayan F, Salim J, Budgen A. "Mini-open" repair of acute tendo Achilles ruptures--the solution? *Foot Ankle Surg.* 2010;16:122-5.
10. Fortis AP, Dimas A, Lamprakis AA. Repair of Achilles tendon rupture under endoscopic control. *Arthroscopy.* 2008;24:683-8.
11. Tang KL, Thermann H, Dai G, Chen GX, Guo L, Yang L. Arthroscopically assisted percutaneous repair of fresh closed Achilles tendon rupture by Kessler's suture. *Am J Sports Med.* 2007;35:589-96.
12. Khan RJ, Fick D, Keogh A, Crawford J, Brammar T, Parker M. Treatment of acute Achilles tendon ruptures. A meta-analysis of randomized, controlled trials. *J Bone Joint Surg Am.* 2005;87:2202-10.
13. Ahmed IM, Lagopoulos M, McConnell P, Soames RW, Sefton GK. Blood supply of the Achilles tendon. *J Orthop Res.* 1998;16:591-6.
14. Bradley JP, Tibone JE. Percutaneous and open surgical repairs of Achilles tendon ruptures. A comparative study. *Am J Sports Med.* 1990;18:188-95.
15. Lim J, Dalal R, Waseem M. Percutaneous vs. open repair of the ruptured Achilles tendon--a prospective randomized controlled study. *Foot Ankle Int.* 2001;22:559-68.
16. Ma GW, Griffith TG. Percutaneous repair of acute closed ruptured Achilles tendon: a new technique. *Clin Orthop Relat Res.* 1977;(128):247-55.
17. Sutherland A, Maffulli N. A modified technique of percutaneous repair of ruptured Achilles tendon. *Orthop Traumatol.* 1999;7:288-95.
18. Assal M, Jung M, Stern R, Rippstein P, Delmi M, Hoffmeyer P. Limited open repair of Achilles tendon ruptures: a technique with a new instrument and findings of a prospective multicenter study. *J Bone Joint Surg Am.* 2002;84:161-70.
19. Rebecato A, Santini S, Salmaso G, Nogarin L. Repair of the Achilles tendon rupture: a functional comparison of three surgical techniques. *J Foot Ankle Surg.* 2001;40:188-94.
20. Rippstein PF, Jung M, Assal M. Surgical repair of acute Achilles tendon rupture using a "mini-open" technique. *Foot Ankle Clin.* 2002;7:611-9.
21. Kitaoka HB, Alexander IJ, Adelaar RS, Nunley JA, Myerson MS, Sanders M. Clinical rating systems for the ankle-hindfoot, mid-foot, hallux, and lesser toes. *Foot Ankle Int.* 1994;15:349-53.
22. Arner O, Lindholm A. Subcutaneous rupture of the Achilles tendon: a study of 92 cases. *Acta Chir Scand Suppl.* 1959;116(Suppl 239):1-51.
23. Soroceanu A, Sidhwa F, Aarabi S, Kaufman A, Glazebrook M. Surgical versus nonsurgical treatment of acute Achilles tendon rupture: a meta-analysis of randomized trials. *J Bone Joint Surg Am.* 2012;94:2136-43.
24. Willits K, Amendola A, Bryant D, Mohtadi NG, Giffin JR, Fowler P, et al. Operative versus nonoperative treatment of acute Achilles tendon ruptures: a multicenter randomized trial using accelerated functional rehabilitation. *J Bone Joint Surg Am.* 2010;92:2767-75.
25. Chiodo CP, Glazebrook M, Bluman EM, Cohen BE, Femino JE, Giza E, et al. Diagnosis and treatment of acute Achilles tendon rupture. *J Am Acad Orthop Surg.* 2010;18:503-10.
26. Saxena A, Maffulli N, Nguyen A, Li A. Wound complications from surgeries pertaining to the Achilles tendon: an analysis of 219 surgeries. *J Am Podiatr Med Assoc.* 2008;98:95-101.
27. Kosanović M, Cretnik A, Batista M. Subcutaneous suturing of the ruptured Achilles tendon under local anaesthesia. *Arch Orthop Trauma Surg.* 1994;113:177-9.
28. Huffard B, O'Loughlin PF, Wright T, Deland J, Kennedy JG. Achilles tendon repair: Achillon system vs. Krackow suture: an anatomic in vitro biomechanical study. *Clin Biomech (Bristol, Avon).* 2008;23:1158-64.