

## 알코올성 간경변증 환자에 대한 치험 2례

배정환<sup>1</sup>, 주성희<sup>2</sup>, 안소연<sup>2</sup>, 장은경<sup>1</sup>, 김영철<sup>1</sup>, 이장훈<sup>1</sup>

<sup>1</sup>경희대학교 한의과대학 간계내과학교실, <sup>2</sup>경희대학교 대학원 임상한의학과

### A Case Study of Two Alcoholic Liver Cirrhosis Patients

Jung-han Bae<sup>1</sup>, Seong-hee Joo<sup>2</sup>, So-yeon An<sup>2</sup>, Eun-gyeong Jang<sup>1</sup>, Young-chul Kim<sup>1</sup>, Jang-hoon Lee<sup>1</sup>

<sup>1</sup>Dept. of Internal Medicine, College of Korean Medicine, Kyung Hee University

<sup>2</sup>Dept. of Clinical Korean Medicine, Graduate School, Kyung Hee University

#### ABSTRACT

**Objectives:** To observe the treatment progress of two patients diagnosed with alcoholic liver cirrhosis.

**Methods:** We closely observed two patients with alcoholic liver cirrhosis who had visited the Department of Hepato-hemopoietic System, Kyung Hee University Korean Medicine Hospital in 2017. They were treated with *Chungganhaeju-tang* and auricular acupuncture, and we evaluated the changes in their general conditions and laboratory tests.

**Results:** In the first case, the patient underwent continuous drinking despite the treatment, and the laboratory tests showed exacerbation. During the treatment, the patient stopped drinking for one week, and both clinical symptoms and laboratory tests were slightly improved. However, overall, there were no substantial improvements. In the second case, clinical symptoms and laboratory tests were markedly improved as the patient took herbal medicine and was treated with auricular acupuncture combined with abstinence from drinking.

**Conclusion:** Two patients with alcoholic liver cirrhosis were observed with the treatment of *Chungganhaeju-tang* and auricular acupuncture. A patient with continuous drinking showed no improvements while a patient with abstinence from drinking showed substantial improvements in both clinical symptoms and laboratory tests.

**Key words:** alcoholic liver cirrhosis, *Chungganhaeju-tang*, auricular acupuncture

### 1. 서 론

알코올성 간경변증은 만성적인 과도한 알코올 섭취로 인해 지속적이고 반복적인 미만성 간손상으로 재생결절이 형성되는 질환이다. 알코올성 간경변증은 국내 간경변증의 18.6%를 차지하여 B형 간염으로 인한 간경변증에 이어 2번째로 높은 유

병률을 나타내고 있다<sup>1</sup>. 알코올성 간경변증은 복수, 식도정맥류 출혈, 간성뇌증 등의 합병증이 발생하기 쉬우며 합병증이 발병할 경우 예후가 불량해진다. 알코올성 간경변증 환자들의 사망률은 전세계적으로 22% 정도이며<sup>2</sup> 합병증이 발생하면 5년 이내 사망률은 58-85%에 이른다<sup>3</sup>.

알코올성 간경변증에 대한 표준치료로 아직까지 확립된 치료법은 없으며, 간경변증과 이에 따른 문맥압 항진증에 의한 합병증 치료는 다른 원인에 의한 간경변증과 같다<sup>4</sup>. 알코올성 간경변증 간섬유화 치료를 위해서는 금주가 권장되는데, 금주는 간

· 투고일: 2018.03.19, 심사일: 2018.05.19, 게재확정일: 2018.05.28

· 교신저자: 이장훈 서울시 동대문구 경희대로 23

경희의료원 간장조혈내과

TEL: 02-958-9115 FAX: 02-958-9258

E-mail: komclive@khmc.or.kr

조직의 호전과 문맥압 감소 및 간경변증의 진행을 줄일 수 있어 결과적으로 알코올성 간경변증 환자의 생존을 향상시킨다<sup>5</sup>. 반면 중증 알코올성 간염 환자에게 권고되는 steroid, pentoxifylline 등의 약물 치료는 간섬유화에 대한 효과가 입증된 바 없어 알코올성 간경변증 환자에게 권고되지 않는다<sup>4</sup>.

알코올성 간경변증을 비롯한 알코올성 간질환은 한의학에서 酒傷의 범주로 다루어 發散汗出하고 利小便하여 濕을 上下로 분소하는 치법을 활용하는데, 이에 따라 濕痰을 제거하는 대금음자에 清熱利濕하는 인진사령산을 합방하고 酒毒을 제거하는 葛根, 赤楊 등이 가미되어 구성된 청간해주탕을 사용한다. 알코올성 간질환에 대한 청간해주탕의 간손상 회복<sup>7</sup>, 항염증<sup>8</sup>, 항섬유화<sup>9</sup>, 항세포사멸<sup>10</sup> 등의 효과가 선행연구에서 확인된 바 있어, 알코올성 간경변증 환자의 치료에 청간해주탕을 활용하였으며, 음주 욕구를 줄이고 금주를 유지하는 효과가 있는 것으로 보고된<sup>11</sup> 금주침 치료를 함께 시행하였다.

## II. 증례

### <증례 1>

1. 성명 : 송○○
2. 성별/연령 : M/67
3. 주소증
  - 1) 疲勞
  - 2) 小便黃
  - 3) 或 衄血
4. 진단일 : 2017년 07월 11일(○○대학병원)
5. 과거력 : 고혈압으로 5년 전부터 혈압약 복용 중
6. 가족력 : 별무
7. 사회력 : 음주력(소주 1.5병, 7일/주, 30년 이상), 흡연력(1갑/일, 30년간), 직업(빌딩 관리업)
8. 현병력
 

67세 남환으로 2017년 07월 11일 ○○대학병원 소화기내과에서 시행한 복부 CT, 간섬유화 스

캔검사상 알코올성 간경변증으로 진단 받았으며, 2017년 08월 04일 ○○대학병원에서 시행한 위내시경 검사상 식도정맥류 소견 관찰되었다. 2017년 07월 11일부터 ○○대학병원 소화기내과에서 간장질환용제 처방받아 복용 중이었으나 2017년 08월30일 ○○대학병원에서 시행한 검사상 total bilirubin 2.4 mg/dL, AST/ALT 90/29 U/L, GGT 1033 U/L, ALP 187 U/L로 간기능 검사 이상소견 및 疲勞, 小便黃, 或 衄血 등 임상 증상 지속되어 한방치료 받고자 2017년 08월 30일 경희대학교 한방병원 간장조혈내과 외래에 내원하였다.

### 9. 치료방법

- 1) 한 약 : 淸肝解酒湯을 하루 3회, 치료시작일인 2017년 08월 30일부터 관찰 마지막 시점인 2018년 02월 14일까지 지속적으로 투여하였다.
- 2) 침 : 금주침은 耳針穴에 시술하였으며 穴位는 神門(TF4), 肝點(CO12), 醉點(CO11), 皮質下(AT4), 額點(AT2)을 選穴하였다.

### 10. 주요 검사 소견

- 1) Abdominal CT(2017년 07월 11일 ○○대학병원) : Probable alcoholic liver cirrhosis with splenomegaly. No evidence of over hepatocellular carcinoma.
- 2) Transient elastography(2017년 07월 11일 ○○대학병원) : Liver stiffness 62.4 kPa
- 3) HBV markers(2017년 06월 27일 ○○대학병원) : HBsAg/HBsAb Negative/Positive
- 4) Anti-HCV(2017년 06월 27일 ○○대학병원) : Negative
- 5) CBC/DC(2017년 08월 30일 ○○대학병원) : PLT 80K 이외 W.N.L

### 11. 치료경과

- 1) 혈액학적 검사 : 혈액학적 검사상 수치의 변화는 다음과 같다(Table 1).

Table 1. The Change of Laboratory Tests

	Normal Range	2017.08.30	2017.09.17	2017.09.27	2017.12.06	2018.01.31
Total bilirubin	0.3~1.2 mg/dL	2.4	2.2	2.09	3.04	2.3
AST	~50 U/L	90	72	78	107	67
ALT	~50 U/L	29	31	26	52	18
GGT	9~64 U/L	1033	847	969	1057	898
ALP	30~120 U/L	187	158	191	212	149
Protein	6.6~8.3 g/dL		7.1	7.2	7.4	7.3
Albumin	3.5~5.2 g/dL	4.5	4.3	4.5	4.6	4.6
MCV	80~94 fL		102.9	102	103	
PLT	150~350 10 <sup>3</sup> /μl	80		85	82	77
PT INR	0.9~1.2%	1.26	1.28	1.21	1.18	1.30

2) 임상증상과 음주량 변화

음주량은 미국 식이 가이드라인(Dietray Guidelines for Americans 2015-2020)에서 제시한 기준<sup>12</sup>에 따랐다. 환자는 남성으로 1 표준잔 14 g을 기준으로 주당 15 표준잔 이상 섭취시 'Heavy

drinking', 하루 2 표준잔 이하 섭취시 'Moderate drinking'으로 규정하며 단주시 'No drinking'으로 표기하였다. 환자의 임상증상과 음주량 변화는 아래 표와 같다(Table 2).

Table 2. The Clinical Progress of the Symptoms and Alcohol Consumption

Symptoms	Date	2017.08.30.	2017.09.15.	2017.09.19.	2017.09.23.	2017.09.27.	2017.10.13.	2017.11.08.	2017.11.22.	2017.12.06.	2018.01.23.	2018.02.14.
Fatigue		+	+	+	+	+	+	±	±	±	±	±
Dark urine		++	+	±	±	-	-	-	-	-	-	-
Epistaxis		+	±	-	-	±	±	±	±	±	±	±
Alcohol consumption		H	H	M	M	M	H	H	M	M	M	M

+++ : severe, ++ : moderate, + : mild, ± : occurred intermittently, - : non-existed

\*N : no drinking, †M : moderate drinking, ‡H : heavy drinking-

<증례 2>

1. 환자 성명 : 김○○

2. 성별/연령 : M/66

3. 주소증

1) 疲勞

2) 消化不良

3) 易泄

4. 진단일 : 2016년 11월 21일(○○병원)

5. 과거력 : 고혈압으로 5년 전부터 혈압약 복용 중

6. 가족력 : 별무

7. 사회력 : 음주력(소주 1병, 7일/주, 30년 이상), 흡연력(-), 직업(경비업무)

8. 현병력

66세 남환으로 2016년 11월 21일 ○○병원 내원하여 시행한 복부 CT상 간경변증 소견듣고 알코올성 간경변증으로 진단받았으며 약물 처방받

아 복용하며 local 내과에서 1달마다 추적 관찰 하였다. 2017년 06일부터 양약 복용 없이 local 한의원에서 처방받은 한약 복용 중이었으나 疲勞, 消化不良, 易泄 등 임상증상 지속되어 2017년 08월 30일 경희대학교 한방병원 간장조혈내과 외래에 내원하였다.

9. 치료방법

- 1) 한 약 : 淸肝解酒湯을 하루 3회, 치료시작일인 2017년 07월 28일부터 치료종료일인 2017년 10월 13일까지 지속적으로 투여하였다.
- 2) 침 : 금주침은 耳針穴에 시술하였으며 穴位는

神門(TF4), 肝點(CO12), 醉點(CO11), 皮質下(AT4), 額點(AT2)을 選穴하였다.

10. 주요 검사 소견

- 1) HBV markers(2017년 07월 28일) : HBsAg/HBsAb Negative/Positive
- 2) Anti-HCV(2017년 07월 28일) : Negative
- 3) CBC/DC(2017년 07월 28일) : Hb 12.9, Hct 38.4, MCV 109.9, MCH 36.8 이외 W.N.L

11. 치료경과

- 1) 혈액학적 검사 : 혈액학적 검사상 수치의 변화는 다음과 같다(Table 3, Fig. 1).

Table 3. The Change of Laboratory Tests

	Normal range	2017.07.28.	2017.08.26.	2017.10.13.
Total bilirubin	0.3~1.2 mg/dL	0.93	0.71	0.78
AST	~50 U/L	141	54	61
ALT	~50 U/L	46	49	67
GGT	9~64 U/L	424	131	60
ALP	30~120 U/L	91	49	51
Protein	6.6~8.3 g/dL	7.0	6.8	7.2
Albumin	3.5~5.2 g/dL	4.4	4.4	4.6
MCV	80~94 fL	109.9	108.4	102.7
PLT	150~350 10 <sup>3</sup> /μl	174	187	203
PT INR	0.9~1.2%	1.00	0.99	1.00

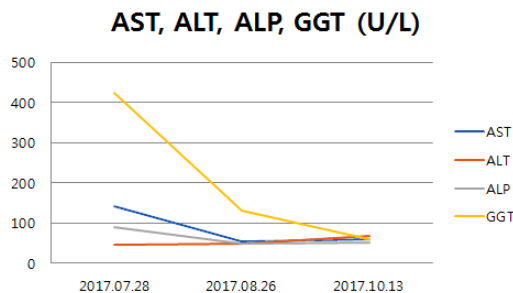


Fig. 1. The change of serum a AST, ALT, ALP and GGT levels.

2) 임상증상과 음주량 변화

음주량은 미국 식이 가이드라인(Dietray Guidelines for Ameriacans 2015-2020) 기준에 따랐으며, 환자의 임상증상과 음주량 변화는 아래 표와 같다(Table 4).

Table 4. The Clinical Progress of the Symptoms and Alcohol Consumption

Symptoms	Date							
	2017.07.28	2017.08.04	2017.08.12	2017.08.26	2017.09.09	2017.10.13	2017.10.27	
Fatigue	+	+	±	-	-	-	-	
Dyspepsia	++	+	±	-	-	-	-	
Diarrhea	++	+	±	-	-	-	-	
Alcohol consumption	H	N	M	N	N	N	N	

+++ : severe, ++ : moderate, + : mild, ± : occurred intermittently, - : non-existed

\*N : no drinking, †M : moderate drinking, ‡H : heavy drinking

#### IV. 고 찰

알코올성 간경변증 환자에게 가장 중요한 치료는 단주이며, 단주는 알코올성 간경변증 환자의 조직 소견을 개선하고 문맥압을 감소시켜 생존과 예후를 호전시킨다<sup>5</sup>. 단주를 위한 약물로는 disulfiram, acamprostate, gabapentin, naltrexone, topiramate, sertraline, baclofen 등이 활용되었으나<sup>13</sup> baclofen만이 알코올성 간경변증 환자에게 안전한 것으로 나타났다<sup>14</sup>. 따라서 baclofen은 단주치료에 널리 활용되고 있으나 진정, 경면, 위약감, 어지럼증, 심리적인 장애 등의 부작용도 보고되었다<sup>15</sup>.

한편, 한의학에서는 알코올성 간경변증 환자의 치료에 청간해주탕과 금주침을 활용한다. 청간해주탕은 선행 실험연구에서 알코올에 의해 저하된 간기능 회복<sup>7,16</sup>, 염증 억제<sup>8</sup>, 섬유화 억제<sup>9,17</sup>, 단백질 산화 억제<sup>9</sup>, 간세포 자가사멸 억제<sup>10</sup> 등의 효과를 보였다. 임상적으로는 알코올성 간경변증을 비롯한 알코올성 간질환 환자의 임상증상 및 혈액검사상 호전이 보고되었다<sup>18-20</sup>. 금주침은 음주에 대한 갈망을 낮추고 금주로 인한 금단증상 호전을 위해 사용되며, 혈위로는 이침의 혈자리인 神門(TF4), 醉點(CO11), 肝點(CO12), 皮質下(AT4), 內分泌(CO18), 額點(AT2), 枕點(AT3) 등이 활용되고 있다. 최근 보고된 연구에서는 금주침을 시행한 후 환자들이 체력이 호전되었다고 느끼며, 치료 후 3-6개월간 경과관찰 기간 동안 금주침을 치료하지 않은 군에

비해 음주량이 유의하게 감소하였다<sup>11</sup>.

본 증례 1 환자는 매일 소주 1.5병씩 30년 이상 섭취한 음주력이 있었고, 2017년 07월 11일 ○○대학병원에서 시행한 검사에서 HBsAg 및 anti-HCV Ab 음성, 복부 CT상 비장종대를 동반한 간경변증 의심 소견과 간섬유화 스캔 검사상 62.4 kPa의 높은 섬유화 소견에 의해 알코올성 간경변증으로 진단되었다. 본원 내원당시 疲勞, 小便黃, 衄血 등의 임상증상을 호소하였고, 혈액학적 검사상 total bilirubin 2.4 mg/dL, AST 90 U/L, ALT 29 U/L, GGT 1033 U/L, ALP 187 U/L로 AST/ALT ratio가 3이상이었으며, GGT가 두드러지게 상승되어 알코올성 간질환의 특징적 검사소견<sup>21,22</sup>을 보였다. 또한 Platelet 80 K, PT INR 1.26%로 혈소판 수치가 감소하고 혈액응고 시간이 연장되어 衄血 등 출혈 경향이 나타났다. 따라서 환자는 알코올로 인한 간손상 회복과 임상증상 개선을 위해 청간해주탕을 복용하였고, 단주를 위해 금주침을 시술받았다. 금주침 치료에도 불구하고 음주가 지속되었고, 2017년 12월 06일 간기능 검사에서 total bilirubin 3.04 mg/dL, AST 107 U/L, ALT 52 U/L, GGT 1057 U/L, ALP 212 U/L로 악화되었다. 2018년 01월 31일 내원전 1주일간 단주하였고, total bilirubin 2.3 mg/dL, AST 67 U/L, ALT 18 U/L, GGT 898 U/L, ALP 149 U/L로 전반적인 간기능 검사 수치 호전되었다. 小便黃 증상은 치료 1개월 경과된 시점인 2017년 09월 27일경부터 개선되었고, 疲勞 증상은 첫 내원당시보다 감소하였으나 지속적으로

호소하였다. 관찰기간동안 Platelet은 정상 하한치보다 낮게 측정되었고, PT INR은 정상 상한치보다 높게 측정되어 吐血이 지속적으로 나타났다.

증례 2 환자는 매일 소주 1병씩 30년 이상 섭취한 음주력이 있었고, HBsAg 및 anti-HCV Ab 음성이었으며 2016년 11월 21일 ○○병원에서 시행한 복부 CT상 알코올성 간경변증으로 진단받았다. 본원 내원 당시 疲勞, 消化不良, 易泄 등의 임상증상을 호소하였고, 혈액학적 검사상 AST 141 U/L, ALT 46 U/L, GGT 424 U/L, ALP 91 U/L, MCV 109.9 fL로 AST/ALT ratio 3 이상, GGT, MCV 상승 등 알코올성 간질환의 특징적 검사소견을 보였다. 따라서 환자는 알코올로 인한 간손상 회복과 임상증상 개선을 위해 청간해주당을 복용하였고, 단주를 위해 금주침을 시술받았다. 치료 시작시점부터 환자는 한차례 음주를 제외하고 단주를 유지하였고, 2017년 10월 13일 시행한 혈액검사서 AST 61 U/L, ALT 67 U/L, GGT 60 U/L, ALP 51 U/L, MCV 102.7로 측정되어 AST/ALT ratio가 1 이하로 감소하였고 GGT, MCV 수치 감소되었다. 이와 더불어 疲勞, 消化不良, 易泄 등의 임상증상도 개선되어 전반적인 상태 호전되었다.

증례 1과 2 환자 모두 내원 당시 혈액검사상 알코올성 간질환 특이적인 소견이 관찰되었고, 알코올성 간경변증으로 인한 疲勞, 消化不良, 小便黃, 易泄 등의 증상이 나타났다. 증례 1 환자는 금주침 치료에도 불구하고 음주 지속하였고, 그 결과 혈액검사상 악화가 관찰되었으며, 小便黃을 제외한 임상증상도 해소되지 않았다. 반면, 증례 2 환자는 치료시작 시점부터 거의 완전한 단주 유지하였고, 혈액검사 및 임상증상 모두 개선되었다. 이상의 결과로부터 알코올성 간경변증 환자의 치료에 있어 단주의 여부에 따른 치료 결과 차이를 관찰할 수 있었다. 그러나 내원 기간 동안 복부 영상 검사 소견의 부재로, 복수 여부를 확인할 수 없어 알코올성 간경변증의 예후 평가를 위한 Child-pugh class 산정이 불가능했던 한계점을 가진다.

증례 1 환자와 같이 금주침 치료에도 불구하고 단주가 이루어지지 않는 환자는 추가적인 중재가 필요할 것으로 사료되는데, 동기부여치료, 인지행동치료, 동기부여면담, 지지치료, 심리교육 등의 행동중재가 활용될 수 있다<sup>23</sup>. 행동중재와 의학적 치료가 동반될 때 음주의 재발이 감소되는 것으로 나타나<sup>24</sup> 청간해주당과 금주침 등의 한의학적 치료와 더불어 적절한 행동중재가 동반될 경우 증례 1 환자와 같은 경우에도 단주 효과를 기대해볼 수 있을 것이다.

## V. 결 론

알코올성 간경변증 환자 2례에 대해 청간해주당과 금주침 치료를 시행하고 임상증상과 혈액학적 검사 소견의 변화를 관찰하였고, 지속적으로 음주를 한 환자는 호전이 없었던 반면, 단주를 유지한 환자는 임상증상과 혈액학적 검사 모두 호전이 관찰되었기에 보고하는 바이다.

## 참고문헌

1. Kim DJ, Suk KT, Park SH. Epidemiologic changes of alcoholic liver disease. *Korean J Hepatol* 2011;17(Suppl 3):169-76.
2. Mokdad AA, Lopez AD, Shahraz S, Lozano R, Mokdad AH, Stanaway J, et al. Liver cirrhosis mortality in 187 countries between 1980 and 2010: a systematic analysis. *BMC Medicine* 2014;12:145.
3. Jepsen P, Ott P, Andersen PK, Sorensen HT, Vilstrup H. Clinical course of alcoholic liver cirrhosis: a Danish population-based cohort study. *Hepatology* 2010;51(5):1675-82.
4. Clinical Practice Guideline for Liver Cirrhosis, Update. The Korean Association for the Study

- of the Liver. 2011.
5. Veldt BJ, Laine F, Guillygomarc'h A, Lauvin L, Boudjema K, Messner M, et al. Indication of liver transplantation in severe alcoholic liver cirrhosis: quantitative evaluation and optimal timing. *J Hepatol* 2002;36(1):93-8.
  6. Internal medicine(Liver system) professors in whole college of Korean Medicine. Korean internal medicine of Liver system. Seoul: Nado publishing; 2016, p. 121-3.
  7. Kwak MA, Lee JH, Woo HJ. Effects of *Chungganhaeju-tang(Qingganjiejiu-tang)* on Alcohol Metabolism and Alcoholic Liver Damages. *J of Korean Med* 2000;21(1):68-76.
  8. Han CW. The Effects of *Chungganhaeju-tang* on NF $\kappa$ B Activation and Apoptosis of Kupffer Cells. *The J of Int. Korean Med* 2004;25(1):59-70.
  9. Jung YJ, Lee JH, Kim YC, Woo HJ. The Effects *Chungganhaeju-tang(Qingganjiejiu-tang)* on Alcoholic Liver Damages by Applying Proteomics. *The J of Int Korean Med* 2007;28(1):68-79.
  10. Kim YT, Kim YC, Lee JH, Woo HJ. Effects of *Chungganhaeju-tang* on Gene Expression of Alcohol-metabolizing Enzymes and Alcohol-induced Apoptosis. *The J of Int Korean Med* 2003; 24(1):123-33.
  11. Kenneth C, Michelle OP, Jonathan M, Janet FM, Simon BC. NADA Ear Acupuncture: An Adjunctive Therapy to Improve and Maintain Positive Outcomes in Substance Abuse Treatment. *Behavioral Sciences* 2017;7(2):37.
  12. Department of Health and Human Services and U.S. Department of Agriculture. Dietary Guidelines for Americans 2015-2020.
  13. Jonas DE, Amick HR, Feltner C, Bobashev G, Thomas K, Wines R, et al. Pharmacotherapy for adults with alcohol use disorders in outpatient settings: a systematic review and metaanalysis. *JAMA* 2014;311(18):1889-900.
  14. Addolorato G, Leggio L, Ferrulli A, Cardone S, Vonghia L, Mirijello A, et al. Effectiveness and safety of baclofen for maintenance of alcohol abstinence in alcohol-dependent patients with liver cirrhosis: randomised, double-blind controlled study. *Lancet* 2007;370(9603):1915-22.
  15. Dario A, Tomei G. A benefit-risk assessment of baclofen in severe spinal spasticity. *Drug Safety* 2004;27(11):799-818.
  16. Yoon YK. The Effects of *Chungganhaeju-tang* on glutathione synthesis in HepG2 cell. *The J of Int Korean Med* 2004;25(1):81-91.
  17. Lee JH. The Effect of *Chungganhaeju-tang* on TGF- $\beta$ 1-induced Hepatic Fibrosis. *The J of Int Korean Med* 2005;16(1):93-106.
  18. Lee JH, Park SM, Kim YC, Woo HJ. A Clinical Study of the Effects of *Chungganhaeju-tang* on Alcoholic Fatty Liver. *J of Korean Med* 2001; 22(4):107-13.
  19. Kwon SY, Lee JH. Successful Treatment of Two Patients with Alcoholic Liver Disease Using Herbal Decoction: Case Report. *J of Korean Med* 2012;33(2):64-72.
  20. Lee SB, Choi MY, Yang HJ, Kim YC, Woo HJ, Lee JH. Efficacy of *Cheongganhaeju-tang* and Ear-acupuncture Treatment about 5 Alcoholic Liver Disease Patients who Want to Quit Drinking. *The J of Int Korean Med* 2009;spr :141-6.
  21. Nyblom H, Berggren U, Balldin J, Olsson R. High AST/ALT ratio may indicate advanced alcoholic liver disease rather than heavy drinking. *Alcohol and Alcoholism* 2004;39(4):336-9.
  22. Conigrave KM, Degenhardt LJ, Whitfield JB, Saunders JB, Helander A, Tabakoff B. CDT,

- GGT, and AST as markers of alcohol use: the WHO/ISBRA collaborative project. *Alcohol Clin Exp Res* 2002;26(3):332-9.
23. Leggio L, Lee MR. Treatment of alcohol use disorder in patients with alcoholic liver disease. *Am J Med* 2017;130(2):124-34.
24. Singal AK, Bataller R, Ahn J, Kamath PS, Shah VH. ACG Clinical Guideline: Alcoholic Liver Disease. *The American journal of gastroenterology* 2018;113(2):175-94.