

지주막하 출혈 후 발생한 심부정맥 혈전증 환자에 대한 한양방 병용치료 증례 보고 1례

배고은, 최진용, 심소현, 서희정, 서형범, 홍진우, 이 인, 김소연, 최준용, 한창우, 윤영주, 박성하, 권정남
부산대학교한방병원 한방내과

A Case Report of a Patient with Subarachnoid Hemorrhage and Deep Vein Thrombosis Treated with a Combination of East-West Medicine

Go-eun Bae, Jin-yong Choi, So-hyun Shim, Hee-jeong Seo, Hyung-bum Seo, Jin-woo Hong, In Lee,
So-yeon Kim, Jun-Yong Choi, Chang-woo Han, Young-ju Yun, Seong-ha Park, Jung-nam Kwon
Dept. of Internal Medicine, Pusan National University Korean Medicine Hospital

ABSTRACT

Purpose: To report on a patient with subarachnoid hemorrhage and deep vein thrombosis treated with a combination of Korean and Western medicine.

Methods: A patient diagnosed with subarachnoid hemorrhage and deep vein thrombosis was treated with herbal medicine (加減清熱瀉濕湯 (*Gagam-cheongyeolsaseub-tang*)), acupuncture (GV2, GB20, LI11, LI4, TE5, GB34, ST36, SP9, ST38, GB39, SP6, LR3), moxibustion (CV6, CV9), and Western medicine for deep vein thrombosis and subarachnoid hemorrhage. To evaluate edema, one of the classic symptoms of deep vein thrombosis, we measured leg circumference at a specified time.

Results: After taking *Gagam-cheongyeolsaseub-tang* and being treated with acupuncture, moxibustion, and Western medicine, the patient showed improvement in leg edema. The left calf circumference decreased from 37.5 cm to 34.5 cm.

Conclusions: Korean medicine, acupuncture, moxibustion, and Western medicine may provide effective treatment for deep vein thrombosis in patients with subarachnoid hemorrhage, but further study is needed.

Key words: subarachnoid hemorrhage, deep vein thrombosis (DVT), Korean medicine, 加減清熱瀉濕湯 (*Gagam-cheongyeolsaseub-tang*)

1. 서론

심부 정맥 혈전증(deep vein thrombosis, 이하 DVT)은 혈류장애로 인하여 사지의 심부 정맥에

혈전이 형성되는 질병으로 주로 하지에 발생한다¹. 국내 유병률은 2004년 연간 10만명당 3.91명에서 2008년 연간 10만명당 5.31명으로 상승 하고 있다². DVT의 정확한 원인은 불분명하며, 다양한 인자들이 복합적으로 작용한다³. 발생을 유발하는 5대 요인으로는 심부전, 종양, 임신, 수술 후 장기간의 취침 안정이나 장기간의 비가동화가 있다⁴. 1/3 가량의 DVT 환자만이 하지 통증, 부종, 홍반 등의 전형적인 증상을 나타내고, 임상 증상의 발현은 폐쇄 부위의 해부학적 위치, 범위와 폐쇄 정도에 따라

· 투고일: 2018.03.16, 심사일: 2018.05.23, 게재확정일: 2018.05.27
· Corresponding author: Jung-nam Kwon Dept. of Internal Medicine,
School of Korean Medicine, Pusan National University, Beomeo-ri, Mulgeum-eup, Yangsan-si,
Gyeongsangnam-do, Korea
TEL: +82-55-360-3666 FAX: +82-55-360-5956
E-mail: jnkwon@pusan.ac.kr

다양하다^{1,3,4}. 임상 증상과 위험인자를 조사하여 실제로 정맥 혈전색전증일 확률을 추정하고, 계산된 점수에 따라 계층화된 위험군을 구별하여 진단적인 접근을 시행한다¹.

중풍 환자는 상대적으로 부동상태(immobility)에 있으며, 혈액 응고계의 활성이 증가되어 DVT 위험도가 높다¹. ¹²⁵I fibrinogen을 사용한 연구에서 따르면, 급성 중풍 환자의 50%에서 DVT가 있었다고 보고되었다⁵. DVT의 임상적 중요성은 치명적인 폐색전증으로 발전하기 쉬운 점이 있어⁶, 증상의 완화와 더불어 폐색전증, 정맥혈전증의 재발, 혈전증 후 증후군 등을 예방하기 위해 치료가 시행된다^{7,8}. 양방적 치료로는 일차적으로 항응고제를 이용한 약물 요법이 시행되나, 약물 요법은 불완전하게 치료가 된 경우에는 20~50% 가량 임상적으로 심각한 혈전증의 재발이 나타날 수 있다고 보고되었다⁷. 이와 같은 항응고제를 이용한 약물요법의 한계로 하대정맥 필터 삽입술, 혈전 용해술 및 외과적 혈전제거술 등의 침습적인 방법들이 사용되고 있으나, 장기적 유용성은 아직 밝혀져 있지 않은 상태이다⁷.

DVT에 대응되는 한의학적 병명은 존재 하지 않으나, 임상 경과 상·하지 부종 및 동통을 보여 脚氣의 범주로 볼 수 있다^{6,9}. 脚氣의 원인으로는 風寒濕邪, 腎虛, 氣血不足, 元氣不足, 飲食內傷, 壅疾 등이 있으며, 임상적으로 浮腫의 유무로 濕脚氣, 乾脚氣로 나누었다^{6,10}. 治法은 疏通氣道, 疏通壅滯을 기본으로 하고, 檳蘇散과 清熱瀉濕湯을 대표적으로 처방 한다⁹. 기존의 증례 논문에서 DVT를 脚氣로 진단하고 清熱瀉濕湯^{9,10}, 血府逐瘀湯^{6,11}, 檳蘇散과 當歸拈痛湯¹²을 처방하여 호전된 보고가 있었다. 뇌출혈 이후 발생한 심부정맥 혈전증에 대한 보고는 1례⁶로 항응고제의 투약 없이 血府逐瘀湯을 투약하여 임상 증상 및 혈액 검사가 호전된 보고가 있었으나, 한양방 병용 치료를 시행한 보고는 없었다.

이에 저자는 지주막하 출혈 이후 치료 중 심부

정맥 혈전증이 발생한 환자에 대하여 濕熱로 인한 脚氣로 진단하고 加減清熱瀉濕湯 및 침구치료와 양방 처방약을 병용 투약한 후, 하지 부종 및 인지장애 호전을 관찰해 이에 보고하는 바이다.

II. 증례

- 환자 : 이○○(여성/47세)
- 신장/체중 : 156.7 cm/60 kg
- 주소증
 - 1) Quadriplegia
 - 2) Dysfunction of cognition
 - 3) Both leg edema(Lt) Rt)
- 발병일 : 2017년 07월 05일
- 진단명
 - 1) Subarachnoid hemorrhage
 - 2) Subdural hemorrhage
 - 3) Hypertension : 최초 진단일 미상, 현재 약물 복용 중
 - 4) Deep vein thrombosis
- 치료기간 : 2017년 9월 15일 ~ 2017년 10월 9일
- 현병력
 - 1) 2017년 7월 5일 갑자기 발생한 의식 소실 및 사지마비 증상으로 ○○대학교병원 응급실로 이송되었으며, 컴퓨터 단층촬영(computer tomography, CT)상 지주막하출혈을 진단 받았다(Fig. 1). 신경외과에서 뇌실배액술(external ventricular drainage, EVD) 및 혈종 제거술을 시술 받았고 1달 가량의 급성기 치료 이후 2017년 8월초 △△대학교병원으로 전원 하여 1달간 입원 치료 하였고, △△대학교병원 입원 치료 중 DVT가 발생 하였다.
 - 2) 2017년 9월 중순 상기 증상에 대한 적극적인 한방치료 위하여 본원 중풍뇌질환센터 외래를 경유하여 25일간 입원 치료 시행 하였다.
- 주요 검사 소견
 - 1) 2017년 07월 08일 CT brain(Fig. 1)

- (1) Large amount of ICH was noted.
- (2) so severe brain swelling was noted.
- 2) 2017년 08월 11일 CT Chest Thromboembolism (Fig. 2)
- (1) Deep vein thrombosis at left external iliac, femoral, popliteal, tibial vein. - with diffuse left lower leg edema.
- (2) No evidence of pulmonary thromboembolism.
- (3) Basilar subsegmental atelectasis.
- (4) post of state(s/p) Tracheostomy.

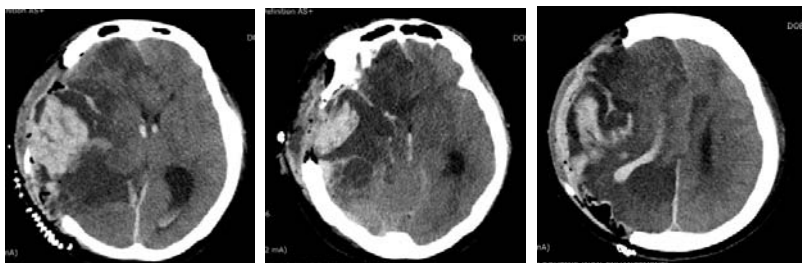


Fig. 1. CT brain of Patient (2017.07.08).

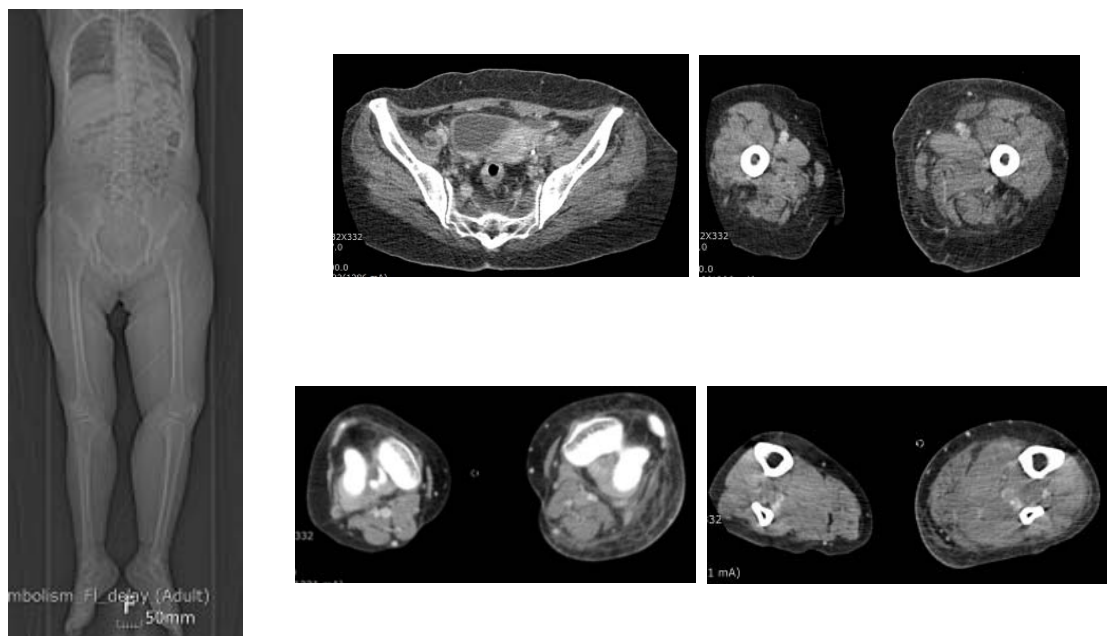


Fig. 2. CT thromboembolism of patient (2017.08.11).

- 3) 2017년 08월 11일 D-dimer : 3.73 ug/mL F.E.U (참고치 <0.5)
- 4) 2017년 12월 07일 D-dimer : 1.04 ug/mL F.E.U (참고치 <0.5)

9. 초진 소견

1) Quadriplegia

- (1) 환자의 의식수준(Level Of Consciousness, LOC) 은 stupor 상태였으며, Glasgow coma scale

(GCS, 이하 GCS) 상 4점 (GCS4=E2/V1/M1)으로 평가 되었다. 통증 자극에 의해 개안 반응 하나 지속적인 개안 상태 유지 시간이 1일 3시간 가량으로 추정되는 상태였으며, 강한 통증 자극 시에도 반응이 없는 상태였다.

(2) 환자의 근력은 Manual Muscle Testing(MMT)로 평가 하였으며, 좌우측 상지 각각 1점, 2점 좌우측 하지 각각 1점, 1점으로 평가 되었다. 환자는 보호자 지지하에 좌위 유지 가능한 상태로 모든 활동에서 보호자의 전적 도움이 있어야 가능한 상태였다.

2) Both leg edema(Lt> Rt)

(1) 환자는 △△대학병원 입원 치료 중 2017년 8월 11일 경 발생한 좌측 하지 부종으로 DVT 의증 하에 시행한 CT Chest Thromboembolism 검사 상에서 Lt. lower extremity DVT가 확인 되었고, D-dimer 검사상 3.73 ug/mL F.E.U 이었다. △△대학병원 순환기 내과 진료하에, Renal function 정상이므로 rivaroxaban 투약을 시작 하였다. 3주간 15 mg 1일 2회 복용 하였다. 이후 치료 및 재발 위험 감소를 위한 권장량 1일 1회 20 mg 투약 하였다.

(2) 본원 입원 시에도 rivaroxaban 20 mg을 1일 1회 복용 하고 있었으며, 좌측 하지 DVT에 대한 경과 확인을 위해 입원 시 하지 둘레를 측정 하였다. 슬관절 상 10 cm 좌우측 각각 45.8 cm, 41.6 cm, 슬관절 좌우측 각각 40.6 cm, 38.4 cm, 경골 거친면의 10 cm 하방 좌우측 각각 37.5 cm, 34.0 cm, 족관절 좌우측 각각 25.6 cm, 23.8 cm이었다. 좌측 하지에 부종이 뚜렷한 상태였고, 우측 하지에도 전체적으로 부종이 있었으며, 부종 감소와 DVT 재발 방지를 위해 압박 스타킹을 착용 하고 있었다.

3) 四 診

(1) 수 면 : 1일 8시간 가량 수면 상태에 있었으며, 야간 각성은 없었다.

(2) 식욕, 소화 : 경피적 내시경 위루술(percutaneous endoscopic gastrostomy, PEG)을 시행한 상태로, 1일 1400 kcal의 경관영양을 시행하는 상태였다.

(3) 대 변 : 1일 1회 보통변을 diaper에 배변하였고, 환자의 의식 저하로 배변 시 불편감을 확인 할 수 없었다.

(4) 소 변 : 4-5시간 간격에 1회 diaper에 배뇨하였고, 1일 1회 가량의 야간뇨를 배뇨하는 상태였다. 환자의 의식 저하로 배뇨 시 불편감을 확인 할 수 없었으나, 소변 검사 상 urine nitrite 및 urine bacteria가 positive로 염증이 뚜렷한 상태였다.

(5) 호 흡 : 기관절개관(Tracheostomy)을 시행하고 있는 상태였다.

(6) 기침, 가래 : 기침은 없었으며, 가래는 소량 점조한 백색의 객담이 있었고 주간 6-7회의 suction을 시행 하고 있는 상태였다.

(7) 부 종 : 전신에 약간의 붓기가 있었다. 양측 하지 부종이 있었으며, 특히 좌측 하지에 부종이 뚜렷하였다.

(8) 망 진 : 面紅, 面浮

(9) 설 진 : 舌淡紅, 苔厚白

(10) 맥 진 : 脈滑數(입원 시 최고 혈압 140 mmHg, 최저 혈압 80 mmHg, 맥박수 98회/분)

(11) 복 진 : 臍下 硬結

(12) 微熱(입원 시 체온 37.0 ℃)

10. 치료 내용

1) 한약 치료

(1) 加減清熱瀉濕湯(Gagam-cheongyeolsaseub-tang, Table 1) 清熱瀉濕湯은 蒼朮, 黃柏(鹽炙) 각각 1錢, 紫蘇葉, 赤芍藥, 木瓜, 澤瀉, 木通, 防己, 檳榔, 枳殼, 香附子, 羌活, 甘草 각각 7분위 약들을 썰어서 1침으로 하여 물에 달여 먹는다. 아뜨면 木香을 가하고, 부었으면 大腹皮를 가하며, 열이 나면 黃連과 大黃을 가하여 쓰는데, 濕熱로 인한 腳氣病으로 붓기

나 아픈 여러가지 증상을 치료한다고 하였다¹³. 본 증례의 환자는 하지에 부종이 있는 상태로 처방 시 大腹皮를 4 g 加하여 처방 하였다.

- (2) 상기 加減清熱瀉濕湯을 1일 2첩 3포(120 cc/포)로 전탕하여 아침, 점심, 저녁 식후 2시간에 1포씩 경관투약 하였다.
- (3) 상기 탕약을 본원 입원일 2017년 09월 20일부터 25일간 투약 하였다.

Table 1. Composition of 加減清熱瀉濕湯 (Gagam-cheongyeolsaseub-tang)

Herb	Latin name	Dose (g)
蒼朮	<i>Atractylodis Rhizoma</i>	4
黃柏(鹽炙)	<i>Phellodendri Cortex</i> (PREPARATA CUM SAL)	4
紫蘇葉	<i>Perillae Herba</i>	3
赤芍藥	<i>Paeoniae Radix</i>	3
木瓜	<i>Chaenomelis Fructus</i>	3
澤瀉	<i>Alismatis Rhizoma</i>	3
木通	<i>Akebiae Caulis</i>	3
防己	<i>Sinomenii Caulis et Rhizoma</i>	3
枳殼	<i>Aurantii Fructus Immaturus</i>	3
香附子	<i>Cyperi Rhizoma</i>	3
羌活	<i>Osterici Radix</i>	3
甘草	<i>Glycyrrhizae Radix et Rhizoma</i>	3
大腹皮	<i>Arecae Pericarpium</i>	4
Total amount		42

2) 침치료

- (1) 입원 기간 중 1일 1회 20분을 기준으로 하여 침치료 하였으며, 유침 시간 동안 적외선 조사요법을 병행 하였다.
- (2) 穴位 : GV20(百會), GB20(風池), LI11(曲池), LI4(合谷), TE5(外關), GB34(陽陵泉), ST36(足三里), SP9(陰陵泉), ST38(條口), GB39(縣鍾), SP 6(三陰交), LR3(太衝)
- (3) 사용 침 : 길이 40 mm, 두께 0.25 mm 동방

침구 제작소 일회용 스테인리스 침

3) 뜸치료

- (1) 입원 기간 중 1일 1회 20분을 기준으로 하여 기기구술 뜸치료를 하였으며, 적외선 조사요법을 병행 하였다.
- (2) 穴位 : CV6(氣海), CV9(水分)

4) 양약 치료

- (1) Lacosamide 200 mg, Topiramate 100 mg, Amantadine 100 mg, Oxiracetam 160 mg : 아침, 저녁 식후 30분에 복용
 - (2) S-Levetiracetam 100 mg, Carvedilol 25 mg : 아침, 저녁 식전 30분에 복용
 - (3) Mosapride 5 mg, Magnesium Oxide 250 mg, Baclofen 10 mg : 아침, 점심, 저녁 식후 30분에 복용
 - (4) Vortioxetine HBr 5 mg, Rivaroxaban 20 mg : 아침 식후 30분에 복용
 - (5) Amlodipine 10 mg, Lansoprazole 30 mg : 아침 식전 30분에 복용
 - (6) Solifenacin 5 mg 자기전 복용
- 5) 생활 지도 : 하지 거상을 지도 하였고, 압박 스타킹 착용을 최소화 하였다.

11. 평가도구 및 관찰 지표

- 1) 근력평가(Motor grade) 및 인지 평가(Glasgow coma scale, GCS) 방법
매일 아침 07시에 양측 상하지에 대한 근력 평가 및 인지 평가를 시행 하였다. 근력평가는 MMT로 평가하였고, 인지 평가는 GCS를 기준으로 평가 하였다.
- 2) 하지 둘레 측정법
하지 부종에 대한 둘레 측정은 첫번째 입원 시에는 2일 간격으로 아침 07시에 슬관절 상 10 cm 부위, 슬관절, 경골 거친면의 10 cm 하방, 족관절의 양측 부위에 tool line 1.4 m 미니줄자를 이용하여 측정 하였다. 수치는 반올림하여 소수점 첫째자리까지 측정 하였다.

III. 치료 결과

1. 근력 및 인지의 변화

1) 인지의 변화(Fig. 3)

입원 시, GCS 상 4점(GCS4=E2/V1/M1) 으로 평가 되었다. 입원 1주 후, 개안 반응 유지 시간이 1일 3시간 가량에서 5시간 가량으로 증가 되었다. 또한 입원 2주 후, 통증 자극에 의해 우측 수부 신전 반응을 보여 운동 반응 점수가 1점에서 2점으로 호전 되어 글라스고 콤스케일(Glasgow coma scale, GCS) 상 5점(GCS5=E2/V1/M2)으로 평가 되었다.

2) 근력 변화

입원 시, MMT는 좌우측 상지 각각 1점, 2점 좌우측 하지 각각 1점, 1점으로 평가 되었다. 치료 후 좌우측 상하지 근력은 변화가 없었다.

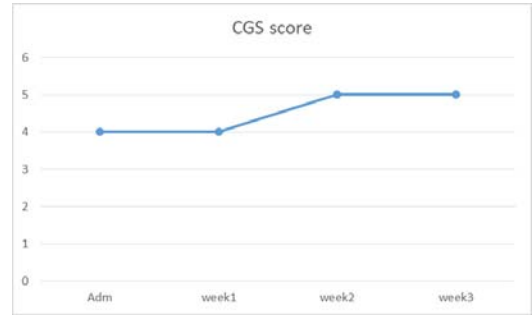


Fig. 3. The change of GCS score.

2. 하지 둘레 변화(Table 2)

1) 슬관절 상 10 cm

입원일 측정 시 좌우 각각 45.8 cm, 41.6 cm이었고 치료 후 41.6 cm, 39.5 cm로 감소되어 좌우 둘레는 각각 4.2 cm, 2.1 cm경감 되었다.

Table 2. Change of Circumference of The Patient's Leg (25 Days)

Contents	Adm	9/18	9/20	9/22	9/24	9/26	9/28	9/30	10/2	10/4	10/6	10/8	Discrepancy between before and after treatment	
(1)	Rt.	41.6	41.2	41.0	40.9	40.8	41.1	40.4	40.0	39.6	38.9	39.4	39.5	- 2.1
	Lt.	45.8	44.5	44.0	44.0	43.0	42.8	43.9	43.0	41.7	41.3	41.5	41.6	- 4.2
(2)	Rt.	38.4	38.3	38.0	38.0	37.0	37.2	37.2	36.8	37.1	36.8	36.8	36.7	- 1.7
	Lt.	40.6	39.7	38.6	38.6	38.2	38.0	38.2	38.6	38.4	38.2	38.3	38.3	- 2.3
(3)	Rt.	34.0	33.5	33.3	33.3	33.1	32.9	33.5	32.9	32.9	32.7	32.1	32.4	- 1.6
	Lt.	37.5	37.2	36.0	36.0	34.8	35.3	35.6	35.7	34.0	34.5	34.3	34.5	- 3.0
(4)	Rt.	23.8	23.7	24.4	24.5	24.2	24.3	24.0	24.2	24.0	23.6	23.3	23.6	- 0.2
	Lt.	25.6	25.5	25.8	26.3	25.8	25.1	24.7	24.5	24.2	24.5	24.3	24.5	- 1.1

(1) : 10 cm above the knee joint, (2) : knee joint, (3) : 10 cm below the tibial tuberosity, (4) : ankle joint

2) 슬관절

첫번째 입원일 측정 시 좌우 각각 40.6 cm, 38.4 cm이었고 치료 후 38.3 cm, 36.7 cm로 감소되어 좌우 둘레는 각각 2.3 cm, 1.7 cm 경감 되었다.

3) 경골 거친면의 10 cm 하방(Fig. 4)

첫번째 입원일 측정 시 좌우 각각 37.5 cm, 34.0 cm이었고 치료 후 34.5 cm, 32.4 cm로 감소되어 좌우 둘레는 각각 3.0 cm, 1.6 cm 경감 되었다.

4) 족관절

첫번째 입원일 측정 시 좌우 각각 25.6 cm, 23.8

cm이었고 치료 후 24.5 cm, 23.6 cm로 감소되어 좌우 각각 1.1 cm, 0.2 cm 경감 되었다.

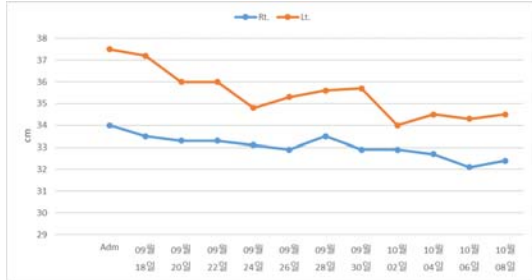

Fig. 4. The change of calf circumference.

IV. 고 찰

심부 정맥 혈전증(deep vein thrombosis, 이하 DVT)은 사지의 심부 정맥 혈류 장애로 인하여 정맥계의 일부분이 혈전에 의해 막혀서 발생하며, 특히 하지에 주로 혈전이 형성되는 질병이다^{1,7}. 국내 DVT 유병률은 2004년 연간 10만명당 3.91명에서 2008년 연간 10만명당 5.31명으로 상승하였다. 이는 미국 통계보다 적은 수이나, 식생활의 서구화와 고령인구의 상승으로 정맥혈전색전증의 위험 요소 상승과 함께 발생률이 증가 하고 있다². DVT발생에는 다양한 인자들이 복합적으로 작용하나, 과도 응고, 혈류정체, 혈관내피세포 손상을 나타내는 'Virchow Triad'가 이 질환의 병태 생리학적 기전을 설명하는데 널리 사용되고 있다³. 발생을 유발하는 5대 요인으로는 심부전, 종양, 임신, 수술 후 장기간의 취침 안정이나 장기간의 비가동화가 있다⁴.

임상 증상의 발현은 폐쇄부위의 해부학적 위치, 범위와 폐쇄 정도에 따라 무증상에서부터 정맥 울혈성 괴저까지 다양하게 나타날 수 있다¹⁴. 1/3가량의 DVT 환자만이 하지 통증, 부종, 홍반 등의

전형적인 증상을 나타내고³, DVT 환자들은 비특이적 증상을 보여 확진을 위한 검사가 필요하다¹. 급성 하지 심부정맥 혈전증의 경우에는 통증, 부종, 홍반, 압통, 발열, 표재 정맥의 도드라짐, 수동적 발등 굽힘에 의한 통증(Homan's 징후)과 말단 청색증 등의 증상이 특징적이다¹.

임상 증상과 위험인자를 조사하여 실제로 정맥혈전색전증일 확률을 추정하고, 계산된 점수에 따라 위험군을 구별하여 진단적 접근을 시행하게 된다¹. DVT의 진단을 위해 임상적으로 사용할 수 있는 방법으로는 경골 거친면의 10 cm 하방에서 장단지를 측정하여 그 둘레 차이가 2 cm 이상인지를 파악하는 방법, 족관절을 강하게 신전시키고 다리를 곧게 할 때 장단지에 통증이 나타나는지 확인하는 방법(Homan's 징후)이 있다¹⁰. 임상예측점수는 DVT가 의심되는 환자에게 임상양상과 위험인자를 조사하여 실제로 정맥 혈전색전증일 확률을 추정 하는 것이다¹. 계산된 점수에 따라 계층화된 위험군을 구별하여 진단적인 접근을 시행하게 되며, DVT에 가장 많이 사용되는 분류법은 Wells score이다(Table 3)¹⁴. 검사법으로는 정맥이중스캔(venous duplex scan), 도플러초음파검사, 컴퓨터 단층 촬영(computed tomography, CT), 자기공명영상(magnetic resonance imaging, MRI)과 같은 비침습적인 검사¹⁵, 혈장 섬유소원(fibrinogen), D-이합체(D-dimer) 검사가 있다¹⁵. 혈장 D-이합체는 섬유소 분해 산물(fibrin degradation product)로, 섬유소 침착 및 응고 항진을 나타내는 민감한 표지자이며 정맥의 혈전 색전증과 폐동맥 색전증의 진단을 위해 사용된다. 허혈성 뇌졸중, 허혈성 심질환, 심부정맥혈전증, 감염, 약성 종양, 임신 등에 의해 혈장 D-이합체는 증가 될 수 있다¹⁶.

Table 3. Revised Wells Score Criteria for Assessment of Suspected DVT

Criteria	Score (points)
1. Active cancer (treatment ongoing or within the last 6 months or palliative)	1
2. Calf swelling > 3 cm compared to asymptomatic calf (measured 10 cm below the tibial tuberosity)	1
3. Collateral superficial veins (non-varicose)	1
4. Pitting edema (greater in the symptomatic leg)	1
5. Swelling of the entire leg	1
6. Localized tenderness along the distribution of the deep venous system	1
7. Paralysis, paresis, or recent plaster cast immobilization of the lower extremities	1
8. Recently bedridden for ≥ 3 days, or major surgery requiring a regional or general anesthetic in the previous 12 weeks	1
9. Previously documented deep vein thrombosis	1
10. Alternative diagnosis at least as likely as DVT	-2
Interpretation : for dichotomized evaluation (likely vs. unlikely)	
Score of 2 or higher	Deep vein thrombosis is 'likely'
Score of less than 2	Deep vein thrombosis is 'unlikely'
DVT : deep vein thrombosis	

DVT의 치료목적은 증상의 완화와 더불어 폐색전증, 정맥혈전증의 재발, 혈전증 후 증후군 등을 예방하는 것이며⁷, 초기 6-12개월에 치료 시 재발률이 25%에서 3%로 감소된다¹⁷. 치료법으로는 일차적으로 항응고제를 이용한 약물 요법이 쓰이며, 침습적 방법으로는 하대정맥 필터 삽입술, 혈전 용해술 및 외과적 혈전제거술 등이 있다^{7,8}. 항응고요법은 급성 DVT의 초기 재발 방지 및 폐색전증을 예방하기 위해 3-6개월, 경우에 따라 보다 장기간 사용되기도 한다³. 항응고제를 이용한 약물요법은 불완전한 치료가 된 경우에는 20~50%에서 임상적으로 심각한 혈전증의 재발이 나타날 수 있고, 환자의 30%가 혈전증 후 증후군의 장기적인 증상발현을 호소한다고 보고되었다. 이와 같은 항응고제를 이용한 약물요법의 한계로 침습적인 방법들이 사용되고 있으나, 장기적 유용성은 아직 밝혀져 있지 않은 상태이다⁷. 중풍 환자는 상대적으로 부동상태(immobility)에 있으며, 혈액 응고제 활성이 증가되어 DVT 위험도가 높다¹⁸. 특히 하지 마비가 있는 경우 위험도가 높으며, 고령, 탈수, 마비 정도

가 심할 경우 위험도가 높다¹⁵.

DVT는 치명적인 폐색전증으로 발달하기 쉬워⁶, 증상 완화와 더불어 폐색전증, 정맥혈전증의 재발, 혈전증 후 증후군 등을 예방 하는 데에 치료의 목적이 있다³. 뇌경색과 동반된 DVT의 일차적인 치료는 항응고제 투약이지만, 뇌출혈과 동반된 DVT에는 항응고제가 기존의 출혈을 악화시키는 등의 부작용에 대해 고려하여 시행해야 하며, 그 실효성에 대한 평가가 미흡한 실정이다⁶. DVT의 예방치료는 급성기 이후에도 지속하여 환자가 걸을 때까지는 치료 하는 것이 좋으나, 적절한 기간에 대해서는 아직까지 알려져 있지 않다¹⁵.

본 증례의 환자는 지주막하출혈 진단 이후 ○○대학병원 입원 치료 중 1개월 전부터 마비 증상 및 침상 내 부동상태에서 하지 전체의 부종이 있어 시행한 CT Chest Thromboembolism 검사 상 좌측 외장골정맥, 대퇴정맥, 오금정맥, 경골정맥의 DVT가 확인 되었고, D-dimer 검사상 3.73 ug/mL F.E.U로 높은 수치였다. DVT 치료 및 재발 위험 감소를 위해 rivaroxaban을 1일 1회 복용 하고 있었고, 진

해거담제, 비뇨생식계 평활근 이완제, 정신 부활약, 항경련제, 항파킨슨제, 고혈압 치료제를 함께 복용하고 있었다.

본원 입원 시 사지 마비, 의식 장애, 양측 하지 전체에 부종이 있었으며, 좌측 하지가 우측 하지에 비하여 부종이 뚜렷한 상태였고, 面紅, 面浮, 脈滑數, 舌淡紅苔厚白, 臍下硬結, 小便不利, 微熱의 증상을 토대로 中風 및 濕熱脚氣로 진단하였고, 加減清熱瀉濕湯을 처방 하였다. 清熱瀉濕湯에 대한 증례 보고로는 방광루술 후 발생한 DVT 환자에게 清熱瀉濕湯을 처방하여 열감, 통증, 부종이 호전된 사례⁹, 슬관절 치환술 후 한방재활치료 중 DVT가 발생한 환자에게 清熱瀉濕湯을 투약한 사례가 있다¹⁰. 동물실험 연구에 따르면, 清熱瀉濕湯이 관절염에서 나타나는 통증에 대한 우수한 진통 효과가 있고 만성 류마티스 관절염에서 관절염 유발물질 및 염증성 세포활성물질을 억제 하여 류마티스성 관절염 치료에 유의한 작용을 한다고 보고 되었다^{19,20}. 본 증례의 환자에게 병용 투약한 양방 처방약 중 rivaroxaban은 새로운 경구 항응고제 중 하나로 thrombin과 응고인자 Xa를 억제 하며, 약동학적으로 안정적이어서 와파린의 대체 치료제로 사용이 늘어나고 있다¹. 또한 Rivaioxaban은 혈전 재발, 주요 출혈, 사망률 측면에서 비타민 K 길항제에 비해 열등하지 않다고 보고되어 있다¹⁷. 침 치료는 보행 저하 및 인지 호전²¹을 목적으로 百會, 神庭, 風池, 曲池, 合谷, 外關, 陽陵泉, 足三里, 陰陵泉, 條口, 縣鍾, 三陰交, 太衝을 선정하였다. 臍下硬結과 부종에 대한 호전을 목적으로 水分穴, 氣海穴에 기기구술을 시행 하였다¹³.

입원 당시 양측 하지에 부종이 모두 있는 상태로 DVT의 경과를 관찰하기 위해 좌우측 하지 4부위의 둘레를 격일로 측정하여 동측끼리 경과에 따라 비교하였다. 加減清熱瀉濕湯, 침구치료 및 양방 처방약을 병용 투약한 후 좌측 슬관절 上 10 cm는 4.2 cm, 좌측 슬관절은 2.3 cm, 좌측 경골 거친면의 10 cm 하방은 3.0 cm, 족관절은 1.1 cm 감소되었

다. 육안으로도 확인 할 수 있을 정도로 양측 하지의 둘레가 모두 경감 되었으며, 각 부위별로 좌측이 더 큰 폭으로 경감 되었다. 환자는 입원 시, GCS 상 4점으로 평가 되었으나, 치료 2주 후 통증 자극에 대한 우측 수부 신전 반응을 보여 5점으로 호전 되었다. 이후 2달간의 타병원 입원 치료 후 본원에 두 번째 입원 당시 양측 하지 부종은 첫 번째 퇴원할 때보다 경감된 상태로 유지되어 있었고, d-dimer 수치도 1.04 ug/mL F.E.U로 호전되어 있었다. 하지만 본원 두 번째 입원 기간 동안에는 양측 하지의 부종이 경감된 상태로 유의한 변화를 관찰할 수는 없었다.

본 증례를 통하여 지주막하 출혈 치료 중 DVT가 발생한 환자에게 加減清熱瀉濕湯 및 침구치료와 양방 처방약을 병용 투약한 후, 하지 부종 경감 효과가 있음을 확인 하였다. 본 증례는 양측 하지 전체의 둘레를 4부위로 나누어 일정 간격으로 확인 하였고, 치료 기간 동안 지주막하 출혈 환자의 인지 개선 효과 및 추가적인 후유 증상 발생이 없었음을 확인 하였다. 하지만 본 증례는 1례에 불과하며, 대상 환자의 인지 저하로 부종 외 동반 증상에 대한 평가가 부족 하였다. 지주막하 출혈 환자에게 동반된 DVT에 양방 치료와 한방 치료의 병용이 각각의 단독 치료보다 더 효과적이었는지는 확인 할 수 없었으며, 향후 추가적인 연구가 필요하다.

V. 결 론

본 증례를 통하여 지주막하 출혈 치료 중 DVT가 발생한 환자에게 加減清熱瀉濕湯 및 침구치료와 양방 처방약을 병용 투약한 후, 하지 부종 경감 효과가 있음을 확인 하였다. 또한 중증 마비를 동반한 중풍 환자에게 발생하기 쉬운 DVT로 인한 하지 부종을 관찰할 필요가 있으며, 발생 시에는 동반되는 임상증상 및 위험 인자에 따라 치료하고 재발을 방지할 필요가 있음을 보고하는 바이다.

감사의 글

본 연구는 2018년도 부산대학교병원 임상연구비 지원으로 이루어 졌다.

참고문헌

1. Kim YH, Min SK, Kang JM, Kim HK, Bae JI, Choi SY, et al. Diagnosis and Treatment of Lower Extremity Deep Vein Thrombosis : Korean Practice Guidelines. *J Korean Soc Radiol* 2016; 75(4):233-62.
2. Jang MJ, Bang SM, Oh D. Incidence of venous thromboembolism in Korea: from the Health Insurance Review and Assessment Service database. *Journal of Thrombosis and Haemostasis* 2011; 9(1):85-91.
3. Kim DI. Phlebology. Seoul: Uihakmunhwasa; 2007, p. 91-114.
4. Oriental Medicine University So. Oriental Medicine Circulation phlebology. Seoul: Gunja; 2010, p. 235.
5. Brandstater ME, Roth EJ, Siebens HC. Venous thromboembolism in stroke: literature review and implications for clinical practice. *Archives of physical medicine and rehabilitation* 1992; 73(5-s):S379-91.
6. Kang JS, Park SH, Song MK, Ahn YM, Ahn SY, Lee BC. The Effect of Hyulbuchuko-tang on a Case with Deep Vein Thrombosis(DVT) and Intracranial Hemorrhage(ICH). *J Int Korean Med* 2009;30(2):438-49.
7. Oh JW, Kang MS, Yang SP, Kim JY, Lee EJ. A Case Report on Underlying Edema and Weakness by Deep Vein Thrombosis(DVT) Diagnosed with Taeumin Wiwanhanbyeong. *J of Sasang Constitutional Medicine*. 2017;29(2):202-9.
8. Tintinalli JE. Emergency medicine. Seoul: Hanuri; 2001, p. 47-52.
9. Min BK, Kim SJ, Kang JH, Park JW, Yoon IJ, Oh MS. Clinical Investigation about Deep Vein Thrombosis after cystostomy : Case Report. *The Journal of the Korea Institute of Oriental Medical Informatics* 2005;11(2):14-22.
10. Kim CG, Koh NY, Ko YS, Lee JH. Deep Vein Thrombosis after Total Knee Replacement in a Patient undergoing Korean Medical Rehabilitation. *Journal of Korean Medicine Rehabilitation* 2015; 25(2):197-203.
11. Lee MH, Hur HS, Kim KM, Kim YK. Case Study of a Deep-vein Thrombosis Patient Treated with Combinatorial Hyulbuchuko-tang. *J Int Korean Med* 2016;37(2):315-21.
12. Sul JU, Shin MS, Choi JB. Clinical Investigation about Suspected the DVT (Deep Vein Thrombosis) : Case Report. *J Oriental Rehab Med* 2004;14(2):137-45.
13. Heo J. Donguibogam. Seoul: bubibooks; 2009, p. 846-9.
14. Wells PS, Anderson DR, Rodger M, Forgie M, Kearon C, Dreyer J, et al. Evaluation of D-dimer in the diagnosis of suspected deep-vein thrombosis. *The New England journal of medicine* 2003; 349(13):1227-35.
15. Korean Stroke Society. Stroke. Seoul: Panmuneducation; 2015, p. 459-61.
16. Lee JH, Kim KK, Kim MK, Yoo BG. D-dimer Predicts Short-Term Functional Outcome in Acute Ischemic Stroke. *Journal of Neurocrit Care* 2017;10(1):19-27.
17. Bauersachs R, Berkowitz SD, Brenner B, Buller HR, Decousus H, Gallus AS, et al. Oral rivaroxaban for symptomatic venous thromboembolism. *The New England journal of medicine* 2010;363(26)

- :2499-510.
18. Kappelle LJ. Preventing deep vein thrombosis after stroke: strategies and recommendations. *Current treatment options in neurology* 2011; 13(6):629-35.
 19. Kim IH, Lee HI, Lee SW, Kwon YM, Song YS. Anti-nociceptive and Anti-inflammatory Effects of Gami-cheongyulsaseub-tang in Arthritic Model. *Journal of Korean Medicine Rehabilitation* 2015; 25(1):27-44.
 20. Park JS. Effects of Cheongyeolsaseup-tang(Qingrexieshi-tang) in Experimental Model of Rheumatoid Arthritis. *J Oriental Rehab Med* 2004;14(2):29-39.
 21. Yang BF, Zeng XH, Liu Y, Fu QN, He T, Li F, et al. Effect of acupuncture treatment on vascular cognitive impairment without dementia: study protocol for a randomized controlled trial. *Trials* 2014;15:442.