

Case Report / 증례

피부건조증을 동반한 다발성 원형탈모증 한의 치험 2례

이호찬 · 이유림 · 최정화 · 김종한 · 정민영 · 박수연
동신대학교 한의과대학 안이비인후과학교실

2 Cases of Alopecia areata treated with Korean Medicine

Ho-Chan Lee · Yu-Lim Lee · Jung-Hwa Choi · Jong-Han Kim · Min-Yeong Jeong · Soo-Yeon Park
Department of Ophthalmology, Otolaryngology & Dermatology, College of Korean medicine, Dongshin University

Abstract

Objectives : This study is designed to investigate the effects of Korean medical therapy on 2 Alopecia areata.

Methods : This is a case report on 2 patients who has been suffering from alopecia areata. To reduce their symptoms, we provided with internal herbal medicine 2 times a day, acupuncture therapy and Hwangryunhaedok-tang herbal-acupuncture therapy for three or four months.

Results : After series of treatments, the symptoms of Alopecia areata were remarkably improved.

Conclusions : This study shows us that Korean medical treatment effects on Alopecia areata.

Key words : Alopecia areata; Korean medicine; Hwangryunhaedok-tang herbal-acupuncture therapy; acupuncture therapy

1. 緒 論

원형탈모증은 하나 또는 두세 개의 탈모반이 원형 또는 타원형으로 발생하는 것으로 주로 두피에 발생 하지만 눈썹, 속눈썹, 수염 등에서도 나타날 수 있고 원형의 탈모반이 서로 융합되어 확대되면 두피 전체를 침범할 수 있다¹⁾. 국소감염, 정신적 손상, 유전적 소인 등이 원인 인자로 생각되기도 하나, 모낭구성세포에 대한 자가면역반응에 의한다는 설이 가장 유력하다. 서양의학적 치료는 국소 스테로이드의 병변 내 주사, 국소 스테로이드제나 미녹시딜 도포가 흔히 사용된다. 부위가 다소 넓은 경우는 Diphencyprone (DPCP)이나 Squaric Acid Dibutyl Ester(SADBE) 같은 물질로 민감화 시킨 후 저농도로 알레르기 접촉 피부염을 반복적으로 일으키는 면역요법이 흔히 사용된다. 모발이 재생되는 상당한 시간이 소요되므로 보통 약 4개월 정도 지나야 확실한 효과를 관정할 수 있다²⁾.

한의학에서 원형탈모증은 突然히 頭髮이 脫落하여 頭皮가 鮮紅光亮하므로 油風이라고 한다³⁾. 치료법으로 血熱生風型에는 清熱涼血養陰하는 四物湯을 활용하고, 血熱風燥型에는 涼血消風하는 涼血消風散 등을, 血瘀毛竅型에는 活血化瘀하는 通竅活血湯을, 脾胃濕熱型에는 健脾燥濕·清熱利濕하는 祛濕健髮湯과 枇杷清肺飲 등을, 肝腎不足型에는 補益肝腎·養血祛風하는 玉美髮丹과 肝腎膏 등을, 氣血兩虛型에는 氣血雙補하는 十全大補湯 등을 활용하고 있다³⁾. 본 연구에서는 피부건조증을 동반한 다발성 원형탈모증 환자 2명에게 한약치료와 침 치료, 黃連解毒湯 약침 치료를 병행하여 치료하였다.

원형탈모증에 대한 최근 한의학적 증례 연구로는 탈모 환자에 매선치료를 시행한 윤⁴⁾의 치험례 등⁵⁻⁸⁾

증례보고가 있었으나 아직까지 다발성 원형탈모증에 대한 임상 증례보고는 부족한 실정이다. 이에 저자는 동신대학교 부속 순천한방병원 안이비인후과피부에 내원한 원형탈모증 환자 중 피부건조증을 동반한 다발성 원형탈모증 환자 2례에 한약치료, 침치료, 黃連解毒湯 약침치료 등 한의 치료를 시행한 결과 호전된 경과를 관찰하였기에 보고하는 바이다.

II. 연구대상 및 방법

1. 연구대상

동신대학교 부속 순천한방병원 한방안이비인후과피부에 2015년 07월부터 2015년 11월까지 통원치료한 다발성 원형탈모증 환자 1례와 2017년 8월부터 2017년 12월까지 통원치료한 다발성 원형탈모증 환자 1례, 총 2례의 환자를 대상으로 하였다.

2. 연구방법

1) 육안적 평가와 사진촬영

육안으로 원형탈모 부위의 크기를 측정하고, 사진을 찍어 상태를 비교하였다.

2) 피부소양감

소양감의 정도는 수면장애의 정도에 따라 0~4점¹²⁾으로 기록하고(Table 1), 환자 스스로 0에서 10점 사이에서 평가하도록 하는 VAS(visual analogue scale)를 사용하였다.

Table 1. Pruritus Score According to Sleep Disturbance

Score	Pruritus
0	There is no Pruritus
1	Pruritus is greatly reduced and occurs at night sometimes
2	Pruritus gets worse at night
3	Pruritus is so severe that The Patient can not sleep deeply at night
4	Severe Pruritus during the day

Corresponding author : PhD. Soo-Yeon Park, Department of Korean Medicine Ophthalmology & Otolaryngology & Dermatology, Gwangju Oriental Hospital of Dongshin University, 141 Wolsan-ro, Nam-gu, Gwangju, Korea, (Tel : +82-62-350-7217, E-mail : swallow92@hanmail.net, FAX : (062) 350-7217)

● Recieved 2018/4/13 ● Revised 2018/5/8 ● Accepted 2018/5/15

3. 치료방법

1) 침구치료

- ① 외래 치료기간 동안 1일 1회 두정부, 후두부 등 탈모 부위의 두피에 자침하였으며, 추가로 모三里, 曲池 등에 자침하였다. 자침부위에 적외선을 40-50cm 거리에서 조사하면서 留鍼 시간은 15분으로 하였다.
- ② 치료에 사용한 침은 직경 0.25mm 길이 10mm인 Acupro에서 제작한 stainless steel 毫鍼과 0.25mm 길이 40mm인 동방침구제작소에서 나온 stainless steel 毫鍼을 사용하였다.

2) 한약치료

한약 처방은 하루 기준으로 1첩 2팩을 120cc씩 아침, 저녁 식후 30분에 복용하도록 하였다. 증례 1의 복용기간은 2015년 07월부터 10월까지 총 60일간이고 증례 2의 복용기간은 2017년 8월 18일부터 2017년 10월말까지 총 60일간이다. 각 처방의 구성은 다음과 같다(Table 2,3).

3) 藥鍼治療

- ① 1일 1회 黃連解毒湯 약침액 총 0.5cc를 0.5cc 인슐린 주사기(30gauge, BD consumer Healthcare, 미국)를 이용하여 두피 전체에 한 point당 0.1cc를 시술하였다.
- ② 사용된 약침액은 자생 남양주 원외탕전원에서 黃連, 黃芩, 黃柏, 梔子 등으로 제조하였다.

4) 기타 치료 : 아로마 연고

아로마 에센셜 오일(티트라-8드롭, 케모마일-2드롭, 라벤더-2드롭)에 베이스 크림 20mg을 혼합하였으며, 1일 2회씩 건조한 피부에 도포하는 것을 기본으로, 추가적으로 피부소양감이 있을 때마다 환자가 소양감을 호소하는 부위에 직접 도포하였다. 아로마 에센셜 오일은 한의자연요법학회에서 공급받아 사용하였다.

Table 2. Korean Herbal Medicine (Case 1)

Herb name	Botanical name	Amount (g)
生地黃	<i>Rehmanniae Radix</i>	12
白芍藥	<i>Paeoniae Radix</i>	8
川芎	<i>Cnidium officinale</i>	8
砂仁	<i>Amomi Fructus</i>	8
生薑	<i>Zingiberis Rhizoma</i>	8
元肉	<i>Longanae Arillus</i>	8
當歸	<i>Angelicae Gigantis Radix</i>	8
大棗	<i>Zizyphi Fructus</i>	8
黃芪	<i>Astragalus membranaceus Bunge</i>	8
陳皮	<i>Citri Unshius Pericarpium</i>	8
桂枝	<i>Cinnamomi Ramulus</i>	8
梔子	<i>Gardeniae Fructus</i>	6
白朮	<i>Atractylodis Rhizoma</i>	6
山查肉	<i>Crataegi Fructus</i>	6
白茯苓	<i>Poria Sclerotium</i>	6
人蔘	<i>Ginseng Radix</i>	4
桔梗	<i>Platycodonis Radix</i>	4
半夏	<i>Pinelliae Tuber</i>	4
甘草	<i>Glycyrrhizae Radix et Rhizoma</i>	4
枳殼	<i>Aurantii Fructus Immaturus</i>	4
鹿茸	<i>Cervi Pantotrichum Cornu</i>	4

Table 3. Korean Herbal Medicine (Case 2)

Herb name	Botanical name	Amount(g)
生地黃	<i>Rehmanniae Radix Recens</i>	20
白芍藥	<i>Paeonia japonica</i>	8
川芎	<i>Cnidii Rhizoma</i>	8
當歸	<i>Angelica Gigantis Radix</i>	8
麥門冬	<i>Ophiopogonis Tuber</i>	8
黃芪	<i>Astragali Radix</i>	8
葛根	<i>Puerariae Radix</i>	8
玄蔘	<i>Scrophulariae Radix</i>	8
梔子	<i>Gardeniae Fructus</i>	8
桂枝	<i>Clinnamomi Ramulus</i>	8
甘草	<i>Glycyrrhizae Radix et Rhizoma</i>	4
生薑	<i>Zingiberis Rhizoma Recens</i>	4
大棗	<i>Zizyphus jujuba</i>	4
防風	<i>Saposhnikoviae Radix</i>	4
荊芥	<i>Schizonepetae Spica</i>	4
薄荷	<i>Menthae Herba</i>	4

4. 환자 동의서 작성

본 연구는 연구 대상자로부터 개인정보 및 사진수집, 진료 정보 활용에 대해 충분히 설명하고 동의를 얻어 진행되었음을 밝힙니다.

- ⑤ 睡眠 : 최근 불면
- ⑥ 口渴 : 口渴喜冷飲
- ⑦ 汗 : 別無
- ⑧ 舌, 脈 : 舌診은 舌紅白苔 有齒痕, 脈診은 細弱.

Ⅲ. 증례

1. 증례 1

- 1) 성명 : 안○○, 女/42
- 2) 주소증 : 원형탈모가 두정부에 시작해서 후두부와 측두부로 사행성 진행. 피부소양
- 3) 발병일 : 2015년 6월경
- 4) 치료·관찰 기간 : 2015년 07월 06일부터 2015년 11월까지 30회 정도 통원 치료함.
- 5) 과거력 : 別無
- 6) 가족력 : 別無
- 7) 현병력 : 예민한 성격에 보통 체격의 만 42세 여자 환자로, 2015년 6월경에 원형 탈모부위를 처음 발견하여 Local 피부과에서 1주간 W-med 복용하고 탈모전문 병원에서 양방치료를 받았으나 탈모가 계속 진행되어 적극적인 한방치료를 위하여 본원에 내원. 두정부와 후두부 쪽으로 탈모 부위가 다발성으로 산재해 있으며 탈모가 있는 부위로 약간의 소양감을 호소함. 두피소양감은 참기 힘들 정도로 심하지는 않음. 최근 피부 건조증이 심해져서 전신의 피부소양감 호소함.

9) 치료경과 (Fig. 1, 2)

- ① 2015년 07월 6일부터 30일까지 (9회 통원치료)
 - ㉠ 탈모상태 : 매일 100개 이상 빠짐. 다발성 원형탈모부위에 소양감 호소함. 별다른 호전반응 보이지 않음.
 - ㉡ 피부소양감 : 夜間에 소양감을 호소하고 이로 인해 수면장애 (3점, Vas10).
- ② 2015년 09월 14일부터 10월 14일까지 통원치료 (주 2회 치료)
 - ㉠ 탈모상태 : 치료 중단하는 기간 동안 심해짐. 다시 치료받은 이후로 머리카락 빠지는 개수가 줄어들어서 70개 이하로 빠지고 원형탈모 부위에 잔 머릿털이 나기 시작함, 불면증 호전됨.
 - ㉡ 피부소양감 : 夜間 소양감 호전 중 (2점, Vas10-6).
- ③ 2015년 11월 30일
 - ㉠ 탈모상태 : 머리카락이 매일 50개 이하로 빠짐. 다발성 원형탈모 부위에 새 머리카락이 나서 탈모 부위는 거의 없어지고 머리카락이 전보다 두꺼워지고 많아졌다고 함. 전반적인 신체의 컨디션이 좋아짐.
 - ㉡ 피부소양감 : 없음 (0점, Vas6-0).

8) 초진소견

- ① 食慾 : 食慾 良好, 인스턴트 음식 좋아함
- ② 消化 : 良好, 가끔 不良
- ③ 大便 : 1回/1日(良好)
- ④ 小便 : 4~6回/1日(良好)

2. 증례 2

- 1) 성명 : 최○○, 女/37
- 2) 주소증 : 원형의 탈모가 후두부에서 시작하여 다발성으로 진행함. 등과 허리 부분의 피부건조로 인한 소양감을 호소함.
- 3) 발병일 : 2017년 7월경

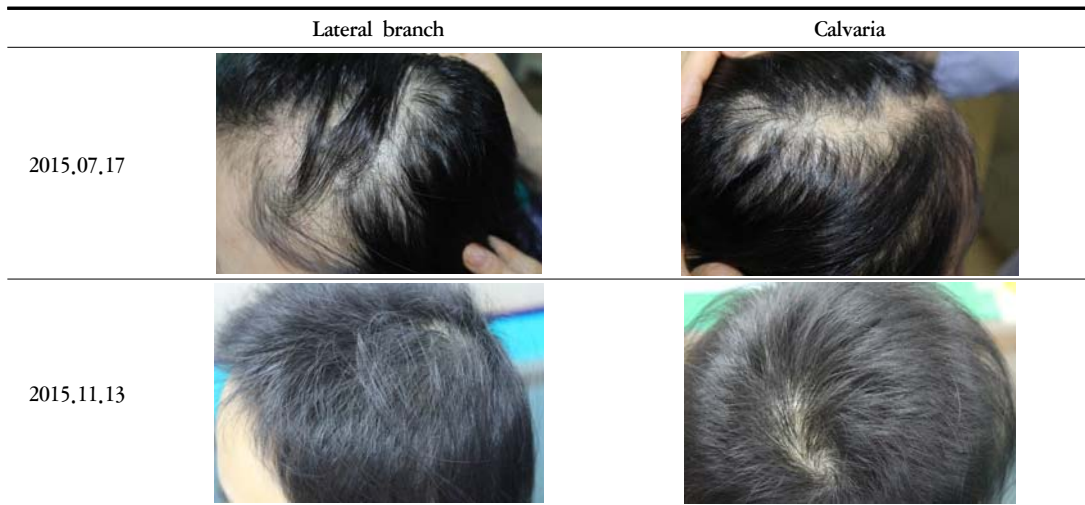

Fig. 1. Progress of Case 1

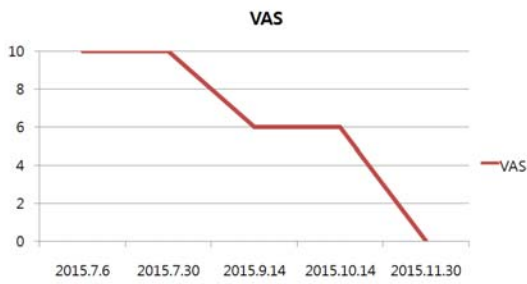


Fig. 2. Progress of Case 1 (Vas)

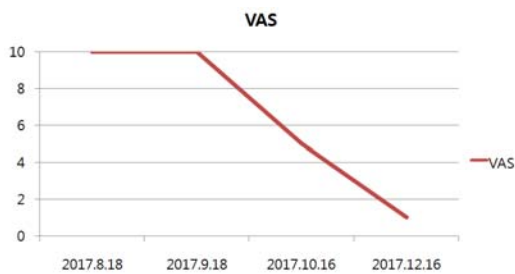


Fig. 4. Progress of Case 2 (Vas)

4) 치료기간 : 2017년 08월 18일부터 2017년 12월 16일까지 주 2회씩 26회 통원치료함.

5) 과거력 : 2012년도 갑상선암 수술함

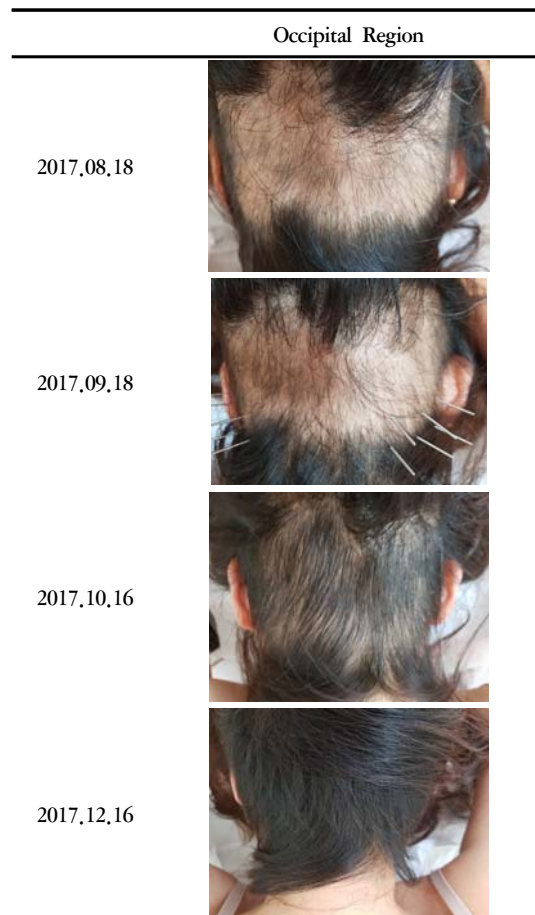

Fig. 3. Progress of Case 2

6) 가족력 : 別無

Vas5→1).

7) 현병력 : 만 37세 여자 환자로, 2017년 8월경에 원형 탈모부위를 처음 발견하여 Local 피부과에서 4주간 W-med 복용하였으나 탈모가 계속 진행되어 본원에 내원함.

Ⅲ. 考 察

8) 초진소견

- ① 食慾 : 食慾 良好, 인스턴트 음식 좋아함
- ② 消化 : 良好, 가끔 不良
- ③ 大便 : 1回/1日(良好)
- ④ 小便 : 4~6回/1日(良好)
- ⑤ 睡眠 : 6~7H(淺眠)
- ⑥ 口渴 : 口渴喜冷飲
- ⑦ 汗 : 別無
- ⑧ 舌, 脈 : 舌紅白苔 有齒痕, 脈診은 細弱.

9) 치료경과 (Fig. 3, 4)

- ① 2017년 8월 18일부터 9월 18일까지
 - ㉞ 탈모상태 : 머리카락이 가늘어지고 매일 100개 이상 빠짐. 후두부 다발성 원형탈모 부위에 약간의 소양감 호소함.
 - ㉟ 피부소양감 : 晝夜間에 등, 허리 부분의 피부소양감을 호소하고 이로 인해 수면장애 (3점, Vas10).
- ② 2017년 10월 16일
 - ㉞ 탈모상태 : 매일 100개 이상 빠지다가 60개 이하로 빠짐. 다발성 원형탈모 부위에 가는 머리카락 나기 시작함.
 - ㉟ 피부소양감 : 소양감 감소하여 수면장애 없어짐 (2점, Vas10→5).
- ③ 2017년 12월 16일
 - ㉞ 탈모상태 : 다발성 원형탈모 부위에 새 머리카락이 나서 탈모 부위는 거의 없어지고 머리카락은 전보다 두꺼워졌다고 함. 전반적인 신체 컨디션이 좋아짐
 - ㉟ 피부소양감 : 소양감 대부분 없어짐 (0점,

탈모는 일반적으로 두피의 굵은 털이 빠지는 것을 의미하고 정상인의 경우 하루 약 50~100개 정도까지 머리카락이 빠질 수 있으므로, 머리카락이 빠진다고 하여 무조건 탈모라고 볼 수는 없으며 탈모는 머리에만 생기는 것이 아니라 눈썹, 수염, 겨드랑이와 음부처럼 신체의 다른 부위에도 생길 수 있다. 원형탈모증은 피부과 외래를 방문하는 환자의 약 2%를 차지할 정도로 흔한 질환이며 털의 일부가 둥근 모양으로 갑자기 빠지는 특징이 있고 심한 경우 탈모반이 합쳐져 나타나고 보통 만성적인 경과를 취한다. 뺨모양탈모증(ophiasis)이 예후가 나쁘며 손발톱의 병터가 있거나 아토피 피부염이 동반되는 경우에도 예후가 나쁘다고 알려져 있다²⁾.

원형탈모는 환자의 유전적 체질, 아토피 상태, 불특정 면역과 장기 특이적인 자가면역 반응, 그리고 정신적 스트레스 등 여러 가지 원인들이 복합되어 나타나는 질환으로 유발기전에 대해서는 아직 규명되지 않았다. 서양의학적 치료는 국소 스테로이드의 병변 내 주사가 효과적이며, 국소 스테로이드제나 미녹시딜 도포가 흔히 사용된다²⁾. 서양의학적 최신 연구로는 기존의 치료 방법으로 알려진 5 α -환원효소 억제제 (Finasteride, Dutasteride)나 Minoxidil, 스테로이드, 자가면역 질환치료제에 관한 연구는 안전성 및 다른 요법과의 병행 가능성에 대하여 이루어지고 있고 저강도 광원요법(LLLT), 자가혈소판농축혈장치료술(PRP), 롤러침, 줄기세포치료 등과 같은 새로운 치료 방법 등이 제시되고 있으며²⁾, 그 적용범위 및 기존 치료법 대비 효과에 대하여 다양한 연구가 진행되고 있다. 최근의 한의학적인 탈모에 대한 논문은 주로 약침, 봉독 등을 이용한 증례보고^{9,10)}와 한약추출물, 한방삼푸 등의 한방모발관리 제품의 실험¹¹⁻¹³⁾과 임상적

연구에 대한 논문^{14,15)}, 탈모 환자의 임상 유형¹⁶⁾과 객관적 평가방법 등에 관한 논문¹⁷⁾ 등 다양한 연구가 이루어지고 있다.

한의학에서는 원형탈모증을 油風이라고 한다. 血이 虛하여 氣를 따라서 皮膚를 營養하지 못하여 모공이 開脹되고 風邪가 虛를 乘하여 侵入하여 風盛血燥하게 되고 頭髮에 營養하지 못하여 成片脫落하게 되었거나 或은 情志가 抑鬱하고 肝氣鬱結하거나, 過勞하여 疲勞가 쌓여서 心脾를 傷하여 生化之源을 損傷하여 毛髮이 失養된 所致라고 보았다. 또한 肝藏血 髮爲血之餘, 腎主骨 其榮在髮하므로 病久하면 毛髮이 完全히 脫落하고, 精神이 抑鬱되어서 肝腎兩虧에 이르게 된다고 보았다. 血熱生風型에는 四物湯을, 血熱風燥型에는 涼血消風散 등을, 血瘀毛竅型에는 通竅活血湯이나 逍遙散 등을, 脾胃濕熱型에는 祛濕健髮湯이나 枇杷清肺飲 등을, 肝腎不足型에는 玉髮養丹이나 肝腎膏 등을, 氣血兩虛型에는 八珍湯이나 十全大補湯 등을 활용해서 치료한다³⁾.

중국에서는 甘草酸과 養血生髮 캡슐의 효능에 관한 연구가 활발히 행해지는 것으로 보이며 한약과 양약의 병용 투여 및 外治法과 같이 한약 치료와 병행하여 치료할 수 있는 방법에 대한 연구도 많이 이루어지고 있다. 모근의 구성 성분과 변질별 분석을 통하여 탈모 환자의 특징에 대한 연구가 진행되고 있다¹⁸⁾.

본 증례 1의 환자는 2015년 6월경에 원형 탈모 부위를 처음 발견하여 양방치료를 받았으나 호전되지 않고 원형 탈모가 계속 진행되어 다발성 원형탈모증으로 본원에 내원하였는데 두정부와 후두부 쪽으로 원형 탈모 부위가 산재해 있으며 탈모가 있는 부위로 소양감을 호소하였다. 舌診은 舌紅白苔 有齒痕, 脈診은 細弱하였다. 최근 가정불화로 인해 스트레스를 받은 후 원형 탈모가 발병하였고, 스트레스로 인해 불면증과 소화불량을 호소하였으며 자주 심장이 두근거리며 피부건조로 인한 피부소양감이 심하다고 하였다. 환자의 진찰결과 氣血이 兩虧하여 毛髮이 失養된 것으로 보아 十全大補湯에 歸脾湯을 合方하여 처방하였

다.

十全大補湯은 《方藥合編-上統》에서 “一切虛損皆可隨症加減” 하는 처방으로 人蔘, 白朮, 白茯苓, 甘草, 熟地黃, 白朮藥, 川芎, 當歸, 黃芪, 肉桂로 구성되어 있다. 《和劑局方》에서는 男子 婦人의 諸虛不足, 五勞七傷, 食慾不振, 久病虛損, 時發潮熱氣攻, 骨脊拘急疼痛, 夜夢遺精, 面色萎黃, 腳膝無力한 증상에 사용한다고 하였다. 加味歸脾湯은 《經驗良方》에서 “治肝脾怒鬱 月經不通”한다고 하여 當歸, 龍眼肉, 酸棗仁, 遠志, 人蔘, 黃芪, 白朮, 白茯苓, 木香, 甘草, 山梔, 柴胡로 구성되어 있다¹⁹⁾. 본 증례에서는 十全大補湯에 加味歸脾湯의 山梔, 柴胡 등을 가미하고 上熱感을 다스리기 위해 熟地黃 대신 清熱生津·涼血止血하는 生地黃을 사용하였으며, 또한 저하된 心身으로 인해 회복력이 더디어 補腎陽 益精血하여 治陽痿精滑 神疲 筋骨痠軟하는 鹿茸을 加味하였다²⁰⁾.

鍼治療로는 두정부, 후두부, 측두부 등의 원형 탈모 부위에 자침하였으며, 氣血兩虛로 인한 원형탈모에 사용할 수 있는 足三里, 曲池, 合谷 등에 자침하였다²¹⁾. 藥鍼으로는 清熱解毒하는 효능이 있는 黃連, 黃芩, 黃柏, 梔子 등으로 이루어진 黃連解毒湯 약침을 1일 1회 총 0.5cc를 두피 전체에 한 point당 0.1cc씩 시술하였는데 두정부의 열감을 조절하고 두피의 자극을 돕기 위해서 탈모 부위에 균등하게 시술하였다. 피부건조로 인한 소양감 개선을 위해 아로마 연고도 사용하였다.

본 증례 1의 환자는 2015년 07월 6일부터 30일까지 통원 치료하는 동안 침, 약침, 한약요법 등을 시행하였지만 별다른 호전을 보이지 않고 매일 100개 이상 빠진다고 하였다. 8월에는 바쁜 일이 있어서 치료를 받지 못하였고 2015년 09월 14일에 피부소양증과 원형탈모가 더 심해져서 다시 내원하였고 10월 14일까지 치료하는 동안 다발성 원형탈모가 호전되어서 매일 빠지는 머리털의 개수가 70개 이하로 줄어들었고 원형탈모 부위에 잔 머리털이 나기 시작하였으며 피부소양증과 불면증도 호전되기 시작하였다. 11월

30일까지는 주 2회씩 통원 치료하였는데 침, 약침, 한약요법 등을 지속적으로 두 달 동안 시행한 결과 다발성 원형탈모와 피부건조로 인한 피부소양증이 호전되고 전반적인 신체 컨디션이 모두 호전되었다.

증례 2의 환자는 만 37세 여자 환자로, 2017년 8월 경에 원형 탈모부위를 처음 발견하여 Local 피부과에서 4주간 W-med 복용하였으나 호전되지 않고 원형탈모가 계속 진행되어 후두부 전체 탈모증으로 본원에 내원하였는데 등과 허리 부분의 피부건조로 인한 피부 소양감도 호소하였다. 舌診은 舌紅白苔 有齒痕, 脈診은 細弱하였다. 2012년도 갑상선암 수술한 이후로 자주 피로를 느끼고 피부건조증이 심해졌다고 하였고 평소 인스턴트 음식을 좋아하고 최근 더 자주 먹었다고 하였다. 2017년 08월 18일부터 2017년 12월 16일까지 26회 통원 치료하는 동안 침치료, 황련해독탕 약침치료, 한약요법, 아로마 연고 치료 등을 시행하였다. 증례 2의 환자의 치료 한약으로는 生料四物湯加味方을 처방하였다. 血熱證으로 보고 補血調血하는 四物湯에 清熱하는 약제를 가감한 生料四物湯이 효과가 있을 것이라 생각하였다.

生料四物湯은 《東醫寶鑑·世醫得效方》에서 “治諸瘡 生地黃 赤芍藥 川芎 當歸 防風 各三分 黃芩 薄荷 各二分”라고 나오는 처방이다. 生料四物湯은 補血調血하는 四物湯에서 熟地黃을 대신하여 生地黃으로 바꾸고, 祛風清熱하는 防風, 黃芩, 薄荷 등을 配伍하여 여러 가지 皮膚瘡에 활용할 수 있는 방제이다²²⁾. 최근 아토피 피부염에 임상에서 사용할 수 있다는 보고²³⁾와 DNCB로 유발된 아토피 피부염 동물 모델에서 피부 증상을 감소시키는 것에 관한 직접적인 연구²⁴⁾등 피부질환에 활용한 논문들이 보고되고 있다. 증례에서 사용한 生料四物湯加味方은 生料四物湯에 清熱解毒하는 梔子, 血分の 風熱이 上部에 鬱渴한 것을 疎散시키기 위해 荊芥와 葛根, 清熱之劑로 손상되기 쉬운 陰血을 보충할 목적으로 麥門冬, 玄蔘 등을 추가하여 사용하였다²⁰⁾.

본 증례 2의 환자는 2017년 8월 18일부터 한 달간

통원 치료하는 동안 별다른 호전을 보이지 않고 매일 100개 이상 빠진다고 하였다. 10월 16일부터 피부소양증과 원형탈모가 호전되기 시작하여서 머리카락이 60개 이하로 빠지면서 새로운 잔 머리카락이 나기 시작하였다. 피부소양증도 호전되기 시작하였다. 12월 16일까지는 주 2회씩 통원 치료하였는데 침, 약침, 한약요법 등을 지속적으로 두 달 동안 시행한 결과 후두부 다발성 원형탈모와 피부건조로 인한 피부소양증이 호전되고 전반적인 신체 컨디션이 모두 호전되었다.

비록 2례에 불과하지만 피부건조증을 동반한 다발성 원형탈모증 환자에게 한약치료, 침치료, 황련해독탕 약침치료, 아로마 요법 등 한의치료만으로 우수한 효과를 보인 것을 확인하였다. 그러나 본 연구는 2례에 국한되어 있는 단점이 있으므로 향후 보다 많은 원형탈모증에 관한 증례 연구가 필요하다고 생각된다.

IV. 結 論

본 논문은 피부건조증을 동반하면서 양방치료로 호전을 보이지 않던 다발성 원형탈모증 환자 2례에 대한 한의 치험례이다. 피부건조증과 다발성 원형탈모증을 호소하는 여성 환자 2례에게 침치료, 黃連解毒湯 약침치료, 한약치료 (十全大補湯加味方, 生料四物湯加味方), 아로마 연고 등 한의 치료를 3-4개월 동안 시행하였다. 본 연구의 원형탈모증 환자 2례에 대하여 시행한 한약치료, 침치료, 약침치료 등의 한의치료가 우수한 효과가 있음을 확인할 수 있었다.

References

1. Kang HW. Atlas of skin disease. 2nd ed. Seoul:Hanmi medical P, 2008:231.
2. Dermatology class of Seoul univ. Dermatology. 3rd ed, Seoul:Korea medical P.

- 2011;262-3.
3. National Oriental Medical School Dermatology & Surgery, Textbook Editing Board, Korean Oriental Medical Dermatology & Surgery, Busan:Sunwo Publisher, 2007:507-11.
 4. Yoon HJ, A Case Study of Androgenetic Alopecia in woman Improved by Pharmacupuncture Therapy and Needle-embedding Therapy. J Korean Med Ophthalmol Otolaryngol Dermatol, 2014;27(3):162-170.
 5. Cho AR, Hong SU, A Case Report of Alopecia Treated by Gagamsunbangpaedok-tang. J Korean Med Ophthalmol Otolaryngol Dermatol, 2014;27(1):130-9.
 6. Yun JH, Kim KH, Jang SJ, Sin MS. One case treated alopecia with herbal acupuncture. J Korean Med Ophthalmol Otolaryngol Dermatol, 2001;14(1).
 7. Lee SW, Ko KM, Lee SY, Lee MH, Kim YJ, Lee SH, *et al*, A Case study of Beevenom Effect on Alopecia Universalis Started from Alopecia Areata, The Journal of Korean Acupuncture & Moxibustion Society, 2008; 25(6).
 8. Hong JA, Kang SJ, Jang JY, Kang YR, A Clinical Trial on Efficacy of Gagamchengyoung-tang(Jiājiǎnqīngyíng-tāng) in the Alopecia Patients with Febrile Tendency. J Korean Med Ophthalmol Otolaryngol Dermatol, 2013;26(2):19-29.
 9. Lee SW, Ko JM, Lee SY, Lee MH, Kim YJ, Lee SH, *et al*, A Case Study of Beevenom Effect on Alopecia Universalis Started from Alopecia Areata, The Acupuncture, 2008;25(6):163-73.
 10. Yun JH, Kim KH, Jang SJ, Sin MS, One Case Treated Alopecia Areata with Herbal Acupuncture. J Orient Med Surg Ophthalmol Otolaryngol, 2001;14(1):105-10.
 11. Lee JG, Lee JS, Park HJ, Jung HJ, Ha ID, Cho WJ, *et al*, Effect of Traditional Oriental Hair Care Products on Alopecia. J Korean Med Ophthalmol Otolaryngol Dermatol, 2009;22(3):145-52.
 12. Lee JH, Kang YR, Jeong YH, Ahn TW, A Case of Extensive Alopecia Areata Treatedwith Traditional Oriental Hair Care Products. J Korean Med Ophthalmol Otolaryngol Dermatol, 2009;22(2):269-80.
 13. Kim NK, Do IS, Mun YJ, Woo WH, Clinical Study on the Effect of Sangmogen on Alopecia. Korean J Orient Physiol Pathol, 2005;19(1):270-8.
 14. Lee TH, Moon JB, Ahn KE, Lee HJ, Infrared Thermographic Imaging in Patients with Alopecia. J Korean Oriental Med, 2006;27(2):249-52.
 15. Hong JA, Kang SJ, Jang JY, Kang YR, Jeong YH, A Clinical Trial on Efficacy of Gagamchengyoung-tang in the Alopecia patients with Febrile Tendency. J Korean Med Ophthalmol Otolaryngol Dermatol, 2013;26(2):19-29.
 16. Lee TH, Moon JB, Jeong JH, Leem KH, Kim HT, A Study of Clinical features and classification of Alopecia patients in Korean medical clinic. J Korean Med Ophthalmol Otolaryngol Dermatol, 2009;22(3):153-66.
 17. Moon JB, Lee TH, Kim YJ, Methods of Evaluating Efficacy of Hair Growth Following Treatment for Alopecia in Oriental Medicine.

- J Korean Oriental Med, 2006;27(2):57-69.
18. Jang IW, Ko WS, Yoon HJ. The Latest Trends of Treatment for Alopecia. J Korean Med Ophthalmol Otolaryngol Dermatol, 2015;28(4):12-28.
 19. Hwang DY, Shin MG. Bangyackhappyen. Seoul:Younglimsa, 2007:139,172.
 20. The committee for Editing Textbook. Bon cho hak, Seoul:Yeonglimsa, 2008:232,207,529, 589.
 21. National Oriental Medical School Acupuncture & Moxibustion Textbook Editing Board. The Acupuncture and Moxibustion. Paju:Gip-MoonDang, 2008:404,883.
 22. Yun YG. Donguibangjewwa cheobanghaeseol. Seoul:Eui Seong Dang Publishing Co, 2007:250-1, 281.
 23. Lee SH, Yun YG. Study for treatment of Atopic dermatitis in Oriental Medical Prescription. J Korean Med Ophtahlmol Otolaryngol Dermatol, 2006;19(3):103-17.
 24. Kim JS, Choi JH, Kim JH, Jeong MY, Park SY. Effects of SaengRyo-SaMul-tang on Atopic Dermatitis Induced by DNCB in Mice. J Korean Med Ophthalmol Otolaryngol Dermatol, 2017;30(1):87-105.