

전자궁적출술 후 발생한 본태성 떨림에 대한 형방지황탕 가감 투여: 증례보고

김보민¹ · 조희근^{2*}

¹청연한방병원, ²청연의학연구소

Abstract

Effect of Modified Hyeongbangjiwhang-tang for essential tremor after total vaginal hysterectomy : Case report

Bomin Kim¹ · Hee-Geun Jo^{2*}

¹Chung-Yeon Korean Medical Hospital, ²Chung-Yeon Medical Institute

Objectives

This case reports the effect of Modified Hyeongbangjiwhang-tang for essential tremor after total vaginal hysterectomy.

Methods

The patient was treated with Modified Hyeongbangjiwhang-tang three times a day. To differentiate other diseases, we took her medical history. And, we used the Verbal Numerical Rating Scale (VNRS) and Gastrointestinal Symptom Rating Scale (GSRS) to assess tremor and gastrointestinal symptoms.

Results

Treatment with modified Hyeongbangjiwhang-tang resulted in a decrease in the patient's complaints of symptoms. Also, VNRS and GSRS scale were improved. Adverse effects were not observed.

Conclusions

Modified Hyeongbangjiwhang-tang may be effective for essential tremor after total vaginal hysterectomy.

Key Words : Hysterectomy, tremor, Hyeongbangjiwhang-tang, herbal medicine, korean medicine, case report

본 연구는 청연의학연구소 연구프로그램 지원에 따라 수행되었습니다.

I. 緒論

떨림은 흔히 관찰되는 증상으로, 생리적 떨림이 아닌 경우에는 본태성 떨림(essential tremor)이 가장 일반적으로 보고되는 진단 분류이다¹. 떨림은 20대에서 60대에 이르기까지 다양한 연령에서 발병할 수 있는데, 발병율은 인구의 약 6.4%까지도 발생할 수 있어 의료 현장에서 비교적 흔히 접할 수 있는 문제이다². 떨림은 이처럼 매우 흔한 문제이면서 업무기능 및 일상생활 등에 부정적인 영향을 미치기 때문에 증상을 보이는 환자에 대해서는 적극적인 원인 파악 및 의학적 접근이 필요하다^{3,4}.

자궁적출술(hysterectomy)은 비교적 흔하게 이루어지는 산부인과 시술이나, 높은 수준의 침습성으로 인하여 여러 합병증이 발생한다⁵. 최근의 연구를 살펴보면 가장 흔히 보고되는 합병증은 수술에 따른 감염이며 이외에도 혈전색전증(venous thromboembolism), 비뇨관 및 소화관의 손상, 출혈, 신경 손상 등 매우 다양한 영역의 자궁적출술 관련 문제가 보고되고 있다. 다만, 자궁적출술 이후에 골반 이외의 부위에서 신경학적 소견이 발생하는 문제는 현재까지 거의 논의되지 않고 있다. 본 증례는 질식 전자궁적출술 후 발생한 양측 상지의 떨림을 사상체질의학적 접근으로 관리하였으며 매우 드문 증례로써 논의의 가치가 있을 것으로 생각되어 다음과 같이 보고한다.

II. 證例報告

1. 연구대상 및 방법

본 증례보고는 2018년 10월 OO한방병원에 입원한 환자를 대상으로 수행하였다. 환자의 전신 상태를 평가하기 위하여 말초혈액검사 및 요검사를 시행하였다. 주소증인 떨림의 전반적인 강도에 대한 개선여부를 환자의 자각소견으로 평가하기 위해서 VNRS(verbal numerical rating scale)를 활용하였다. VNRS는 0점

에서 10점까지의 11점 척도를 사용하여 환자가 느끼는 증상의 자각적 강도를 숫자로 표현하게 하는 도구이다⁶. 이외에 환자의 복통과 설사를 평가하기 위하여 적용한 GSRS는 소화기능, 소화불량 및 장기능 등 위장관 증상을 환자가 보고하는 평가도구(patient-reported outcomes)로, 항목당 0점에서 3점까지의 4점 척도를 사용하여 위장관 증상을 평가하였다^{7,8}. 본 증례의 환자에 대해서는 연구와 관련된 서면동의를 얻었으며, OO한방병원 기관생명윤리위원회(IRB)에서 심의면제(CYIRB 2018-10-002) 승인을 받았다.

2. 증례

본 환자는 78세의 여자환자로 2018년 9월 27일 타병원 산부인과에서 3도의 자궁탈출증(uterine prolapse)을 진단받아 질식 전자궁적출술을 시행하였다. 자궁적출술 시행 직후 환자는 양측 상지의 떨림이 발생하여 이를 주소증으로 2018년 10월 8일부터 본원에서 입원치료를 시작하였다. 환자는 부가증상으로 기력저하, 복통, 설사, 요통, 골반통을 호소하였으며, 환자의 주소증인 양측 상지의 떨림의 경우 관련된 과거력이 전혀 없었고, 수술 이후 처음 시작된 것으로 주로 활동시 악화되는 특징을 보였다. 사회력 및 가족력과 관련한 특이사항은 없었으며 음주력, 흡연력도 없었다. 입원 당시 수술 후 통증으로 에어탈정 100mg 1일 2회, 타세놀이알서방정 650mg 1일 3회, 기관지천식으로 조터나흡입용캡슐 110/50mcg 1일 1회, 벤토린 100ug 1주 1회, 싱글레이정 10mg 1일 1회, 엘도스캡셀을 1일 2회 복용하고, 심질환으로 지소렌정, 엘로톤정 40mg, 템보코정, 엘리퀴스정 2.5mg을 각 1일 2회 복용하고 있었다. 환자는 계통적 문진에서 수면은 오래전부터 불면이 있었으며, 식욕은 이상 없으나 간혹 기상 후 속쓰림이 있다고 답하였다. 입마름은 없으며 음수량은 보통이고 미지근한 물을 마시는 것을 선호하였다. 평상시 배가 찬 느낌과 복통이 있으며, 대변은 풀어진 양상으로 1일 2~3회 보며 후중감이 있고 소변은 시원하게 보는 편이나 자주 마렵다고 하였다. 병리적인

땀흘림은 관찰되지 않았으며 땀 흘린 후 피곤하지 않다고 답하였다. 더위에 민감한 편으로 손발의 온도는 적당한 편이었다.

3. 사상체질

- (1) 體形氣象: 환자는 신장 156 cm, 체중 52 kg으로 BMI는 21.37 kg/m²이었다. 5부위 체간측정법에 의한 체질진단에 따라 제 1선(액와횡문)과 제 2선(양 유두), 제 3선(제7,8늑연골 접합용기부), 제 4선(신궐혈), 제 5선(장골능)을 줄자로 측정하였다. 환자는 1선 57.5 cm, 2선 53 cm, 3선 63.5 cm, 4선 62 cm, 5선 55.5 cm으로 3선과 4선이 가장 길게 측정되었으나 환자가 “나는 살이 찌면 배로만 찌다”고 자신의 체형특성을 설명한 점, 여성 환자이지만 흉격부의 1선과 2선이 골반부의 5선보다 길게 측정된 점을 근거로 이를 가슴이 넓고 튼튼하나 엉덩이 부위가 빈약한 소양인의 체형특성으로 판단하였다⁹.
- (2) 容貌詞氣: 본 증례의 환자는 비교적 날카로운 인상으로 관골이 발달한 얼굴형을 가지고 있었다. 목소리는 보통보다 약간 높고 큰 편이었다⁹.
- (3) 性質材幹: 본 증례의 환자는 자신의 아픈 곳을 적극적으로 표현하는 성격으로, 같은 병실의 다른 환자들과도 쉽게 친해지는 특성을 가지고 있었다. 단축형 사상체질 분류 설문지(Korea Sasang Constitutional Diagnostic Questionnaire 15(이하, KS-15) 시행 결과 少陽人으로 분류되었다¹⁰.

4. 경과

2018년 10월 8일, 환자의 전신 상태를 평가하기 위하여 입원 직후 시행한 말초혈액검사에서 백혈구 7.5 (×10³/μL) (호중구 65.9%), 적혈구 3.88(×10⁶/μL), 혈색소 10.3 g/dL, 적혈구침강속도 101 mm/hr를 보였고, 요 검사에서 적혈구 2-3 /HPF가 관찰되었다.

2018년 10월 10일, 본태성 떨림을 배제진단 및 경과

평가하기 위하여 Hand Tremor Questionnaire와 VNRS를, 복통과 설사의 경과를 평가하기 위하여 GSRS를 각각 시행하였다. 환자는 떨림으로 인한 불편함의 강도를 VNRS 8이라고 대답하였으며, GSRS 평가에서 소화불량 관련점수 4, 소화기능 관련점수 6, 장기능 관련점수 3으로 답하였다. 환자의 수술 후 떨림, 기력 저하, 복통, 설사 치료를 위하여 2018년 10월 10일부터 2018년 10월 19일까지 10일간 조제한약 항방사황탕가감(속지황 8g, 산수유 8g, 백복령 8g, 택사 8g, 차전자 4g, 강활 4g, 독활 4g, 형개 4g, 방풍 4g, 전호 4g, 현삼 4g, 목단피 4g)을 하루 2첩 3팩 120 cc로 전탕하여 매 식후 30분에 투약하였다. 요통, 골반통에 대해서는 양측 요방형근과 대둔근의 아시혈에 직경 0.25mm, 길이 30mm인 일회용 stainless steel 호침을 사용하여 매일 2회 15분 동안 침 치료를 시행하고, 동일 부위에 자생 한방병원 원외탕전실에서 조제한 증성어혈 약침액 1cc를 자입하였으며, 건식 부항, 기기구 및 한방물리요법을 병행하였다.

2018년 10월 12일 조제한약 복용 3일째, 환자는 “대변이 훨씬 좋아졌다”고 표현하였다. 2018년 10월 15일 조제한약 복용 6일째, 환자는 떨림이 호전되었으며 식사도 잘 하고 있다고 답하였다. 2018년 10월 16일 조제한약 복용 7일째, 환자가 스스로 칼을 이용하여 과일을 깎을 수 있을 정도로 떨림이 호전됨을 확인하였다. 2018년 10월 18일 조제한약 복용 9일째, 수술 후 떨림의 강도에 대한 VNRS 1로 감소하였으며, GSRS 평가에서 소화불량 관련점수 4, 소화기능 관련점수 0, 장기능 관련점수 1로 답하여 전반적인 증상 개선 및 평가 점수의 개선을 확인하였다. 2018년 10월 18일, 퇴원 전 시행한 말초혈액검사에서 백혈구 8.5(×10³/μL) (호중구 75.1%), 적혈구 4.21(×10⁶/μL), 혈색소 11.1 g/dL, 적혈구침강속도 정상 범위를 보였고, 요 검사에서 적혈구 0-1 /HPF를 보였다. 2018년 10월 19일에 제증상이 소실되어 자의퇴원 하였다. 본 증례에서 약물 관련 이상사태(adverse event)는 관찰되지 않았다. (Figure 1-3)

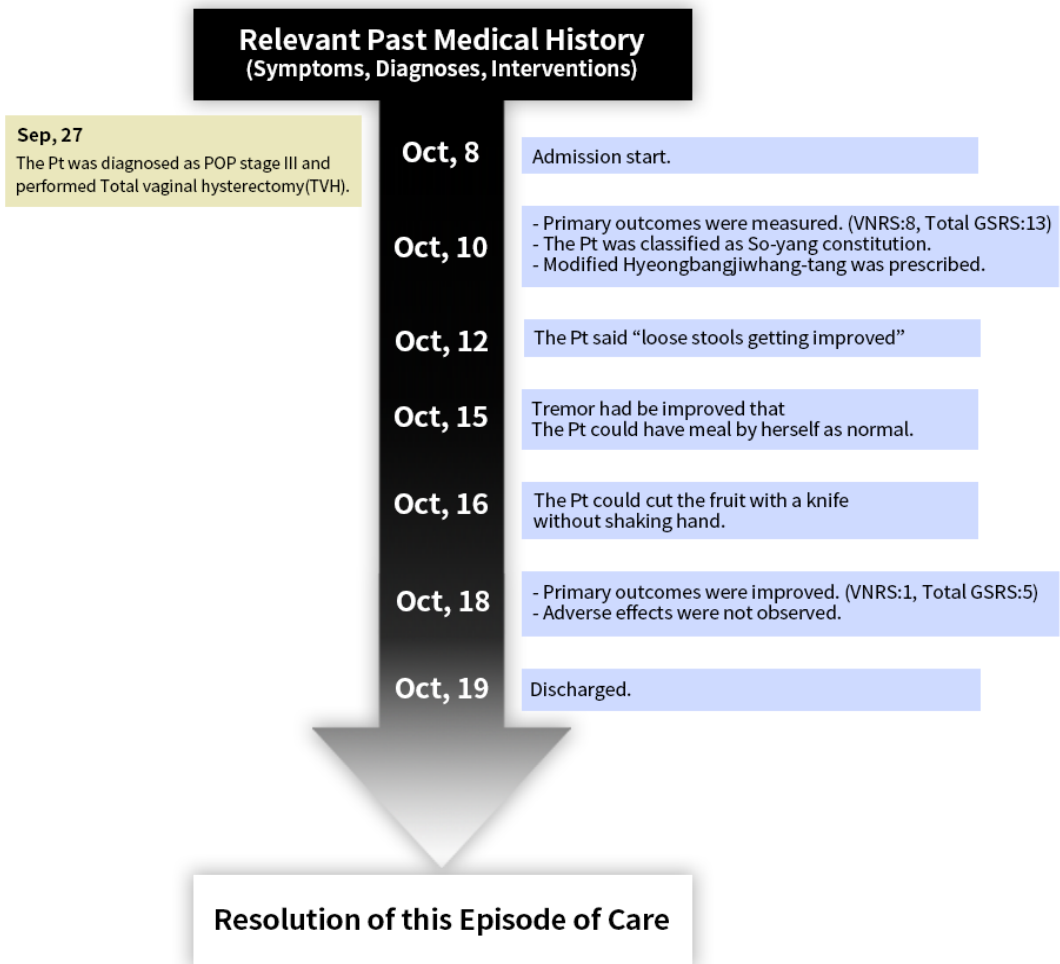


Figure 1. Timeline of the patient. Pt: Patient.

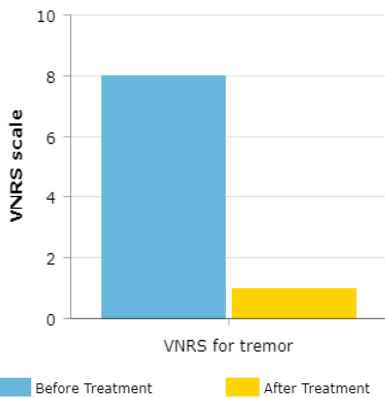


Figure 2. Comparison of VNRS score before and after treatment

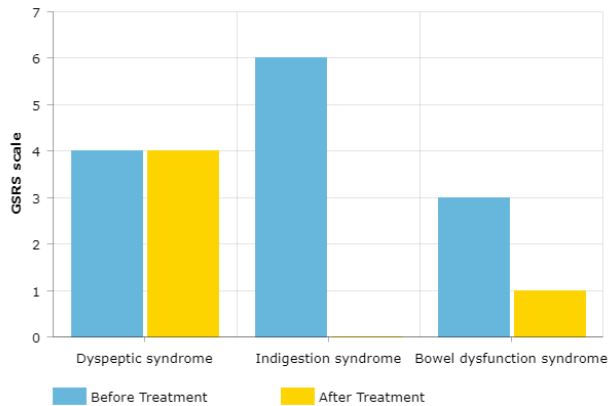


Figure 3. Comparison of GSRS scores before and after treatment

III. 考察

본 증례는 상기와 같이 질식 전자궁적출술 후 발생한 양측 상지부 떨림에 대하여 형방지황탕 투약으로 경과를 관리하였다. 자궁적출술과 관련한 다양한 합병증이 보고되고 있으나, 떨림 등 신경학적 소견과의 상관관계와 관련된 선행보고는 거의 없었다는 점에서, 본 증례는 매우 드문 사례에 대한 증례보고로 볼 수 있다. 또한, 본 증례는 조제한약 투약으로 주소증 이외에도 복통, 설사 등 사상변증 관련 소견이 동시에 호전된 것을 관찰하였으므로 떨림 등 증상에 대하여 사상체질의학적 접근의 유용성과 관련한 가설을 추가적으로 마련할 수 있다는 점에서도 의의를 갖는다.

본 증례의 환자는 수술 이후 양측 상지의 떨림이 시작되었다고 진술하였다. 특정 시점 이후 급성으로 발생한 떨림에 대해서는 먼저 약물력에 대한 검토가 필요하다. 환자가 기존에 복용하고 있던 약물 중 조티나흡입용캡슐 110/50mcg, 벤토린 100ug은 베타2 아드레날린 작용제(β_2 -adrenergic agonists)로서, 경구 투약 시 부작용(adverse effects)으로 떨림이 발생할 수 있음이 알려져 있다¹¹. 그러나 본 증례에서 상기 약물은 환자가 자궁적출술 이전부터 복용해왔고, 복용 중에는 떨림이 나타나지 않았기 때문에 약물유발성 떨림(drug-induced tremor)은 진단에서 배제하였다. 병력과 관련하여, 수술 후 발생하는 떨림에 대해서는 외과적 수술 시 사용한 마취제 부작용으로 인한 수술 후 떨림(postoperative shivering)이 보고되고 있다. 그러나 수술 후 떨림은 중심 체온이 33°C에서 35°C로 저하되는 생체징후(Vital sign)의 이상과 관련되어 있어 입원기간 동안 생체징후의 이상이 없었던 본 증례의 소견과는 부합하지 않는 것으로 보인다¹². 본 증례의 환자는 78세의 고령이라는 점에서 떨림이 발생하는 경우 파킨슨병에 대한 배제진단도 필요하다. 증례의 떨림은 양측 상지에 대칭적으로 발생하였으며 활동 떨림(action tremor)의 소견을 특징적으로 나타내었다. 또한, 기타 안면부 이상이나 보행장애 등의 신경학적 소견은 없었다. 이에 반하여 파킨슨병의 떨림은 일측성으로 발

생하거나 휴식 시 떨림(resting tremor), 강직(rigidity), 서동증(bradykinesia), 안면부 떨림 등과 같은 특성을 보이는 것으로 알려져 있다¹³. 또한, 본태성 떨림과 파킨슨병을 배제 진단하기 위하여 시행한 Hand Tremor Questionnaire에서 파킨슨병과 관련한 질문의 점수가 4점으로 확인되어 절단값(Cut-off score)인 6.5 점에 비해 현저하게 낮았으므로 본 증례의 환자가 파킨슨병과 관련이 있을 가능성도 배제할 수 있었다¹⁴. 이상의 배제진단 과정을 바탕으로 본 증례의 떨림에 대한 추정진단을 본태성 떨림(essential tremor)으로 보고 진료를 수행하였다. 기존의 침 치료, 약침, 부항, 뜸 및 한방물리요법이 통증의 완화를 표적으로 수행되고 있었기 때문에, 본태성 떨림에 관련해서는 조제한약만을 중재로 적용하였다.

본 증례보고에서는 사상체질진단 중 환자의 신체적 특성[體形氣象]을 파악하기 위하여 5부위 체간 측정법을 활용하였다. 본 증례의 환자는 흉격부의 1선과 2선이 골반부의 5선보다 길게 측정된 점을 근거로 이를 가슴이 넓고 튼튼하나 엉덩이 부위가 빈약한 소양인의 체형특성으로 분류할 수 있었다⁹. 또한, 환자의 심성적 특성[性質材幹]을 파악하기 위하여 KS-15 설문도구를 시행하였다. KS-15는 체형 1문항, 성격 6문항, 소증 8문항으로 구성된 자기보고식 사상체질진단 설문으로, 저자들은 KS-15의 구성 문항의 개수가 적어 고령인 본 증례의 환자에게 사용하기에 적합하다고 판단하였다. 본 도구의 신뢰도와 타당도는 선행 연구를 통하여 확인되었다¹⁰. 상기와 같은 사상체질진단의 과정을 거쳐 본 증례의 환자를 少陽人으로 분류하였으며, 투약 처방의 선정을 위하여 소양인 병증의 세부진단을 시행하였다. 환자가 호소하는 자각적인 복부의 냉감(冷感), 요통, 골반통 등의 증상을 少陽人 表寒病(脾受寒表寒病)으로 대부분 류하고, 지속적으로 풀어진 변을 보는 증상(泄瀉)과 소변이 자주 마려운 증상(小便頻數)을 병리적인 腎局陰氣의 손상으로 보아 身寒腹痛亡陰尤證로 최종적으로 분류하였다¹⁵.

본 증례에서 투약한 형방지황탕은 少陽人의 脾受

寒表寒病 身寒腹痛 亡陰尤證에 사용되는 대표적인 처방이다¹⁶. 떨림 증상에 대한 형방지황탕 관련 기전연구는 거의 이루어지지 않은 상태이다. 다만, 형방지황탕이 少陽人 소뇌위축증 환자의 보행장애를 개선시켰다는 증례나 少陽人 길랑바레 증후군 환자의 근력 개선 및 이상 감각에 호전 효과를 보였다는 증례 등 少陽人의 운동기능 이상에 특정한 효과를 보인 것으로 여겨지는 선행연구가 존재한다^{17,18}. 이에 따라 본 증례에서는 형방지황탕이 少陽人 환자의 떨림에도 개선을 가져올 수 있을 것으로 추정하여 투약을 결정하였다. 또한, 전자궁적출술 후 위장관 기능장애, 기력 저하 등의 합병증을 호소하는 少陽人 환자에 형방지황탕을 투약하여 유효한 효과를 얻은 증례보고 또한 본 증례에서의 투약 결정에 참고하였다¹⁹. 본 증례에서 10일간의 한약 투약을 통해 별도의 추가적 처치 없이 떨림의 소실, 위장관 증상의 개선을 확인할 수 있었는데, 일반적으로 발병 이후 수년 이상의 경과를 보이는 본태성 떨림의 특성을 생각한다면 본 증례는 자연 경과에 의한 호전이 아닌 것으로 생각된다. 따라서, 향후 동일 증례와 관련한 기전 등 후속 연구를 추가적으로 시행해 볼 수 있을 것으로 생각된다.

저자들은 본 증례 환자의 기존 기관지 증상 및 수술 부위의 회복을 위하여 전호, 현삼, 목단피를 각 4g씩 추가하여 투약하였다. 『東醫壽世保元 新定少陽人病應用要藥十七方』은 형방지황탕에 전호를 더하여 소양인의 咳嗽을 치료하고, 현삼, 목단피를 더하여 소양인의 瘀血을 치료하는 것으로 기술하고 있다. 전호(*Peucedanum praeruptorum* Dunn)는 ovalbumin으로 유도된 알러지성 기도 염증 질환 쥐 모델 연구에서 NF-κB 신호 전달 경로와의 간섭을 통하여 백혈구, 호산구, 중성구, 림프구의 수를 현저하게 증가시켜 기도 염증 반응에 유효하였고²⁰, 현삼(*Scrophulariae Radix*)은 선행 연구에서 저산소증으로 유발되는 신경 손상을 방지하고, 다양한 염증 매개체의 과잉 생산을 억제하였으며²¹, 목단피(*Moutan cortex*)는 prostaglandin F2α 유도 이질통(allodynia) 쥐 모델에서 용량의존적인 진통 효과가 보고된 바 있다²². 이같은 약물작용 관련

선행연구들은 한약 투약 후 환자의 기침 및 통증 등 소견의 호전과 일부 관련이 있을 것으로 여겨진다.

한편, 주소증과 직접적인 관련성은 없으나 치료 전후의 혈액검사 상 혈색소 수치의 일부 개선이 있었다. 전자궁적출술 시행 환자는 혈액 손실로 인하여 혈색소가 무증상군에서 $1.80 \pm 0.93(1.73-1.87)$ g/dL, 증상군에서 $2.66 \pm 1.46(1.94-3.38)$ g/dL 저하된다는 보고가 있으며²³, 수술 후 수혈 및 철분제 보충 요법 등을 시행하여 혈색소 수치를 일부 개선시키는데 약 한달 가량이 소요된다는 전향 관찰연구²⁴와 비교할 때 본 증례는 약 10일의 단기간 한약 투약을 통하여 0.8 g/dL 정도의 혈색소 수치 개선을 이끌어냈다는 점에서 향후 동일 주제와 관련한 별도의 추가연구를 검토할 여지가 있을 것으로 생각된다.

본 증례보고는 여러 한계점을 갖는다. 먼저, 본 연구는 단일 증례에 대한 보고에 불과하므로 진단이나 증례의 효과에 대한 일반화된 결론을 이끌어낼 수는 없다. 두 번째로, 본 증례에서는 임상진료의 현실적 한계로 인하여 떨림증상의 경과 평가를 위한 경과 평가 도구로 VNRS이외에 타당성과 신뢰성을 갖춘 도구를 사용하지 못하였다. 따라서, 향후의 유사 주제에 대한 연구에서는 평가변수와 관련한 보완 설계가 반드시 필요할 것으로 생각된다. 세 번째로, 후향적 보고라는 연구의 특성상 떨림의 개선을 목적으로 투약한 한약 외에 요통, 골반통 등의 통증 치료를 위하여 적용된 다수 증례의 효과를 통제하지 못하였다. 향후 이러한 한계점을 보완한 확대된 설계의 임상연구 및 처방에 대한 기전연구 등이 필요할 것으로 사료된다. 이와는 별도로 자궁적출술 이후에 본 증례와 유사한 소견이 추가적으로 발생하는지에 대한 역학적 관찰연구도 별도의 검토가 필요할 것으로 사료된다.

IV. 結論

여러 한계점에도 불구하고 본 증례는 전자궁적출술 후 발생한 본태성 떨림에 대한 드문 증례라는 점에

서 의의를 갖는다. 또한, 증례의 떨림은 사상체질의학적 접근을 통하여 조기에 호전 경과를 보였으므로 이에 대해서도 향후 추가연구를 수행할 가치가 있을 것으로 사료된다. 향후 본 증례보고에서의 관찰내용과 관련한 다양한 방향의 후속연구가 이루어질 필요가 있을 것이다.

V. References

1. Louis ED, Ferreira JJ. How common is the most common adult movement disorder? Update on the worldwide prevalence of essential tremor. *Mov Disord.* 2010;25(5):534-541.
2. Bain PG, Findley LJ, Thompson PD, Gresty MA, Rothwell JC, Harding AE, Marsden CD. A study of hereditary essential tremor. *Brain.* 1994;117:805-824.
3. Louis ED, Barnes L, Albert SM, Cote L, Schneier FR, Pullman SL, Yu Q. Correlates of functional disability in essential tremor. *Mov Disord.* 2001;16(5):914-920.
4. Lorenz D, Schwiager D, Moises H, Deuschl G. Quality of life and personality in essential tremor patients. *Mov Disord.* 2006;21(8):1114-1118.
5. Clarke-Pearson DL, Geller EJ. Complications of hysterectomy. *Obstet Gynecol.* 2013;121(3):654-673.
6. Ismail AK, Abdlul Ghafar MA, Shamsuddin NS, Roslan NA, Kaharuddin H, Nik Muhamad NA. The Assessment of Acute Pain in Pre-Hospital Care Using Verbal Numerical Rating and Visual Analogue Scales. *J Emerg Med.* 2015;49(3):287-293.
7. Svedlund J, Sjödin I, Dotevall G. GSRS—a clinical rating scale for gastrointestinal symptoms in patients with irritable bowel syndrome and peptic ulcer disease. *Dig Dis Sci.* 1988;33:129-134.
8. Kulich KR, Madisch A, Pacini F, Piqué JM, Regula J, Van Rensburg CJ, et al. Reliability and validity of the Gastrointestinal Symptom Rating Scale (GSRS) and Quality of Life in Reflux and Dyspepsia (QOLRAD) questionnaire in dyspepsia: a six-country study. *Health Qual Life Outcomes.* 2008;31;6:12.
9. SH Kim, S Lee, JH Lee, EJ Lee. Clinical Practice Guideline for Sasang Constitutional Medicine: The Examination of Sasangin Disease and Diagnosis for Sasang Constitution. *J Sasang Constitut Med.* 2015; 27(1):110-124.
10. YH Baek, ES Jang, KH Park, JH Yoo, HJ Jin, SW Lee. Development and Validation of Brief KS-15 (Korea Sasang Constitutional Diagnostic Questionnaire) Based on Body Shape, Temperament and Symptoms. *J Sasang Constitut Med.* 2015;27(2):211-221.
11. Sears MR. Adverse effects of beta-agonists. *J Allergy Clin Immunol.* 2002;110:S322-328.
12. Lopez MB. Postanaesthetic shivering - from pathophysiology to prevention. *Rom J Anaesth Intensive Care.* 2018;25(1):73-81.
13. Helmich RC, Toni I, Deuschl G, Bloem BR. The pathophysiology of essential tremor and Parkinson's tremor. *Curr Neurol Neurosci Rep.* 2013;13(9):378.
14. Kwon KY, Ryu HS, Lee HM, Kim MJ, Shin HW, Park HK, You S, Sung YH, Chung SJ, Koh SB. Hand Tremor Questionnaire: A Useful Screening Tool for Differentiating Patients with Hand Tremor between Parkinson's Disease and Essential Tremor. *J Clin Neurol.* 2018;14(3):381-386.
15. JH Lee, EJ Lee. Clinical Practice Guideline for Soyangin Disease of Sasang Constitutional Medicine: Diagnosis and Algorithm. *J Sasang Constitut Med.* 2014;26(3):224-240.
16. MR Shin, JC Joo, EJ Lee. Clinical Practice Guideline for Soyangin Disease of Sasang Constitutional Medicine: Yin-Depletion (Mangeum) Symptomatology. *J Sasang Constitut Med.* 2014;26(3):251-261.
17. GY Go, MH Jang, KY Kim, TK Ahn. A Case Study about Soyangin Cerebellar Atrophy Patient suffering

- from Dizziness improved by Hyeongbangjihwang-tang. *J Sasang Constitut Med.* 2013;25(3):233-242.
18. HJ Ok, CH Bang, YH Park, SH Park, SW Lee, JJ Sun. A Case Report of Axonal Type Guillain-Barre Syndrome Patient Treated by Soyang-in Hyungbang-jihwang-tang. *J Int Korean Med.* 2015;58-64.
 19. GM Bae, HS Cho, SH Lee, IS Lee. A Clinical Report on Treatment of Two Soyangin Cases of Complications of Post-hysterectomy. *J Korean Med.* 2009;30(3): 111-118.
 20. Xiong Y, Wang J, Wu F, Li J, Zhou L, Kong L. Effects of (\pm)-praeuropterin A on airway inflammation, airway hyperresponsiveness and NF- κ B signaling pathway in a mouse model of allergic airway disease. *Eur J Pharmacol.* 2012;15;683(1-3):316-324.
 21. Sheu SY, Hong YW, Sun JS, Liu MH, Chen CY, Ke CJ. Radix Scrophulariae extracts (harpagoside) suppresses hypoxia-induced microglial activation and neurotoxicity. *BMC Complement Altern Med.* 2015; 14;15:324.
 22. Tatsumi S, Mabuchi T, Abe T, Xu L, Minami T, Ito S. Analgesic effect of extracts of Chinese medicinal herbs Moutan cortex and Coicis semen on neuropathic pain in mice. *Neurosci Lett.* 2004;11;370(2-3):130-134.
 23. Chamsy DJ, Louie MY, Lum DA, Phelps AL, Mansuria SM. Clinical utility of postoperative hemoglobin level testing following total laparoscopic hysterectomy. *Am J Obstet Gynecol.* 2014;211(3):224.e1-7.
 24. Wallis JP, Wells AW, Whitehead S, Brewster N. Recovery from post-operative anaemia. *Transfus Med.* 2005;15(5):413-418.