

발치 후 즉시 식립을 위한 임상적 고찰

아크로치과의원

오 상 윤

ABSTRACT

Clinical consideration of Immediate implant placement

Acrodental clinic Seoul Korea
Sang-Yoon Oh, DDS, M.,S.,D.,

Past literatures stressed that when a gap occurred between smooth surface implant and alveolar bone, osseointegration was unsatisfactory at histologic examination regardless of clinical findings. Accordingly, standard surgical approach in the early days of implant surgery was to place the implant after all gap was healed. However, Botticelli et al.(2004) reported high degree of osseointegration at the gap with SLA surface implant. From then, the era of immediate implantation has begun because SLA surface implant make gap healing possible. There are two main disadvantages of immediate implantation: (1) surgical technique is sensitive for primary implant stability, (2) Implant placement at the accurate position that predicts external change of extraction wound is required. Immediate implantation has outstanding advantages in all perspectives except for the above-mentioned disadvantages. Therefore, it would be unwise to abandon the option of immediate implantation simply due to surgical difficulties.

The purpose of this paper is to describe the necessity of immediate implantation and to present scientific evidence for immediate implantation and accurate implant position by literature review.

Key words : Immediate implant placement, Gap healing, Socket preservation,

Corresponding Author
Dong-Geun Hyun, DDS
Seoul Yonhap Dental clinic
Tel : 02-3272-7528, E-mail : yeosy0915@gmail.com

I. 서론

1983 harris등은 smooth surface 임플란트 주위에 발생된 gap에 대해 언급하였습니다. Gap이 0.5mm이상일 경우 임플란트 주위에 불완전한 골치

유가 일어난다고 보고하였습니다. 더욱이 1999년 Akimoto등은 실험개의 발치창에 임플란트를 식립하고 이때 발생된 gap의 치유결과를 보고하였습니다. 그들은 실험결과 겉으로 보서는 gap에 골이 다 차 있는 것처럼 보이지만 조직검사에서는 gap이 클수록 골

과 임플란트 사이 접촉양이 줄어든다고 보고하였습니다. 따라서 gap healing이 끝난 후 자연 식립하는 것이 대세였지만 수술횟수 감소, 치료기간 단축, 치은의 연속성 유지 등 많은 장점들 때문에 발치와 즉시 식립에 대한 미련을 버릴 수가 없었습니다. 발치 즉시 식립 후 발생하는 gap만 해결할 수 있다면 발치 후 임플란트 즉시 식립을 주저할 이유가 없었기 때문에 Gap 해결을 위해 여러가지 시도들이 이루어졌습니다. 가장 대표적인 시도는 GBR처리방법으로 여러 임상가들(Iasella :2003,Zubillaga2003)에 의해 GBR이 시행되었지만 30%가 넘는 재생막 노출, 치은판막의 무리한 치관측 변위등 많은 임상적 문제가 발생하였기 때문에 GBR없이 gap을 치유할 방법이 없을까 고민하던 차에 2004년도 Botticelli등이 jumping distance에 대한 실험논문을 발표하면서 Gap healing을 다시 조명하게 되었습니다. 이들은 1mm 이상의 gap에서 재생막 없이도 임플란트 표면이 단지 SLA surface일 경우 새로운 골치유와 높은 수준의 골유착이 일어났다고 보고 하였습니다. 드디어 gap치유를 위해 복잡하고 힘든 GBR을 시행하지 않고 임플란트 표면을 바꿀 수 있다면 성공적인 발치 후 즉시 식립이 가능하다는 것을 알 수 있게 된 것입니다. 이들의 실험보고가 발치 후 즉시 식립 시대를 열었다고 해도 과언이 아닐 것입니다. 발치 후 즉시 식립을 망설이는 또 하나의 이유는 Primary closure에 의해 덮지 않고도 연조직치유가 잘 이루어지는가 그리고 이 gap사이로 연조직이 파고 들어가서 골치유에 영향을 주지는 않는지에 대한 의문 때문이었습니다. 2008년 serino등은 발치창에서 primary closure하지 않고도 연조직침투없이 Secondary wound healing시킬 수 있다고 보고하였습니다. Lang등(2012년)은 208개 임플란트 즉시 식립 후 transmucosal healing(임플란트 치유지대주 노출후 치유)시 12주 후에 모든 환자에서 모든 부위에 100%의 연조직치유가 일어났다고 보고하였습니다. Scala등(2014)은 open extraction socket healing시 연조직치유

뿐만 아니라 발치창의 골치유에도 크게 영향을 미치지 않는다고 보고하였습니다. 여러 문헌들이 보고했듯이 발치창은 primary closure하지 않고도 primary closure수준에 가까운 secondary wound healing을 시킬 수 있습니다. 따라서 치유지대주를 장착하고 노출된 상태에서 치유시켜도 (nonsubmerged healing) 상피가 gap부위로 파고 들어가지 않습니다. 이와 같이 발치 후 즉시 식립의 안정성이 과학적으로 입증 되고 난 후부터 발치창 내부 quality의 변화, 발치창의 외형변화, 발치 후 즉시 식립에 대한 연구가 활발하게 이루어졌습니다. 이에 본인은 이 3가지 분야에 대한 문헌고찰 및 임상적 고찰을 통해 발치 후 즉시 식립의 올바른 정립을 도모하고자 합니다.

II. 본론

1. 발치창 내부 치유과정

2003년 Cardaropoli등은 실험개 연구를 통해 발치창 치유과정을 보고하였습니다(그림 1). 발치 즉시 발치창을 채운 blood clot은 granulation tissue를 거쳐 2주일만에 Connective tissue matrix로 바뀌고 30일이 지나면 mineralized bone으로 구성된 woven bone이 형성되고 60일부터 180일동안 remodeling과정을 통해 cortical bone과 cancellous bone으로 구성된 성숙한 lamella bone으로 서서히 바뀐다고 보고 하였습니다. 그러나 2008년 Trombelli등은 human발치창의 경우 실험동물의 경우보다 느리고 개체에 따라 차이가 많이 난다고 보고 하였습니다. 따라서 이러한 발치창 치유 보고들을 통해 발치창은 특화된 골치유조직으로 빠른 연조직, 경조직형성을 위한 최적화된 환경이라는 것을 알 수 있습니다. 건전한 발치창의 경우 2주일만에 완성되는 Connective tissue matrix는 상층부에

임상가를 위한 특집 1

서 contact inhibition theory에 의해 빠른 상피화를 유도하고 발치창 내부에서는 scaffold를 제공해줌으로써 많은 양의 골형성세포가 골을 형성할 수 있도록 도와줍니다. 따라서 발치창은 30일 만에 무기질 성분이 가장 많은 woven bone을 만들 수 있게 됩니다. 이러한 발치창의 치유능력을 이용한다면 발치 후 즉시 식립을 시행하고 nonsubmerged healing시킨다 하더라도 임플란트 주위의 골조직과 연조직 치유에 큰 문제가 발생되지 않습니다. 더 나아가 골결손이 있는 발치창의 경우에도 발치 후 즉시 식립과 동시에 발치창의 치유능력을 이용한 다양한 골증강술 시 성공적인 결과를 얻을 수 있게 해줍니다.

2. 발치창의 외형변화

2005년Araujo등은 발치 후 8주째 설측 골에 비해 협측 골의 높이가 평균 2.5mm 감소하였다고 보고하였습니다(그림 2).

그 이유는 치주인대가 박혀있던 bundle bone은 치아가 빠지고 나면 필요가 없어지기 때문에 7일부터 없어지기 시작하고 14일경에 사라지는데 협측 골은 얇고 대부분 bundle bone으로 구성되어서 치아가 없어짐과 동시에 빠르게 흡수되기 때문입니다.(2003 Cardaropoli) 따라서 발치창의 외형변화는 발치 후 즉시 식립시 임플란트의 위치선정에 많은 영향을 미칩니다. 2001년 paolantonio는 발치 후 임플란트를 빨리 식립하면 치조골의 흡수를 막을 수 있다고 주장하였지만 Araujo나 Botticelli등에 의해 반대의견이 제기됩니다. 2004년 Botticelli가 발치 즉시 식립 후 치조골의 변화를 보고하였습니다. 발치 즉시 식립한

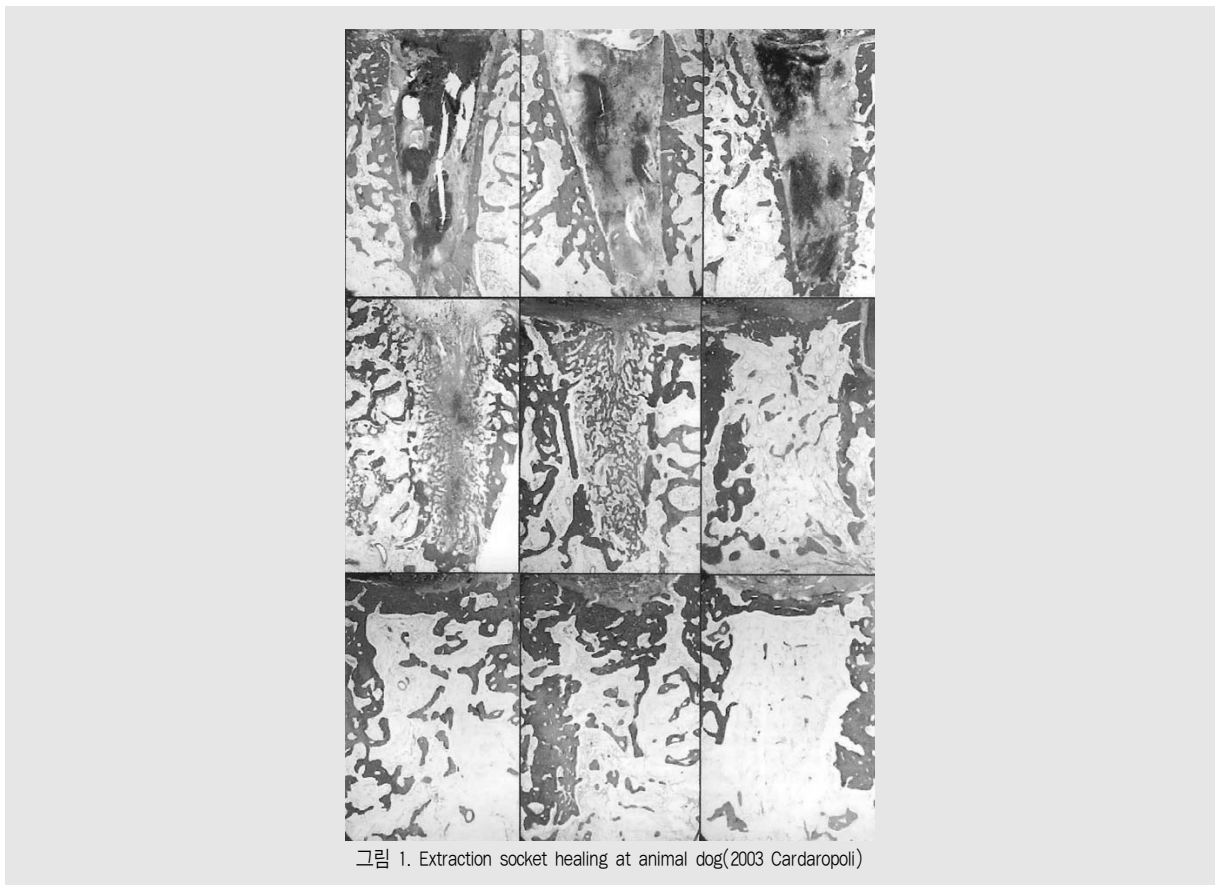


그림 1. Extraction socket healing at animal dog(2003 Cardaropoli)

임플란트 주위의Gap은 새로운 골조직으로 치유되지
만 치조골의 외측에서 상당량 골흡수가 일어났다고 보
고 하였습니다. 특히 협측에서 골폭의 56%가 감소 하
였다고 보고하였습니다. 2005년 Araujo도 임플란트
식립 유무와 상관없이 buccal bone 의 흡수를 막기
어렵다고 보고하였습니다. 발치 후 협측골의 흡수양에
대한 여러문헌들을(2004 Botticelli, Chen, 2012
Hammerle) 종합해보면 대략 수직으로 1.5mm 수
평으로 2mm이상인것을 알수 있습니다. 발치창에서
임플란트를 식립하고 Grunder (2005 IJPRD)의 권
유대로 2mm이상의 골을 확보해도 흡수가 일어나서
임플란트 표면이 노출될 수도 있다는 것입니다. 그런
데 문헌들을 면밀히 검사해보면 협측골의 흡수는 임프
란트 식립위치와 협측골의 두께에 따라 차이가 난다는

것을 알 수 있습니다(그림 3).

2010년 Caneva등이 정중앙에 심은 그룹과, 설측
으로 심은 그룹을 4개월 후에 조사했더니 중앙에 심은
그룹에서는 임플란트 표면이 2mm나 노출됐고, 설측
으로 심은 그룹은 0.6mm만 노출되었다고 보고하였
고 2012년에는 작은 직경의 임플란트를 심어 gap을
더 많이 형성할 경우 임플란트의 노출이 반도 안 된다
고 보고하였습니다. 2013년 Favero등은 임플란트를
약 4도정도 설측으로 기울였을 때 협측의 Gap이 충분
해지고 치유후에도 임플란트 표면이 노출되지 않는다
고 하였습니다. 2010년 Ferrus등은 협측골의 두께가
1mm 이상으로 두꺼우면 협측골흡수가 덜 일어나고
Gap filling의 비율도 좋지만, 반면 협측골의 두께가
1mm 미만이면 2배이상 흡수가 잘 되고 gap filling

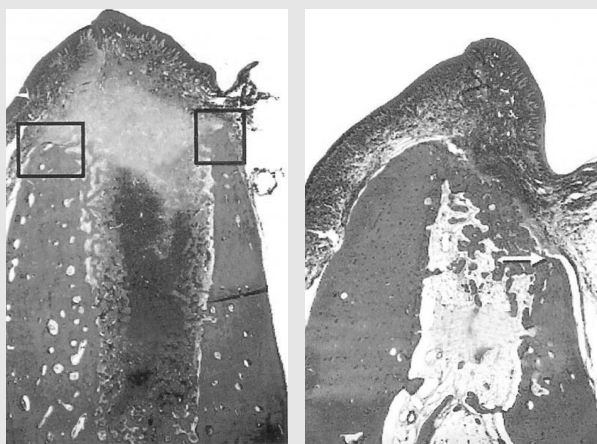


그림 2. 발치후 8주 ≥ 2.5mm흡수된 협측골 (2005년 Araujo)

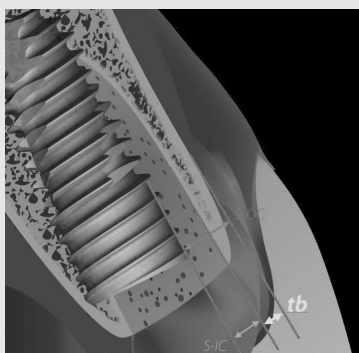


그림 3. S-IC:Gap, tb:협측골두께

도 잘 안 된다고 보고하였습니다. 또 한가지 중요한 사실은 임플란트를 설측으로 위치시켜 임플란트와 협측 골사이 Gap이 2 mm 이상 넓으면 협측골 흡수는 덜되지만 gap filling의 비율은 유의하게 낮다고 보고하였습니다. 그러므로 이식재를 사용하여 gap filling 하는것이 치료결과를 더 좋게 할 수 있다고 보고하였습니다. 2000년 Nelvin은 Deproteinized bovine bone material: DBBM(Bio-Oss®)을 이용하여 발치와 보존술을 시행한 경우 치조골의 흡수가 현저히 감소한다는 것을 보고하였습니다. 2008년 Fickl의 경우 협측골의 변화를 관찰하였는데 DBBM을 넣은 경우 협측골 흡수의 현저한 감소를 보고하였습니다. 따라서 심미적인 결과를 위해 협측골의 보존이 중요한 상악전치부에서는 임플란트 식립시 가급적 gap을 충분히 형성하고 형성된 gap은 DBBM으로 채우는 것이 좋을 것입니다.

3. 발치 후 즉시 식립에 대한 연구

1) 발치 후 즉시 식립의 장점

A. 수술횟수 감소

특히 외과적 발치술이 필요한 경우 치은판막을 형성하고 까다로운 발치 후 지연 식립을 시행하는 것보다 즉시 임플란트를 식립할 수 있다면 두번의 수술을 한번에 끝낼 수 있을 것입니다. 봉합사제거 그리고 임플란트 수술을 위한 점검과 방사선촬영까지 감안한다면 환자의 내원수를 3~4배까지 감소시킬 수 있을 것입니다(그림 5).

B. 치은선의 연속성유지

자연치아 치경부선의 연속성을 그대로 유지하면서 봉합할 수 있기때문에 치경부중심에서 치간유두로 이어지는 예민한 선을 보철에서 그대로 재현하기 훨씬 수월합니다(그림 5).

전치부에서는 치은선의 연속성유지수준을 넘어서

약간의 개선도 가능하게 해줍니다. 발치를 하게 되면 발치창 변화와 함께 치아형태에 의해 지지되고 있던 연조직도 함께 퇴축이 일어납니다. 발치 즉시 식립 후 즉시 적절한 형태의 임시 보철물을 장착한다면 치은의 치경부선이 잘 유지되고 더 나아가 약간의 개선을 가져올 수 있습니다. 특히 심미에 가장 영향을 많이 미치는 치간유두의 붓기를 막아줄 수 있습니다(그림 6).

C. Favorable Gap management

설측벽을 따라 임플란트를 식립하여 협측gap을 충분히 확보하고 bovine bone을 이용하여 협측 gap을 filling해줌으로 협측골의 흡수를 보존할 수 있습니다.(Chen et.al 2007) 특히 전치부에서 협측골의 보존은 심미적 완성도와 장기적 유지를 위해 꼭 필요한 술식이라고 할 수 있습니다(그림 7).

D. Possible minimal invasive surgery using healing potential

2007년 Elian은 발치창의 경우 치조골결손이 있더라도 연조직양이 부족하지 않다면 flapless하에 GBR을 시행하는 방법을 소개하였습니다(그림 8). 발치창의 탁월한 치유능력을 이용한다면 연조직에 문제가 없을 경우 flap을 열지 않고도 GBR을 시행할 수 있기 때문에 좀더 침습이 적은 외과적 접근이 가능할 것입니다.

2005년 Botticelli등은 부득이하게 flap을 열고 GBR을 시행해야 될 경우에도 임플란트 표면에 rough surface이고 발치창의 치유능력을 이용할 수 있다면 좀더 침습이 적은 nonsubmerged healing을 시킬 수 있다고 보고하였습니다. 따라서 치조골결손이 있는 경우에도 발치 후 즉시 식립과 함께 발치창의 치유능력을 이용한다면 좀더 침습이 적은 flapless접근이나(그림 9), nonsubmerged healing with GBR을 가능하게 해줄 수 있습니다(그림 10).

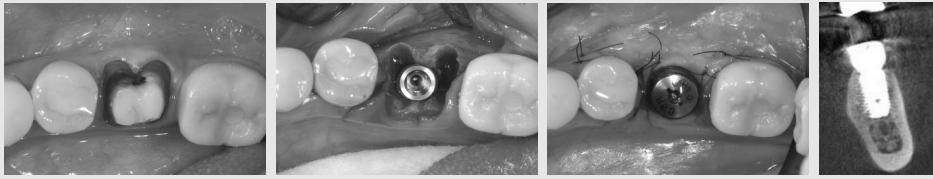


그림 4. 발치 후 즉시 식립술

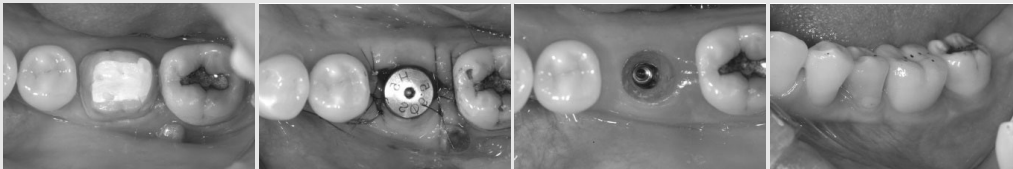


그림 5. 치은선의 연속성유지

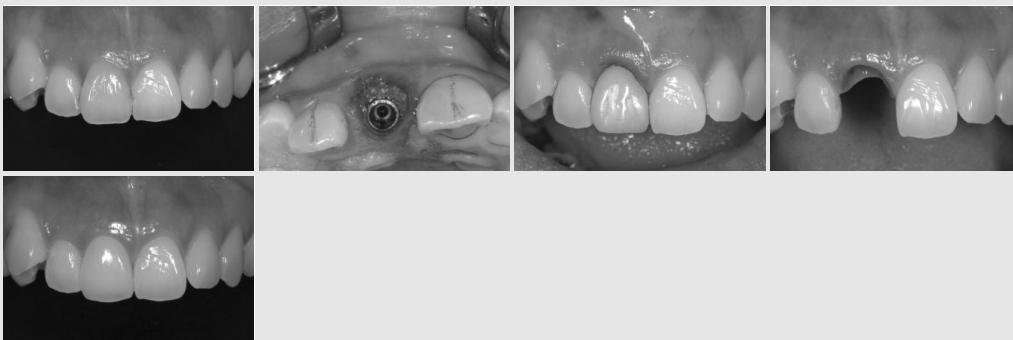


그림 6. 즉시 임시 보철물에 의한 치은선의 유지와 개선

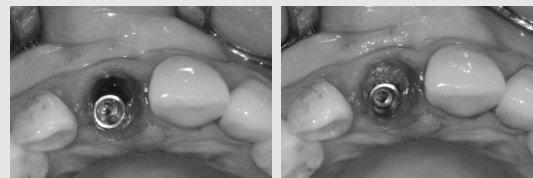


그림 7. gap management

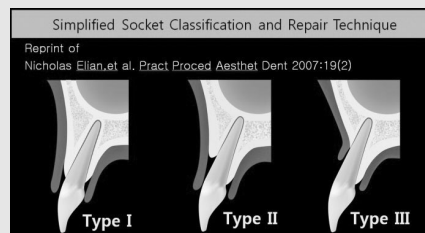


그림 8. Elian은 typell에서 flapless GBR를 소개하였습니다

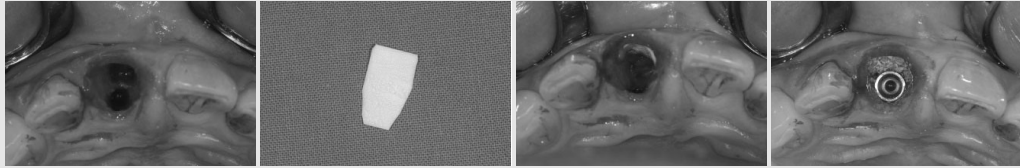


그림 9. flapless GBR with immediate implant placement

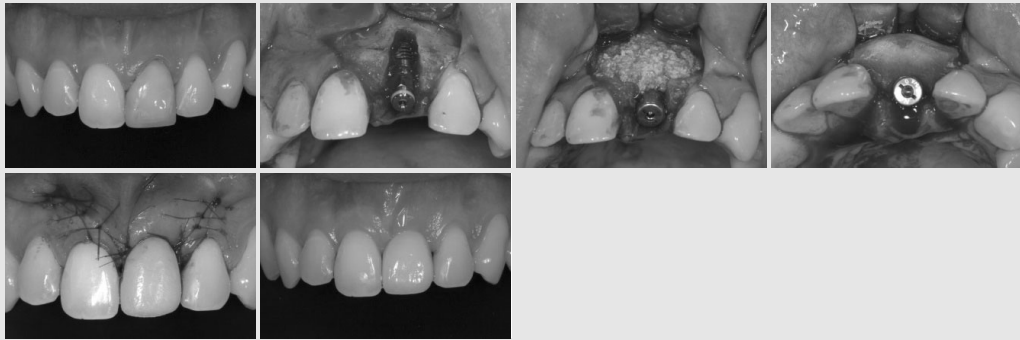


그림 10. Nonsubmerged healing with GBR

2) 발치 후 즉시 식립을 위한 외과적 기술

A. 초기고정

성공적인 발치 즉시 식립을 위해 초기고정이라는 첫 관문을 통과해야 합니다. 따라서 발치장에서 성공적인 초기고정을 위해서는 drill과 임플란트가 밀리지 않도록 견고한 핸드피스 grip이 필요합니다. 2008년 Trombelli 등은 발치 6~8주째 골형성세포수가 최고에 달한다고 보고하였습니다. 즉 발치 후 한두달째 식립하는 조기 임플란트 식립시 최대 골전도효과를 기대할 수 있습니다. 따라서 전치부의 경우 발치 후 즉시 식립하는 것이 가장 좋지만, 구치부의 경우 초기고정이 어려워 즉시 식립이 어렵다면 너무 무리해서 발치 후 즉시 식립을 고집해서는 안됩니다. 오히려 연조직이 치유되거나(early implant placement) 골치유가 이루어진 후(late implant placement) 임플란트를 식립하는 것이 바람직할 것입니다(2004 Hammerle et al).

B. 발치장의 외형변화를 예측한 임플란트 식립

발치 후 협측골의 흡수량은 서두에서 언급했듯이 대략 수직으로 1.5mm, 수평으로 2mm이상인 것을 알 수 있습니다. 따라서 수많은 논문들과 임상 피드백을 참고한 결과 제가 추천하고 싶은 임플란트의 위치는 상악 전치부부터 소구치까지는 직경 3.5~4.0mm 임플란트를 설측으로 1.5~2.0mm 깊은 곳에, 구치부는 직경 4.5~5.0mm 임플란트를 중앙에 위치시키고 1.0~1.5mm 깊은 곳에 식립하는 것입니다. 물론 깊이는 모든 부위에서 만들고 싶은 보철물의 형태를 참고하여 원하는 보철물의 margin에서 3~4mm하방에 임플란트를 위치시키도록 수정하시면 될 것입니다. 이때 한가지 예외는 측절치는 직경 4.0mm 임플란트가 너무 클 수 있기 때문에 특별한 경우를 제외하고 가끔적 직경 3.5mm를 식립하는 것이 안전합니다.

상악 전치부의 경우 각도의 차이는 있지만 가끔적 임플란트의 협설각도가 cingulum을 향하도록 uprighting을 시키는 것이 협측골 흡수를 감소시킵니다. 하지만 치근단 하방부위에서 concavity가 심할 경우 임플란트가 치아절단연쪽을 향하도록 협설각도를 수정하는 것이 안전할 것입니다.

하악에서는 4전치만 직경 3.0-3.5mm 임플란트를 식립하는 것이 상악과 다르고, 나머지 부위는 상악과 동일합니다.

C. Healing abutment의 신중한 선택

발치창은 치유능력이 높아 healing abutment 주위까지 골이 차오르는 경우도 많습니다. 따라서 상부 구조 제작시 abutment의 subgingival profile이 healing abutment의 subgingival profile보다 더 크면 abutment가 골에 끼여서 덜 들어가든지 재생골이 아직 부드러운 경우 밀고 들어가면서 환자가 극심한 통증을 호소할 수 있고 microstrain이 발생해 골흡수를 야기할 수 있습니다. 따라서 Healing abutment의 선택에 신중을 기하도록 하고 implant platform에서 subgingival profile이 시작되는 부위까지는 가급적 healing abutment 크기를 따르고 그 위로부터 치아의 형태대로 만드는 것이 좋습니다(그림 11).

III. 결론

발치 후 치유에 대한 재발견과 임플란트 표면의 발전은 발치 후 즉시 식립의 시대를 열게 해주었습니다. 발치 후 즉시 식립은 과거 발치 후 지연 식립에 비해 많은 장점을 가지고 있습니다. 수술횟수와 내원수를 줄여주고 자연치아의 치은연을 잘 유지해주므로 조금 더 심미적이고 기능적인 임플란트의 형태를 효율적으로 만들 수 있습니다. 특히 전치부에서 발치 후 즉시 식립과 함께 즉시 임시 보철물을 장착해준다면 치간유두의 보존과 개선에 탁월한 효과를 기대할 수 있을 것입니다. 더 나아가 임플란트와 협측골사이의 gap을 흡수가 잘 일어나지 않는 이중골을 충전해줌으로써 협측골의 흡수를 상당량 감소 시킬 수 있고 이는 장기간 심미적 안정을 예측가능하게 해줄 수 있을 것입니다. 치조골 결손이 있는 경우에도 발치창의 치유능력과 발치 후 즉시 식립을 이용할 수 있다면 좀더 침습이 적은 다양한 수술방법들을 성공적으로 적용할 수 있을 것입니다. 따라서 발치 후 즉시 식립시 발생할 수 있는 위험요소를 미리 숙지하고 주의한다면 성공적인 발치 후 즉시 식립결과를 얻을 수 있을 것입니다.

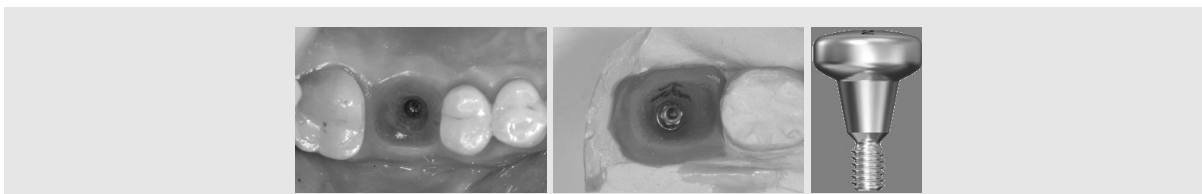


그림 11

참 고 문 헌

1. K Akimoto et al. Int. J oral Maxillofac. Impl. 1999;14:351-360
2. D Botticelli et al. Clin. Oral Impl. Res.14,2004;35-42
3. D Botticelli et al. J Clin Periodontol 2005;32:448-455.
4. ST chen et al. Clin. Oral Impl. Res. 17,2006;606-614
5. Nicholas Elian, et al. Pract Proced Aesthet Dent 2007;19(2)
6. Marco Caneva et al. Clin. Oral Impl. Res. 21,2010,43-49
7. NP Lang et al Clin. Oral Impl. Res.. 23(Suppl. 5), 2012, 39766
8. ST chen et al. INT J ORAL MAXILLOFAC IMPLANTS 2004;19(SUPPL):12725
9. Serino et al. Clin. Oral impl. Res.19,2008:26-31
10. Alessando Scala et al. Clin. Oral Impl. Res.25,2014;288-295
11. Niklaus P. Lang et al. Clin. Oral Impl. Res. 18,2007; 188-196
12. C.F. Hammerle et al. Int. J. Of Oral & Maxillofac Implants 19(suppl.)2004;26-28
13. Araujo MG et al. Clin. Oral Impl. Res.17,2006;606-614
14. Giacomo Favero et al. Clin. Oral Impl. Res.21,2013;7-12