



# 무지 외반증에서 Akin 절골술 내측 횡 봉합사 고정술의 결과

윤영필, 김정훈

대전우리병원 정형외과

## The Results of Medial Horizontal Suture Fixation of Akin Osteotomy in Hallux Valgus

Young-Phil Yune, Jeong-Hoon Kim

Orthopaedic Surgery Department, Daejeon Woori Hospital, Daejeon, Korea

**Purpose:** The purpose of this study was to analyze the clinical results of medial horizontal suture fixation of Akin osteotomy in hallux valgus and present its advantages.

**Materials and Methods:** This study was based on 48 cases of 35 patients with Akin osteotomy, who underwent surgery of hallux valgus between December 2014 and July 2015, and with at least 12 months of follow-up. The mean age of patients was 46.9 years (range, 16~71 years). The mean follow-up duration was 15.9 months (range, 12~18 months). Clinical evaluations included pain visual analogue scale (VAS) score, American Orthopaedic Foot and Ankle Society (AOFAS hallux metatarsophalangeal interphalangeal scale) score, and satisfaction score. Weightbearing anteroposterior radiographs were taken to measure the distal articular set angle (DASA) of the hallux. Radiographic bone union at 6 months follow-up was regarded as a success, while a loss of reduction and nonunion was regarded as a failure.

**Results:** The mean pre- and postoperative pain VAS scores were 4.27 and 1.67, respectively ( $p < 0.05$ ). The mean AOFAS score improved from 59.7 to 80.5 ( $p < 0.05$ ). The DASA was improved from 8.15 to  $-2.57$  ( $p < 0.05$ ). There was no case of skin irritation, cortical breakage, inflammation from the knot, and infection. All patients showed union without fixation failure.

**Conclusion:** The clinical and radiological evaluations in this study demonstrate reliable results without complication. The medial horizontal suture fixation of the Akin osteotomy was effective, and the advantage of this procedure was unnecessary of the material removal, preservation of the joint, and no skin irritation.

**Key Words:** Hallux valgus, Akin osteotomy, Suture fixation

### 서 론

Akin 절골술은 무지 외반증의 수술적 치료 중 하나로 무지 지골

간 관절의 외반 변형을 교정하기 위한 무지 근위지골 내측 폐쇄성 뼈 절골술을 말한다.<sup>1)</sup> 무지 외반증의 수술적 치료에서 Akin 절골술만 단독으로 시행하는 경우는 드물며 대개 중족골의 절골술과 병행한다. Akin 절골술 후 고정은 다양한 방법들이 사용되고 있으나 각각의 장단점이 있어 가장 효율적인 고정 방법에는 논란이 많다. 저자들은 효율적인 고정 방법의 요건을 술기의 간편성, 고정의 적절한 강도 및 골유합까지의 지속성, 고정물 제거의 불필요성, 술 후 합병증의 최소화라고 생각하였다. 이에 저자들은 효율적인 고정 방법의 요건을 충족하는 새로운 내측 횡 봉합사 고정술을 소개하였다.<sup>2)</sup>

본 연구는 무지 외반증으로 진단 받은 사례에서 중족골 절골술

Received January 5, 2017 Revised February 13, 2017 Accepted February 27, 2017

Corresponding Author: Young-Phil Yune

Orthopaedic Surgery Department, Daejeon Woori Hospital, 70 Munjeong-ro

48beon-gil, Seo-gu, Daejeon 35262, Korea

Tel: 82-42-829-0910, Fax: 82-42-478-9114, E-mail: yuneyp@naver.com

The point of this thesis was presented by 26th Autumn Congress of Korean Foot and Ankle Society.

Financial support: None.

Conflict of interest: None.

Copyright ©2017 Korean Foot and Ankle Society. All rights reserved.

© This is an Open Access article distributed under the terms of the Creative Commons Attribution Non-Commercial License (<http://creativecommons.org/licenses/by-nc/4.0>) which permits unrestricted non-commercial use, distribution, and reproduction in any medium, provided the original work is properly cited.

로 변형 마우 절골술을,<sup>3)</sup> 근위 지골 절골술로 Akin 절골술을 시행 받은 환자 중 내측 횡 봉합사 고정술을 시행한 환자를 대상으로 하였으며 장기간 추시 결과를 관찰하였고, 이후 그 결과에 대해서 평가를 위해 이 연구를 진행하였다.

## 대상 및 방법

### 1. 연구대상

2014년 12월부터 2015년 7월까지 본원에 내원한 무지 외반증 환자 중 보존적 치료에 반응하지 않아 수술을 시행한 환자 중 최소 1년 이상 경과관찰이 가능하였던 35명의 환자(48예)를 대상으로 하였다. 수술 당시 임신 가능성 있는 여성, 이전 무지 외반증 수술 병력이 있는 2차 수술 환자는 제외하였다.

환자의 평균 나이는 46.9세(범위 16~71세, 표준편차 13.7)였고, 남자는 5예, 여자는 43예였다. 모든 환자를 대상으로 수술 전후 이학적 검사, 통증 visual analogue scale (VAS) 점수, American Orthopaedic Foot and Ankle Society (AOFAS) 점수(AOFAS hallux metatarsophalangeal interphalangeal scale)를 시행하고 수술 후 환자의 주관적 만족도는 우수, 양호, 보통, 불량으로 나누어 조사하였다. 족부 체중부하 단순 방사선 촬영을 통해 무지 근위 지골의 종축과 근위지 관절면에 수직인 선과 이루는 각인 distal articular set angle (DASA)<sup>4)</sup>을 측정하여 내측 횡 고정술의 결과를 비교 분석하였다(Fig. 1). 또한 고정용 봉합사와 관계된 이물 반응의 유무와 골유합 과정을 관찰 기록하였다. 단순 방사선 촬영에서 고정의 소실, 고정부 주변의 골 소실, 낭종과 가관절 유무를 관찰하고, 외래 경과 관찰하면서 고정용 봉합사의 이물 반응에 의한 골수염, 누공, 수술 부위 통증이나 부종 발생 유무를 기록하였다.

본 연구는 공용기관생명윤리위원회(Institutional Review Board)

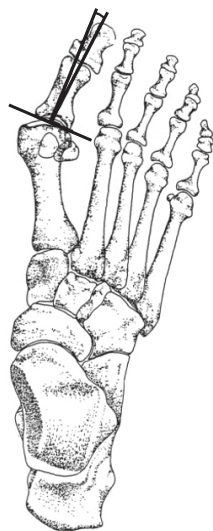


Figure 1. Distal articular set angle.

의 승인을 받았다(P01-201609-21-008).

### 2. 수술방법 및 수술 후 관리

외측 인대 유리술과 변형 마우 절골술을 이용한 중족골 절골술을 시행하였고 발의 중립 자세에서 잔여 외반각과 회내 변형 정도를 확인하였다. 무지 근위 지골 기저부의 약 5~6 mm 원위부에서 제 1중족지관절과 평행하도록 전동 톱을 이용하여 내측에서 외측으로 절골을 시작하여 외측 피질골 1~2 mm를 남겨 놓았다. 잔여 외반각의 정도에 따라 2~5 mm 크기로 내측 폐쇄성 췌기 절골술

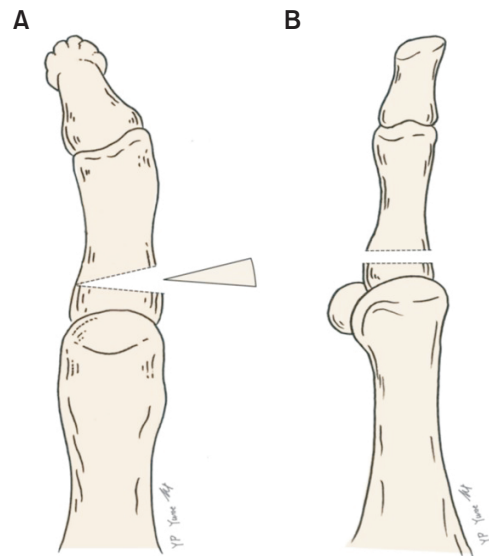


Figure 2. Osteotomy is performed on the proximal phalanx 5 to 6 mm distal to the first metatarsophalangeal joint. The size of medial closing wedge osteotomy was determined by remaining valgus angle. (A) Anterior view. (B) Lateral view.

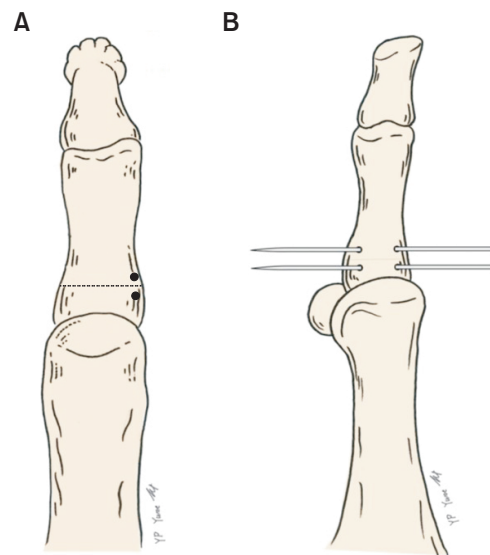
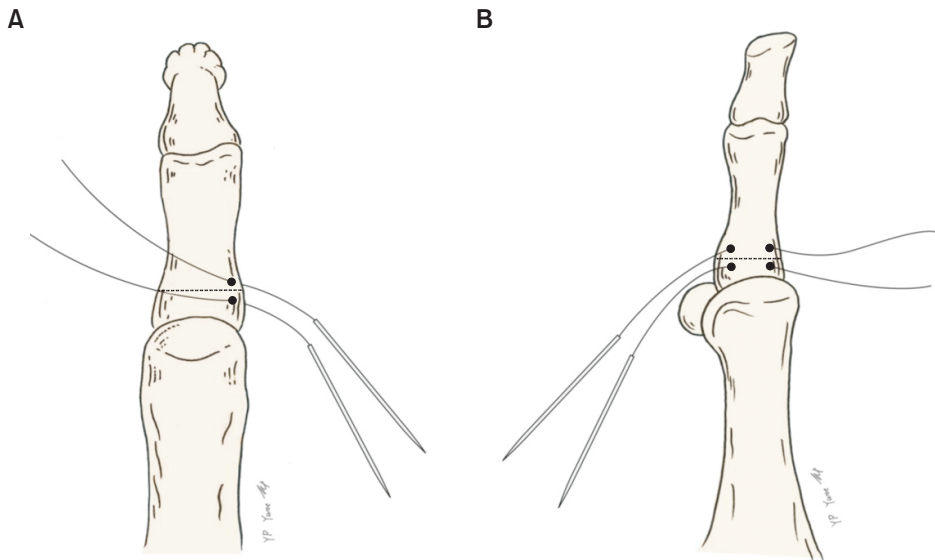
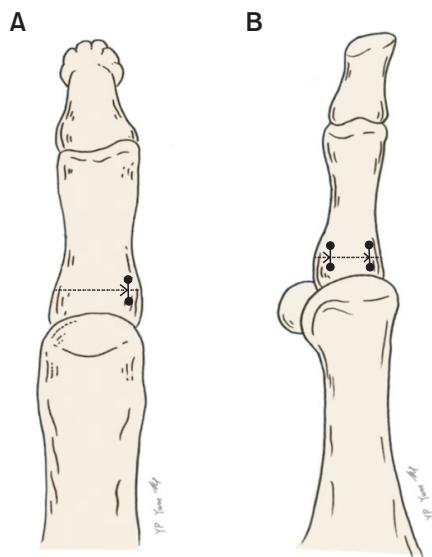


Figure 3. Two holes are placed horizontally on either side of osteotomy using 1.6 mm Kirschner wire. (A) Anterior view. (B) Lateral view.



**Figure 4.** No. 2 Ethibond sutures (Ethicon, USA) on straight needle are passed into both side holes. (A) Anterior view. (B) Lateral view.



**Figure 5.** Osteotomy site was closed and tied with Ethibond suture (Ethicon, USA). (A) Anterior view. (B) Lateral view.

을 시행하였다(Fig. 2). 무지 외반의 교정을 확인하고 무지의 전면에서 회내 변형 정도를 다시 확인하였다. 1.6 mm 두께의 Kirschner 강선(K-강선)을 이용해 절골면에서 근위 약 3 mm 위치에서 근위 족지골 내측의 족배에서 족저 방향으로 양측 피질골에 구멍을 뚫었다. 원위 골편에서는 절골면과 3 mm 정도 원위로 떨어진 지점에서 회외 감염(supination derotation) 교정된 위치로 1.6 mm K-강선을 족배에서 족저 방향으로 근위 족지골 내측의 양측 피질골에 구멍을 뚫었다(Fig. 3). 직침에 달린 No. 2 Ethibond 봉합사(Ethicon, Somerville, NJ, USA) 2개를 각각의 구멍으로 통과시킨 후 우선 족저면에서 두 봉합사를 묶고 족배면에서 마저 매듭을 만들었다(Fig. 4, 5). 봉합사는 피질골 4군데를 지나게 되면서 최대한 많은 양의 골을 포함하도록 하였다.

**Table 1.** American Orthopaedic Foot and Ankle Society (AOFAS) Score

AOFAS score	Preoperative	Postoperative	p-value
Pain	23.96±5.74	33.75±6.72	<0.05
Function	27.31±3.59	31.75±3.89	<0.05
Alignment	8.44±1.29	15.00±0.00	<0.05
Total	59.71±7.82	80.50±8.35	<0.05

Values are presented as mean±standard deviation.

수술 후 창상관리는 매 2일마다 실시하였다. 무지는 탄력붕대를 이용하여 교정된 자세를 유지하도록 하였다. 수술 후 8주간 수술 후 신발(postoperative shoe)을 착용하였으며 초기에는 후족부에 무게 중심을 둔 부분 체중부하만 허용하였다. 수술 2주 후부터 점진적으로 체중부하를 하도록 하였고 수술 후 3개월에는 스포츠 활동을 허용하였다.

### 3. 통계 분석

통계 분석은 IBM SPSS Statistics 20.0 (IBM Co., Armonk, NY, USA)을 이용하여 Wilcoxon signed ranked test를 통해 수술 전 후 임상 및 방사선학적 계측의 유의성을 평가하였다. 유의수준이 0.05 미만일 때 통계적으로 의의가 있는 것으로 판정하였다.

## 결 과

대상 환자의 수술 후 평균 추시 기간은 15.9개월(범위 12~18개월, 표준편차 3.2)이었다. 수술 전 통증 VAS 점수는 평균 4.27에서 수술 후 평균 1.67로 감소하였다(p<0.05). AOFAS 점수는 수술 전 평균 59.7, 수술 후 80.5였다(p<0.05; Table 1). 수술 후 최종 추시에서 환자의 수술 후 만족도는 매우 만족 42예(87.5%), 만족 4예(8.3%), 보통 2예(4.2%)로 조사되었다.

체중부하 단순 방사선 사진에서 DASA를 평가하였다. 평균 DASA는 수술 전 8.15도에서  $-2.57$ 도로 감소하였다( $p < 0.05$ ).

추시 기간 동안 피부 자극, 피질골 파손, 감염의 합병증은 없었고 모든 환자는 고정 실패 없이 골유합 소견을 보였다(Fig. 6).

## 고 찰

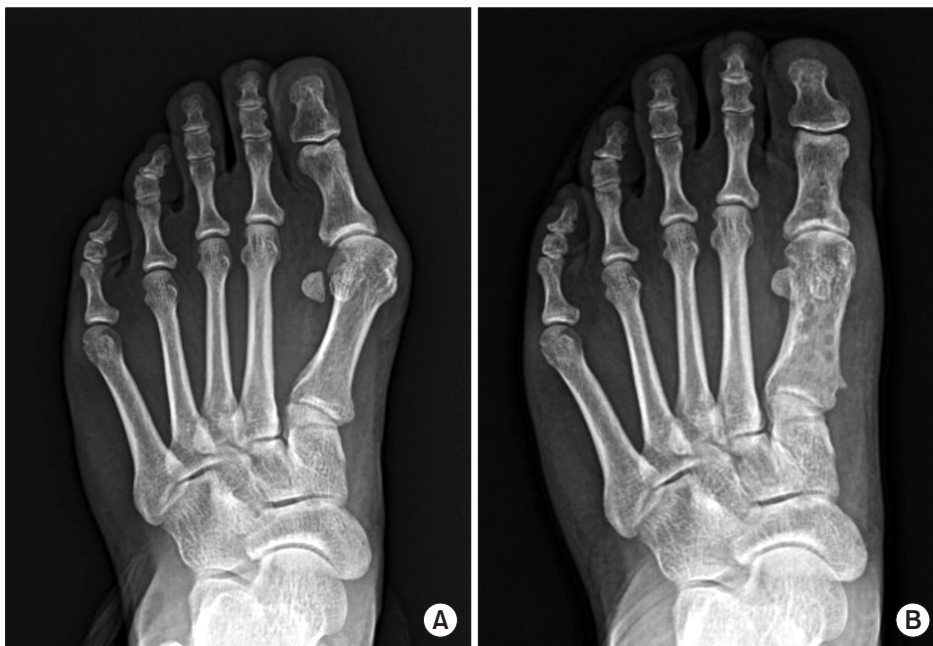무지 외반증의 수술적 치료로 다양한 방법이 소개되어 있으며 특히 무지 지간 관절의 외반 변형의 교정을 위해서 Akin 절골술이 널리 사용되고 있다. Akin 절골술은 1925년 Akin<sup>1)</sup>이 소개한 절골술로 근위 지골 기저부 내측 용기를 제거하고 근위 지골에 내측 뼈 절골술을 시행하는 방법이다. Akin 절골술은 무지 지골 자체의 변형을 교정할 목적으로 단독으로 사용하기도 하지만 대부분의 무지 외반증 환자에 있어서 증축골 절골술과 병행하여 추가적인 교정각을 얻는 것이 일반적이며, 무지 외반증 환자에서 Akin 절골술을 단독으로 시행하는 경우 제 1중족-족지 관절의 외측 탈구 및 아 탈구가 발생할 수 있어 주의를 요한다.<sup>9)</sup>

Akin이 처음으로 소개한 절골 부위의 고정은 내고정보다는 외부 부목고정을 추천하였으나 최근에는 좀 더 빠른 재활 및 절골부의 안정성 향상을 위하여 스테인리스 와이어,<sup>6)</sup> K-강선,<sup>7)</sup> 금속 나사못,<sup>8)</sup> 스테이플,<sup>9)</sup> 흡수성 또는 비흡수성 봉합사<sup>10,11)</sup> 등 다양한 내고정용 삽입물이 사용되고 있다. Chacon 등<sup>12)</sup>은 모형 뼈에 Akin 절골술을 가하여 5가지 방법으로 내고정하고 생역학 비교 연구를 하였다. 금속판(2-hole locking plate and locking screws), 감열성 형상기억 스테이플(heat sensitive memory staple), 강선(28-gauge monofilament wire), 나사못(2.7 mm bicortical screws) 및 교차 K-강선(crossed K-wire) 중에서 교차 K-강선이 생역학적으로 가장 안

정된 고정 방법이었으며 다른 고정 방법 사이에서는 통계적으로 차이가 없었다고 하였다.

고정 방법은 전통적으로 금속 와이어를 이용하여 절골면의 내측 피질골에 두 개의 구멍을 뚫고 고정하는 방법이 사용되었으나 과도한 장력에 의해 피질골의 골절이 발생하는 단점이 있었다. Boberg<sup>13)</sup>은 절골면에 수직(족배에서 족저)으로 지골 피질골을 관통하여 네 개의 피질골을 통한 금속 와이어를 이용한 고정으로 피질골 골절의 단점을 보완하였으나 원위 골편이 족배로 굴곡될 수 있고, 외측 피질골이 온전해야만 안정성을 얻을 수 있다는 단점이 있었다. Schlefman<sup>14)</sup>은 절골면에 수평(내측에서 외측)으로 피질골을 관통하여 고정함으로써 원위 골편의 족배 굴곡을 피할 수 있었고 외측 피질골 골절이 발생한 상태에서도 비교적 안정적인 고정이 가능하였다. 그러나 이 방법은 추가적인 피부절개가 필요하다는 단점이 있었다. 저자들의 방법은 Boberg<sup>13)</sup>와 같이 절골면에 수직으로 구멍을 뚫고 고정하는 방법이나 원위 골편이 족배로 굴곡되어 환자들의 불편을 호소하는 경우는 없었다. 이는 저자들의 방법은 고정을 위해 금속 와이어가 아닌 비교적 장력이 약한 비흡수성 봉합사를 사용하였고 족배 측에서 1차 매듭을 시행한 후 마지막 2차 매듭을 족저 측에서 장력을 가해 시행한 것이 그 원인이라 생각된다.

국내에서도 Akin 절골술 및 고정에 있어서 다양한 연구가 소개되었다. Song 등<sup>15)</sup>은 Akin 절골술 후 고정에 있어서 흡수성 봉합사를 이용하여 고정물의 제거가 필요 없고 피부 자극증상이 없어 좋은 결과를 보였다고 하며, Ahn 등<sup>16)</sup>은 무지 근위지골의 근위부 내측 골 돌출의 골편 절제술을 시행하면 근위부 골편의 내측 피질골이 제거되어 고정에 어려움이 발생한다고 하였으며 이를 고정하기 위하여 흡수성 봉합사를 관절면을 관통하여 봉합하였다. Moon 등<sup>17)</sup>



**Figure 6.** (A) Preoperative weightbearing anteroposterior radiograph of 47-year-old woman shows hallux valgus in the left foot. (B) Radiograph at postoperative 18 months shows bone union.

은 무지의 회내 변형을 동반한 무지 외반증에서 폐쇄적 회외감염 Akin 절골술을 시행하여 무지 지간 외반각뿐만 아니라 회내 변형 각도 동시에 교정하여 수술 후 발의 모양을 개선시키고 무지 외반 증의 재발을 막는 데 유용하였다고 하였다. Young 등<sup>18)</sup>은 114예에서 비흡수성 봉합사를 이용하여 고정하였으며 1개의 봉합사와 2개의 봉합사를 이용한 고정에 있어서 차이가 없었으며 봉합사의 매듭이 자극되어 제거한 경우는 3예 있었고 모두에서 자극 증상을 보인 매듭은 좀 더 배측에 있는 것이라 하였다.

Akin 절골술의 시행에 있어 저자들은 내측 용기 절제술은 시행하지 않았으며 제 1중족-족지 관절면에 평행하게 절골을 하고, 잔여 무지 외반각에 따라 2~5 mm 정도의 두께로 내측 폐쇄성 뼈기 절골술을 시행하였다. 절골술 후 절골면에 수직으로 구멍을 뚫어 네 개의 피질골을 No. 2 Ethibond 봉합사를 이용하여 고정하였다.

내측 횡 봉합사 고정술은 고정용 금속의 제거 수술이 필요 없고, 봉합사의 관절면 통과에 의한 관절연골의 손상이 없고, 절골면과 봉합사 통과 구멍 사이의 거리가 짧아 발생하는 골절과 고정 실패의 단점을 피할 수 있으며 피질골 네 부위를 통해 고정함으로써 보다 견고한 고정이 가능하였다. 또한 이 술기 방식은 봉합 시 직침을 이용하여 회외 교정을 미리 예측하여 고정함으로써 보다 편리하고 정확하게 교정할 수 있었다. 그러나 절골면 고정 시 봉합사 매듭이 생기게 되어 이로 인한 연부조직 자극 증상이 발생할 수 있다는 문제점이 예상되었으나 저자들의 사례에서는 피부자극 증상이 관찰되지 않았다. 이는 고정용 봉합사인 No. 2 Ethibond의 매듭이 크지 않고 매듭의 위치가 중앙이 아닌 좀 더 내측의 등측, 배측에 위치함으로써 상대적으로 피부자극이 심하지 않았으리라 생각된다.

결론적으로 Akin 절골술 시 내측 횡 봉합사 고정 방법은 편리성, 고정의 견고성, 재수술의 불필요성, 그리고 비교적 간단한 방법으로 회내 변형 교정이 가능하다는 장점이 있으며 이의 단기 추시 결과가 우수하여 유용한 술식이라 생각된다.

본 연구의 제한점으로는 첫째, 후향적 연구이며 추시 기간이 짧아 장기적인 결과를 확인할 수 없었다. 둘째, Akin 절골술 횡 봉합사 고정술만의 임상 결과를 조사하였고 다른 절골 부위 고정방법과 비교 연구가 이루어지지 않아 타 술식과의 우열을 판단할 수 없다. 따라서 추가적인 비교 연구가 필요할 것이다. 셋째, 환자와 면담 및 이학적 검사상 원위 골편의 등측 골극이 발견되지 않았지만 이에 대한 방사선학적 측정 및 통계적 검증이 이루어지지 않은 점은 제한점이 될 것이다. 넷째, 본 연구에서 AOFAS 점수와 방사선학적 측정에서 좋은 결과를 보여주었지만 회내 변형 교정의 방사선학적 평가가 이루어지지 않아 향후 추가적인 연구가 필요할 것으로 생각된다.

## 결론

Akin 절골술 후 고정에 있어서 저자들이 소개한 내측 횡 봉합사 고정술은 임상적 및 방사선학적 측정에서 좋은 결과를 보였다. 고정용 비흡수성 Ethibond 봉합사는 추시 기간 동안 특별한 피부 자극 증상이 관찰되지 않았으며 이에 따라 봉합사 제거가 불필요하였다.

결과적으로 내측 횡 봉합사 고정술은 관절면을 보존하며 특별한 합병증이 없는 유용한 방법으로 생각된다.

## REFERENCES

1. Akin OF. The treatment of hallux valgus: a new operative procedure and its results. *Med Sentinel*. 1925;33:678-9.
2. Yune YP, Kim S. Medial horizontal suture fixation of the Akin osteotomy: a technical report. *J Korean Foot Ankle Soc*. 2015;19:197-200.
3. Mau C, Lauber HJ. Die operative Behandlung des Hallux valgus (Nachuntersuchungen). *Deutsche Zeitschrift für Chirurgie*. 1926;197:361-77.
4. Balding MG, Sorto LA Jr. Distal articular set angle. Etiology and x-ray evaluation. *J Am Podiatr Med Assoc*. 1985;75:648-52.
5. Springer KR. The role of the Akin osteotomy in the surgical management of hallux abducto valgus. *Clin Podiatr Med Surg*. 1989;6:115-31.
6. Gerbert J, Spector E, Clark J. Osteotomy procedures on the proximal phalanx for correction of a hallux deformity. *J Am Podiatry Assoc*. 1974;64:617-29.
7. Colloff B, Weitz EM. Proximal phalangeal osteotomy in hallux valgus. *Clin Orthop Relat Res*. 1967;54:105-13.
8. Coughlin MJ. Hallux valgus. *J Bone Joint Surg Am*. 1996;78:932-66.
9. Levitsky DR, DiGilio J, Kander R, Rubin B. Rigid compression screw fixation of first proximal phalanx osteotomy for hallux abducto valgus. *J Foot Surg*. 1982;21:65-9.
10. Giannestras NJ. *Foot disorders: medical and surgical management*. 2nd ed. Philadelphia: Lea & Febiger; 1973.
11. Tóth K, Kellermann P, Wellinger K. Fixation of Akin osteotomy for hallux abductus with absorbable suture. *Arch Orthop Trauma Surg*. 2010;130:1257-61.
12. Chacon Y, Fallat LM, Dau N, Bir C. Biomechanical comparison of internal fixation techniques for the Akin osteotomy of the proximal phalanx. *J Foot Ankle Surg*. 2012;51:561-5.
13. Boberg J. Surgical procedures of the hallux. In: McGlamary ED, Banks AS, Downey M, editors. *The comprehensive textbook of foot and ankle surgery*. 2nd ed. Philadelphia: JB Lippincott; 1992. p.533-4.
14. Schlefman BS. Akin osteotomy with horizontal interosseous wire-loop fixation. *J Am Podiatr Med Assoc*. 1999;89:194-8.
15. Song MH, Kim BH, Ahn SJ, Yoo SH, Lee DJ. Fixation with absorbable suture material in Akin osteotomy. *J Korean Foot Ankle Soc*. 2011;15:149-52.

16. Ahn SJ, Kim BH, Song MH, Kang SW, Oh KT, Yoo SH. *Transarticular fixation of Akin osteotomy on patients with hallux valgus after resection of medial protrusion of base of proximal phalanx.* *J Korean Foot Ankle Soc.* 2013;17:220-4.
17. Moon GH, Ahn GY, Lee YH, Nam IH, Lee JI. *The effect of derotational closing wedge Akin osteotomy for the treatment of hallux valgus with the pronation of great toe.* *J Korean Foot Ankle Soc.* 2008;12:14-9.
18. Young KW, Lee KT, Kim JY, Cha SD, Kim ES. *Fixation with suture material in Akin osteotomy.* *J Korean Foot Ankle Soc.* 2004;8:138-41.