

## 항혈소판 응집 억제제 (ASTRIX, PLAVIX) 복용 이후 하지 혈종 발생 사례 보고

배고은, 조재현, 최진용, 심소현, 서희정, 홍진우, 이 인,  
김소연, 최준용, 한창우, 윤영주, 박성하, 권정남  
부산대학교한방병원 한방내과

### A Case Report of Hematoma in the Lower Extremity Induced by Anti-platelet Agents (Astrix, Plavix)

Go-eun Bae, Jae-hyun Cho, Jin-yong Choi, So-hyun Shim, Hee-jeong Seo, Jin-woo Hong, In Lee,  
So-yeon Kim, Jun-young Choi, Chang-woo Han, Young-ju Yun, Seong-ha Park, Jung-nam Kwon  
Dept. of Internal Medicine, Pusan National University Korean Medicine Hospital

#### ABSTRACT

**Objective:** Our aim was to report a case of hematoma in the lower extremity induced by anti-platelet agents (Astrix, Plavix).

**Methods:** The patient was prescribed anti-platelet agents and a hematoma occurred three times in the lower extremity. Before admission, the hematoma had occurred in the lateral compartment area of left lower extremity (2×2 cm). We detected a spontaneous hematoma in the lateral compartment area of right lower extremity (8×4 cm) and we stopped the Astrix medication. We also used herbal medicine (大黃左經湯加味方 (*Daehwangjwagyeong-tang-gami*)), external therapy of 大黃梔子 (Dae-hwang-Chi-ja) powder, and wet cupping therapy. We then detected a spontaneous hematoma in the posterior compartment area of the left lower extremity (5×5 cm) and we stopped the Plavix medication. We also used herbal medicine and external therapy.

**Results:** After cessation of the anti-platelet agents (Astrix, Plavix), no recurrence of hematoma was observed in lower extremity and there was no recurrence of cerebral infarction.

**Conclusions:** When anti-platelet agents are administered, attention should be paid to the patient's age and adverse events of the drugs. Bleeding symptoms and adverse effects should be continuously monitored.

**Key words:** anti-platelet agents, hematoma, *Daehwangjwagyeong-tang-gami* (大黃左經湯加味方), 大黃梔子 (Dae-hwang-Chi-ja) powder, wet cupping

## 1. 서론

· 투고일: 2017.09.08, 심사일: 2017.10.25, 게재확정일: 2017.10.27  
· Corresponding author: Jung-nam Kwon Dept. of Internal  
Medicine, School of Korean Medicine,  
Pusan National University, Beomeo-ri,  
Mulgeum-eup, Yangsan-si, Gyeongsangnam-do,  
50612, Korea  
TEL: +82-55-360-5956 FAX: +82-55-360-5956  
E-mail: jnkwon@pusan.ac.kr

한방 병원 입원 환자의 상병명 중 첫 번째가 중  
풍 후유증 두 번째가 뇌졸중이며, 한방 병원에서의  
뇌졸중 치료가 국민 의료에 기여하는 바가 크다<sup>1</sup>.  
최근 뇌졸중 치료를 제고를 위한 노력의 일환으로  
한의학적 치료와 서양 의학적 치료를 함께 시행하

려는 시도가 늘어나고 있다<sup>2</sup>.

뇌졸중 환자가 한·양방 협진 의료 서비스를 이용함에 있어서 보완 되어야 하는 부분으로 한·양방을 접목할 수 있는 학문적 연구 분야 및 임상 분야의 노력이 부족하다는 점이 제기 되고 있다<sup>3</sup>. 뇌졸중으로 입원한 883명의 환자를 조사한 보고에 따르면, 졸중풍 환자군 중 98.4%에서 한·양약 복합 투여율을 보이며, 현재 뇌졸중 입원 환자들의 대부분이 한약과 양약을 복합 하여 복용 하고 있다<sup>4</sup>. 한약과 양약의 병용이 늘어나고 있는 상황에서<sup>5</sup>, 양약 투약 시 인체 반응 및 작용에 대해 이해하고 양약 투약에 의한 부작용으로 야기 되는 증상에 대해서도 숙지 할 필요가 있다.

한방 병원에서 진료 하는 뇌졸중 환자는 양방 의존도가 다소 낮아 보존적 치료가 주를 이루는 뇌경색 환자가 많다<sup>1</sup>. 뇌경색 환자의 관리 및 재발을 막기 위해서는 위험인자에 대한 조절도 중요 하지만 항혈소판 응집 억제제나 항응고제의 사용이 필수적이며<sup>6</sup>, 항혈소판 응집 억제제의 사용 시에는 기전과 부작용 및 환자의 특징 등을 고려하여 선택 하여야 한다<sup>7</sup>. 효과가 증명된 항혈소판 응집 억제제는 아스피린(ATRAX), 클로피도그렐(PLAVIX) 등이 있으며, 모두 위장관계 출혈 및 뇌출혈 등을 증가 시키므로 출혈 소인이 있는 환자에게 주의해서 사용해야 한다<sup>7</sup>. 이상 반응 보고에 대한 사례로 클로피도그렐 복용 후, 자발성 복강 내 혈종 발생 1례<sup>8</sup>, 자발성 척추 경막 외 혈종<sup>9</sup>에 대한 보고가 있으나, 하지 혈종 발생에 대한 국내의 보고는 찾을 수 없었다.

혈종(hematoma)은 기관, 공간 혹은 조직에서 보통 혈병(blood clot)으로 된 혈액이 국소적으로 집합된 것으로 임상적으로 부종, 종창, 반상 출혈, 경결을 동반 한다. 환자에게 혈종이 발견될 때는 전반적인 병력, 특히 혈액 질환 여부와 약물 중 혈액 응고와 관련된 것을 조사해야 한다<sup>10</sup>. 특별한 이유 없이 혈종이 발생 했을 경우에는 복용하고 있는 약물 중 항혈소판 응집 억제제 및 항응고제가

있는지 확인해야 하며, 이에 대한 빠른 인지와 즉각적인 조기 처치가 필요 하다<sup>8</sup>.

이에 저자는 항혈소판 응집 억제제 투약 후 하지 혈종이 자발적으로 반복 발생한 환자에 대하여 항혈소판 응집 억제제의 투약 조절 및 한방 치료를 시행 한 사례를 보고 하고자 한다.

## II. 증 례

1. 환 자 : 최○○(여/79세)
2. 신장/체중 : 163 cm/71 kg
3. 진단명
  - 1) Cerebral infarction(Rt. medullary infarction)
  - 2) Diabetes Mellitus, Hypertension, Hyperlipidemia
4. 주소증 : hemiparesis, Rt.
5. 발병일 : 2017년 5월 초
6. 치료기간 : 2017년 6월말~2017년 8월 중순
7. 과거력
  - 1) Diabetes Mellitus, Hyperlipidemia, Hypertension : 2007년 진단, 최초진단 이후로 현재까지 약물 복용 중
8. 가족력 : 췌장암(부)
9. 현병력  
상기 79세 여환 2007년경부터 고혈압, 당뇨, 고지혈증으로 약물 치료 지속 하던 분으로 2017년 5월초 회전성 어지러움으로 타병원 응급실 내원하여 시행한 Brain MR 상 Rt medullary infarction, Lt V4 multifocal stenosis & aneurysm, Rt V4 PICA end 진단 후, 타병원 입원하여 보존적 치료 시행 이후 가료 하였다.  
2017년 5월 중순 일상생활 중 구음장애, 안면마비, 우측두부 통증, 상하지의 위약감 재 발생하여 타병원 입원하여 1달 간 입원 치료 시행 하였다.  
2017년 6월말 상기 증상에 대한 적극적인 한방 치료 위하여 본원 중풍뇌질환센터 외래를 경유하여 입원하였다.

10. 주요 검사 소견

- 1) 2017년 05월 01일 MR Posterior fossa(CE) & Angio(CE)/MR perfusion(Fig. 1)
  - (1) Suspicious diffusion restriction in right lateral medulla
  - (2) Diffuse brain atrophy
  - (3) MRA
    - ① aneurysmal dilatation of left V4
    - ② focal stenosis of right P2, M2
    - ③ non-visible right V4

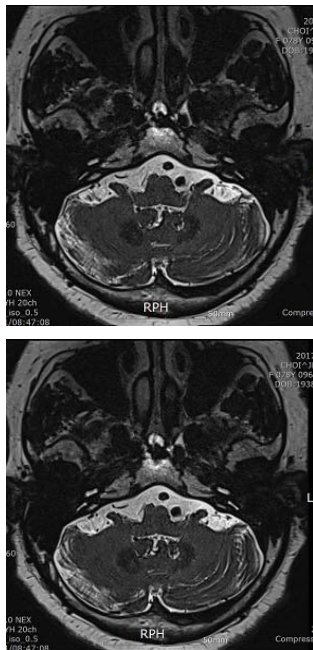


Fig. 1 Brain MR of patient (2017.05.01).

- 2) 2017년 05월 01일 Lipid profile
  - (1) Total cholesterol 225 mg/dl(참고치 0-200)
  - (2) LDL cholesterol 128 mg/dl(참고치 0-100)
  - (3) Triglyceride 122 mg/dl(참고치 0-150)
- 3) 2017년 05월 16일 Clopidogrel(P2Y12) 혈소판 약물반응 검사 : 203 PRU
- 4) 2017년 05월 17일 Aspirin 혈소판 약물 반응 검사 : 429 ARU(aspirin reaction unit)

- 5) 2017년 05월 30일 US color doppler low. ext. vein(Fig. 2)

- (1) Venous insufficiency of Lt. popliteal vein
- (2) No evidence of thrombus in both lower extremity vein
- (3) Soft tissue swelling in Lt. calf -> r/o cellulitis

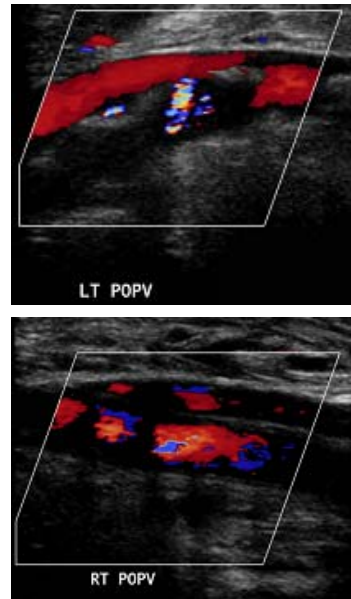


Fig. 2. US color doppler lower extremity vein of patient (2017.05.30).

11. 초진 소견

- 1) Hemiparesis, Rt.
  - (1) Manual Muscle Testing(MMT) L/E Gr. 4+ /4
  - (2) gait disturbance : 보호자지지 하에 기립위 전환 및 유지 가능
- 2) Review of system
  - (1) 수 면 : 불량
  - (2) 식욕, 소화 : 보통
  - (3) 대 변 : 평소 3일 1회 굳은변
  - (4) 소 변 : 보통(q3-5h), 야간뇨(+, 5회)
  - (5) 망 진 : 面白
  - (6) 설 진 : 舌淡, 苔厚白

- (7) 맥 진 : 脈滑
12. 치료 내용
- 1) 한약 치료
- (1) 大黃左經湯加味方(Daehwangjwagyeong-tang-gami, Table 2)
  - (2) 상기 大黃左經湯加味方を 1일 2첩 3포(120 cc/포)로 전탕하여 아침, 점심, 저녁 식후 2 시간에 1포씩 투약 하였다.
  - (3) 배변 상태에 따라서 大黃 2 g을 減한 처방을 투약 하였다.

Table 2. Composition of Daehwangjwagyeong-tang-gami (大黃左經湯加味方)

Herb	Latin name	Dose (g)
大黃	<i>Rhei Rhizoma</i>	4
羌活	<i>Osterici Radix</i>	4
白茯苓	<i>Hoelen</i>	4
細辛	<i>Asiasari Radix</i>	4
前胡	<i>Angelicae Decursivae Radix</i>	4
枳殼	<i>Aurantii Fructus Immaturus</i>	4
厚朴	<i>Magnoliae Cortex</i>	4
黃芩	<i>Scutellariae Radix</i>	4
杏仁	<i>Armeniaca Semen</i>	4
甘草	<i>Glycyrrhizae Radix et Rhizoma</i>	4
Total amount		40

- 2) 침구 치료
- (1) 입원 기간 중 1일 1회 20분 침치료를 기준으로 하여 치료 하였으며, 유침 시간 동안 적외선 조사요법을 병행 하였다.
  - (2) 穴 位 : GV20(百會), GB20(風池), 우측 GV14(陽白), ST4(地倉), ST6(頰車) 양측 LI11(曲池), LI4(合谷), TE5(外關), GB34(陽陵泉), ST36(足三里), SP9(陰陵泉), ST38(條口), GB39(縣鍾), SP6(三陰交), LR3(太衝)
  - (3) 사용 침 : 길이 40 mm, 두께 0.25 mm 동방 침구 제작소 일회용 스테인리스 침
- 3) 양약 치료
- (1) Magnesium Oxide 250 mg 아침, 점심, 저녁

- 식후 30분에 복용
- (2) Gabapentin 300 mg 아침, 저녁 식후 30분에 복용
  - (3) Aspirin 100 mg 아침 식후 30분에 복용
  - (4) Amlodipine 5 mg 아침 식후 30분에 복용
  - (5) Metformin 500 mg 아침, 저녁 식전 30분에 복용
  - (6) Atorvastatin 40 mg 저녁 식후 30분에 복용
  - (7) Diazepam 2 mg 자기 전 복용
  - (8) Acetaminophen 540 mg 아침, 점심, 저녁 식후 30분에 복용
- 4) 외용제
- (1) 大黃梔子末(10 g) : 大黃, 梔子 분말을 각 등분으로 하여 2시간 가량 첩부 하였다.
  - (2) 우측 대퇴 외측 부위에는 12회(6월말~7월중순, 격일 시행) 적용 하였다.
  - (3) 좌측 소퇴 후면 부위에는 11회(7월말~8월중순, 격일 시행) 적용하였다.
- 5) 습부항
- (1) 혈종의 경결 부위에 사혈 자극을 20회 이내로 하여 시행 하였다.
  - (2) 우측 대퇴 외측 부위에는 7월 중순에서 7월말에 7회 시행 하였다.
  - (3) 좌측 소퇴 후면 부위에는 7월말에서 8월초에 5회 시행 하였다.
13. 치료경과
- 1) 항혈소판 응집 억제제 투약 변화(Table 1)
    - (1) 상기 환자는 2007년경부터 고혈압, 당뇨, 고지혈증으로 약물 치료 하던 분으로 2015년 2월부터 ASPIRIN PROTECT(aspirin 100 MG)를 복용 하였다.
    - (2) 2017년 5월초 뇌경색 발병 이후 ASTRIX 100 MG과 PLVIX 75 MG을 복용하기 시작 하였다. 뇌경색 발병 4주후 좌측 소퇴 후면 부위 혈종(2×2 cm)이 발견 되었으나, 항혈소판 응집 억제제 복용을 유지 하였다.
    - (3) 6월말(입원 치료 4일째) 우측 대퇴 외측 부

- 위 혈종(8×4 cm)이 발견 되었고, 발견 3일 뒤 아침부터 ASTRIX 복용을 중지 하였다.
- (4) 7월말(입원 치료 35일째) 좌측 소퇴 후면 부위 혈종(5×5 cm)이 추가적으로 발견 되었고, 발견 1일 뒤 아침부터 PLAVIX 복용을 중지 하였다.
- (5) 10월말까지 항혈소판 응집 억제제를 복용 하지 않았으며, 추가적인 혈종의 발생 및 뇌경색의 재발은 없었다.

Table 1. Medication History of Antiplatelet (ATRIX, PLAVIX)

Antiplatelet	Date				
	Before on set	5/1 (on set)	5/29	6/28	7/29
ATRIX 100 MG	+	+	+	-	-
PLAVIX 75 MG	+	+	+	+	-

\* + : medication, - : stop the medication

- 2) 우측 대퇴 외측 혈종 경과(Fig. 3)
- (1) 6월말(입원 치료 4일째) 우측 대퇴 외측 부위 8×4 cm의 혈종이 발견 되었다. 암자색의 자반이 뚜렷하였으며, 발열·종창·열감·통증·경결이 있는 상태로 혈종 부위에 大黃梔子末을 시행 하였다.
- (2) 발생 7일후 자반의 색이 연한 붉은 색과 황색으로 열어졌으며, 열감과 부종이 경감 되었다. 大黃梔子末 시행 후 열감과 부종은 호전 양상을 보였으나, 경결에 대한 호전은 뚜렷하지 않았다.
- (3) 발생 14일후부터 5일 동안 상기 혈종 부위에 매일 습부항을 추가로 시행 하였고, 경결이 현저히 경감 되었다.
- (4) 10월말까지 상기 부위 혈종의 재발은 없었다.

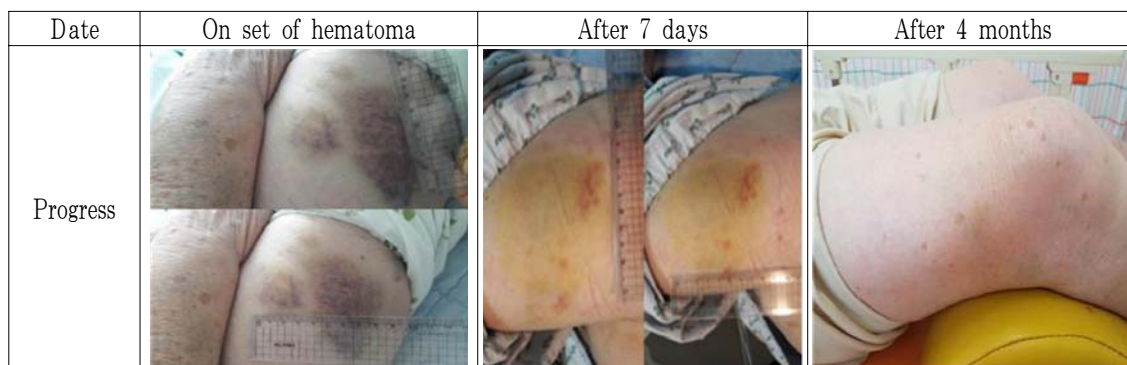


Fig. 3. The report of hematoma occurrence at lateral compartment area of Rt. leg.

- 3) 좌측 소퇴 후면 혈종 경과(Fig. 4, Fig. 5)
- (1) 5월말 타병원 입원 시 좌측 소퇴 후면 부위 2×2 cm의 혈종이 발견 되었다. 발열·종창·열감·통증·경결이 있었으며, 검사 상 특별한 이상 소견이 관찰 되지 않아, 처치 없이 경과 관찰 되었다. 본원 입원 시(6월말)에 좌측 소퇴 후면부위 혈종이 완전히 소실

- 되지 않은 상태 이었다.
- (2) 7월말(입원 치료 35일째) 좌측 소퇴 후면부위 5×5 cm으로 전체 면적은 25 cm<sup>2</sup>의 혈종이 발견 되었다. 발열·종창·열감·통증·경결이 있는 상태로 혈종 부위에 大黃梔子末, 습부항을 시행 하였다.
- (3) 발생 1일후 경결은 경감 되었으며, 발생 5일

후에는 열감이 경감 되었다.  
 (4) 발생 6일후 경결의 면적이 16 cm<sup>2</sup>으로 경감,  
 발생 12일후 경결의 면적은 9 cm<sup>2</sup>로 경감,

발생 17일후 6 cm<sup>2</sup>로 경감 되었다. 발생 19  
 일후 4 cm<sup>2</sup>으로 경감 되었다.  
 (5) 10월말까지 상기 부위 혈종의 재발은 없었다.

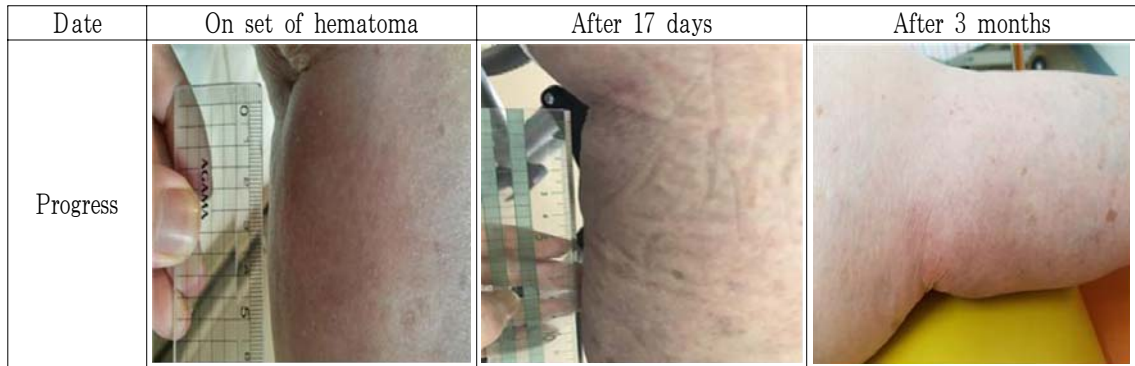


Fig. 4. The report of hematoma occurrence at posterior compartment area of Lt. leg.

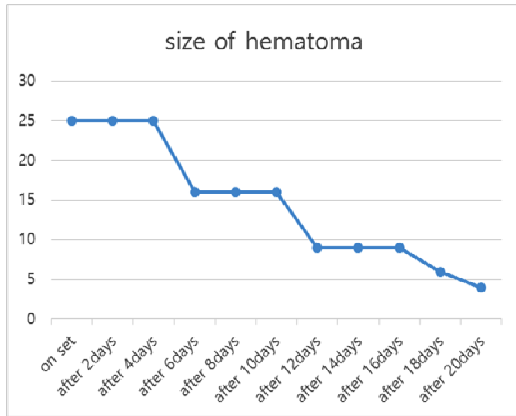


Fig. 5. Progress of the hematoma size at posterior compartment area of Lt. leg posterior.

### III. 고 찰

우리나라의 뇌졸중 발생 빈도는 약 8:2의 비율로 뇌경색이 뇌출혈에 비하여 많은 것으로 보고된다. 한방 병원에서 진료하는 뇌졸중 환자는 보존적 치료가 주를 이루고, 양방 의존도가 다소 적은 뇌경색 환자가 많다<sup>1</sup>. 뇌경색 환자의 관리 및 재발을 막기 위해서는 고혈압과 당뇨 등의 위험인자를 조

절 하는 것도 중요 하지만, 혈전의 생성을 억제하기 위한 항혈소판 응집 억제제나 항응고제의 사용이 필수적이다<sup>6</sup>. 항혈소판 응집 억제제는 혈소판의 역할을 차단하여 혈관성 사망의 15%, 심각한 혈관성 질환의 25%를 예방하는 이점이 있으나<sup>11,12</sup>, 뇌경색 환자가 항혈소판 응집 억제제를 복용함에 있어서 어떠한 인자들에 의해 영향을 받는지에 대한 임상적인 연구는 드물다<sup>12</sup>. 따라서 항혈소판 응집 억제제의 기전과 부작용, 뇌경색의 발생원인, 동반된 위험 인자, 출혈성 부작용의 위험도, 약제들의 특성, 경제적인 여건, 복용 순응도 등을 고려하여 항혈소판 응집 억제제를 선택해야 한다<sup>6,7</sup>. 또한 항혈소판 응집 억제제 투약 시 연령에 따라 약물의 부작용이 증가함을 고려하여야 한다. 이는 연령에 따라 혈장의 부피가 감소하고 혈장 내 약물 농도는 높아짐에 기인하며, 대체적인 고령의 환자들은 다종의 약물을 복용하여 약물 상호작용에 의한 부작용이 늘어나기 때문이다<sup>8</sup>.

효과가 증명된 항혈소판 응집 억제제는 ASTRIX(이하 기재 아스피린), PLAVIX(이하 기재 클로피도그렐), 티클로딘(Ticlid, Clid) 등이 있다<sup>7</sup>. 아스

피린은 뇌경색의 이차 예방을 위해 가장 먼저 사용된 약물로, 아스피린의 acetyl기는 혈소판 내의 cyclooxygenase(COX)를 비가역적으로 억제하여 강력한 혈소판 활성화 인자인 thromboxane A<sub>2</sub>의 생성을 방해하며 혈소판의 분비와 응집을 방해하는 작용을 한다<sup>6</sup>. 아스피린은 현재까지 뇌경색의 급성기에 투여했을 때 뇌경색의 재발을 감소시키는 효과가 입증된 유일한 항혈소판 응집 억제제로 급성기부터 사용하여 약물의 변경 없이 일관되게 유지할 수 있다<sup>6</sup>. 클로피도그렐과 티클로딘은 간의 cytochrome p450을 통해 대사되어 P2Y<sub>12</sub> 수용체를 비가역적으로 억제함으로써, adenosine diphosphate (ADP)에 의해 유도되는 혈소판 응집을 억제한다<sup>7</sup>. 클로피도그렐은 뇌혈관 증후군과 말초 혈관질환에서 일차 선택되는 약이며, 최근 동맥경화증과 연관된 급성 혈관 질환들에 많이 사용된다<sup>7,13</sup>. 항혈소판 응집 억제제는 위장관계 출혈 및 뇌출혈 등을 증가시키므로 출혈 소인이 있는 환자에게 주의해서 사용해야 한다<sup>7</sup>.

아스피린에 의한 약물 유해 반응은 고유한 약리적 기능이나 약물-약물 상호 작용에 의해서 나타나는 A형과 예측하기 어렵고 투여 용량에 관계없이 발생하는 B형으로 나누어 볼 수 있다. A형 반응으로는 소화 불량, 위궤양 또는 출혈 등을 예로 들 수 있다<sup>14</sup>. B형 유해반응은 약리학적 작용과는 관련이 없고 개인에 따른 면역학적 또는 유전적 소인에 의하여 나타나는 것으로 천식의 악화, 두드러기, 혈관 부종 등을 예로 들 수 있다<sup>14</sup>. 클로피도그렐에 의한 약물 유해 반응은 오심, 설사, 변비와 같은 위장관계 증상이 주된 부작용<sup>8</sup>이며, 중대한 부작용으로 뇌출혈이나 심각한 호중구 감소증<sup>8</sup>이 있다.

이상 반응 보고에 대한 사례로, 관상동맥 우회술 시행 후 클로피도그렐을 복용하던 환자에게 자발성 복강 내 혈종이 발생한 사례<sup>8</sup>, 클로피도그렐 복용 6개월 후 자발성 척추 경막 외 혈종이 발생한 사례<sup>9</sup>에 대한 보고가 있으나, 하지 혈종 발생에 대

한 국내의 보고는 찾을 수 없었다. 혈종(hematoma)은 임상적으로 부종, 종창, 반상 출혈, 경결을 동반하고, 환자에게 발견될 때는 전반적인 병력, 특히 혈액 질환 여부<sup>10</sup>와 복용하고 있는 약물 중 항혈소판 응집 억제제 및 항응고제가 있는지 확인해야 한다. 복용하는 약물에 의한 혈종일 경우, 발생에 대한 빠른 인지와 즉각적인 조기 처치가 필요 하다<sup>8</sup>.

상기 환자는 항혈소판 응집 억제제 복용 이후 타병원 입원 시 5월 말에 좌측 소퇴 후면부의 혈종(2×2 cm), 본원 입원 시 6월말에 우측 대퇴 외측부의 혈종(8×4 cm), 7월말에 좌측 소퇴 후면부의 혈종(5×5 cm) 등 총 3회의 자발적인 하지 혈종이 발생 하였다. 하지 혈종의 원인 질환으로는 외상, 봉와직염, 심부 정맥 혈전증, 혈액 질환 또는 약인성 발생 등이 있으며, 각각의 원인에 따라 하지 혈종의 관리 및 처치를 시행한다. 혈종 발생 후 시행한 검사 상 유의 있는 이상 소견이 발견되지 않았고, 외상의 이력은 없었다. 염증 수치가 정상 이었으며 전신적인 염증 소견이 관찰 되지 않았기에 세균 감염에 의해 발생하는 봉와직염의 가능성을 배제 하였다<sup>15</sup>. 봉와직염의 경우 대부분 항생제 치료에 잘 반응한다<sup>15</sup>. 또한 혈종 발생 이후 시행한 초음파 검사 상 특별한 이상 소견이 없었기에 심부 정맥 혈전증의 가능성을 배제<sup>15</sup>하였다. 심부 정맥 혈전증의 경우 주로 항응고 치료를 시행한다<sup>15</sup>. 외상의 이력이 없었으며, 혈종은 외과적은 처치가 필요한 경우 절개 및 배농이나 흡인을 시행하기도 한다<sup>10</sup>. 특별한 이유 없이 혈종이 발생하여 복용 약물 중 항혈소판응집억제제에 의한 자발성 출혈로 판단하고 6월말부터 아스피린의 복용을 중지, 7월말부터 클로피도그렐의 복용을 중지 하였다. 10월말까지 항혈소판 응집 억제제를 복용 하지 않았으며, 추가적인 혈종 및 뇌경색의 재발은 관찰되지 않았다.

상기 환자의 경우 肥濕한 체형으로 脈이 滑하고, 大小便秘瀝하며, 하지 혈종 발생 후 하지 열감 및 부종을 호소하였다. 濕熱이 양명경에 있을 때 쓰는 처방인 大黃左經湯을 처방 하였다<sup>16</sup>. 혈종에 대한

직접적인 치료로는 大黃梔子末 첩부와 습부항을 시행하였다. 大黃은 외용 하면 清熱解毒하는 작용을 하고 梔子は 生用으로 研末하여 피부에 붙이면 散瘀消腫 및 瘀熱을 제거<sup>10</sup>한다. 격일로 大黃梔子末 적용 후 열감과 부종의 호전을 확인 하였다. 경결의 경우 변화 양상이 없어 7월 11일(발생 2주 후)부터 혈종 부위에 습부항을 시행하였다. 습부항은 병변부위의 小血管을 刺破한 후 그 위에 부항을 흡착시킴으로써<sup>17</sup> 止痛, 鎮靜, 消腫, 開竅救急, 清血 등의 작용으로 하며 급성 질환의 응급처치<sup>18</sup> 및 류머티즘, 복통, 위통, 소화불량, 두통, 고혈압 등에 사용 된다<sup>19</sup>. 혈맥에 울혈 현상이 뚜렷할 경우 어혈을 조속히 배출시킴으로써 혈액 순환을 원활하게 하여 치유력이 증가 되는<sup>20</sup> 습부항을 시행하였고, 이후 현저한 경결의 감소를 확인 하였다.

항혈소판응집억제제에 기인한 혈종이 발생이후 14일에서 20일 이내에 소실되었다는 보고가 있다<sup>8,21</sup>. 혈종 발생 후 소실 시기는 혈종의 부위 및 크기에 따라 상이할 것으로 사료된다. 상기 환자의 타병원 입원 시 발생한 좌측 소퇴 후면 부위 혈종(2×2 cm)은 발생 30일경까지 지속 되었다. 본원에서 발생한 우측 대퇴 외측 혈종(8×4 cm)은 발생 이후 14일 경부터 크기 및 증상이 현저하게 호전 되었고, 추가적으로 발생한 좌측 소퇴 후면부 혈종(5×5 cm)은 발생이후 17일경에 소실되었다. 본원 입원 시에 2차례 발생한 혈종은 타병원 입원시에 발생한 좌측 소퇴 후면 부위 혈종(2×2 cm) 보다 크기가 크지만, 혈종 경감 및 소실에 경과 되는 시간은 짧았다. 이는 본원에서 시행한 한의학적인 치료는 혈종으로 기인한 통증, 열감, 부종 및 경결감을 호전시키는 효과가 있음을 시사하는 바이다.

항혈소판 응집 억제제 투약 후 하지 혈종이 3회 발생하였고, 이를 항혈소판 응집 억제제 투약 후 나타나는 약인성 부작용으로 판단하여 항혈소판 응집 억제제의 투약을 조절 하였다. 항혈소판 응집 억제제 투약 시, 고령의 환자 일수록 약물 부작용이 증가함을 고려해야한다. 또한 항혈소판 응집 억

제제에 의해 발생할 수 있는 부작용에 대해 지속적인 주의와 경과를 관찰하고, 상황에 따라 적절한 대처가 필요 하다. 향후 상기 환자의 추가적인 증상 발생에 대한 경과 관찰이 필요하며, 항혈소판 응집 억제제 중 어느 약물이 하지 혈종 발생에 직접적인 원인이 되었는지 추가적인 경과 관찰이 필요하다.

#### IV. 결 론

항혈소판 응집 억제제 투약 후 하지 혈종이 자발적으로 3회 발생한 환자에 대하여 항혈소판 응집 억제제의 투약 조절 및 한방 치료를 적용 후 다음과 같은 결론을 도출 하였다.

1. 항혈소판 응집 억제제 투약 후 좌측 소퇴 후면 부위 혈종(2×2 cm), 우측 대퇴 외측 혈종(8×4 cm), 좌측 소퇴 후면 부위 혈종(5×5 cm)이 자발적으로 발생 하였다.
2. 항혈소판 응집 억제제 투약 시 환자의 연령을 고려하여야 하며, 부작용에 대한 주의와 지속적인 경과 관찰이 필요하다.

#### 감사의 글

본 연구는 2017년도 부산대학교병원 임상연구비 지원으로 이루어 졌다.

#### 참고문헌

1. Kim JD, Kwon JN, Kim YG, Kim JW, Sa Eh, Min SS, et al. Clinical Study of Korean Medical Treatment and Korean-Western Medical Treatment on Acute Ischemic Stroke Patients. *Korean J Oriental Physiology & Pathology* 2007;21(2):543-7.
2. Kim JH, Sin WJ, Jang JW, Kim JY, Min SS, Hwang WD. A Clinical Study of Combined



- Eastern and Western Treatment of Acute Stage Stroke. *Korean J Oriental Int Med* 2004;25(4):65-74.
3. Lee YH. A Study on the Use of Oriental-Western Integrated Medical Service and Patient Satisfaction. *Chung-Ang University* 2010.
  4. Park JK, Yoo JS, Koh KW, Kim CB, Choi SY. The Combined Treatment with Oriental Herbal Medicine and Western Biomedical Medicine among Cerebrovascular Attack Patients. *J Korean Oriental Med* 2006;27(1):1-10.
  5. Park SJ, Kwon YK, Shin JG. Current Status of Herb-Drug Interaction Information and Information Database in Korea. *Korean J Oriental Physiology & Pathology* 2010;24(4):543-52.
  6. Cho HJ, Kang TH. Pharmacological Secondary Prevention of Ischemic Stroke. *Brain and Neuro Rehabilitation* 2014;7(2):76-85.
  7. Cho SJ. Factors to be Considered for a Choice of Antiplatelet Agents. *J Korean Acad Fam Med* 2006;27(1):1-6.
  8. Cakar MA, Kocayigit I, Aydin E, Demirci H, Gunduz H. Clopidogrel-induced spontaneous pectoral hematoma. *Indian journal of pharmacology* 2012;44(4):526-7.
  9. Sung JH, Hong JT, Son BC, Lee SW. Clopidogrel-induced spontaneous spinal epidural hematoma. *J Korean Med Sci* 2007;22(3):577-9.
  10. Jung IM, Yu DS, Park MJ, Yeom SR, Kwon YD. A Clinical Case of Oriental Medical Treatments for Traumatic Thigh Subcutaneous Hematoma by Traffic Accident. *J Oriental Rehab Med* 2010;20(2):219-25.
  11. Antithrombotic Trialists' Collaboration. Collaborative meta-analysis of randomised trials of antiplatelet therapy for prevention of death, myocardial infarction, and stroke in high risk patients. *BMJ (Clinical research ed)*. 2002;324(7329):71-86.
  12. Cheon SM, Yun GU, Park KW, Kin SH, Kim HW, Shun HC, et al. The Difference of Platelet Aggregability in Patients with Cerebral Infarction according to Type of Anti-platelet Agents. *J Korean Neurol Assoc* 2004;22(1):11-5.
  13. Jeon SM, Cha JK, Kim SH, Kim JW. Clopidogrel Resistance in Acute Ischemic Stroke. *J Korean Neurol Assoc* 2006;24(4):318-22.
  14. Kim CW. Hypersensitivity to Aspirin and Nonsteroidal Anti-inflammatory Drugs. *Korean J Med* 2014;87(6):659-64.
  15. Jung WJ, Kim YJ, Park YH, Cho JH, Kim GC. A Case of Deep Vein Thrombosis Following Cellulitis of the Lower Leg. *Korean J Med* 2014;86(3):334-8.
  16. Heo J. Donguibogam. Hadong: Donguibogam Publisher; 2010, p. 787-8.
  17. Society KAM. The Acupuncture and Moxibustion. Seoul: Jipmoondang; 1998, p. 1066, 243.
  18. Lee GJ, Lee YH. Dong Ssi Chim Gu Bang Hyeol Yo Beop(Dong Ssi Acupuncture and Venesection Therapy). Dae Buk: Won Ji Seo Guk; 1994, p. 4-14.
  19. Kim SJ, Park JS, Yee JJ, Park OJ, Kim SG, Jeong HH, et al. The Effect of Venesection with Cupping Therapy at Jeonjung(CV17) on the Heart Rate Variability in Healthy Adults. *The Acupuncture* 2013;30(4):15-24.
  20. Lee SH. The Effect of Wet Cupping Therapy on the temperature change of body surfaces with Low Back Pain. *Daejeon University* 2007.
  21. Kim GI, Kim YS, Yang JK, Koo HS, Kim SM, Lee TH, et al. Spontaneous Intramural Hematoma of the Sigmoid Colon Caused by Anti-platelet Agents. *Clinical Endoscopy* 2011;42(6):397-400.