

## MMR 2차 예방접종을 받은 후 이하선염 없이 발생한 볼거리 뇌염 1례

최판규, 강현구\*  
조선대학교의과대학 신경과학 교실

### Mumps meningoencephalitis without parotitis, after secondary vaccination of Measles-Mumps-Rubella (MMR) : A Case Report

Pahn Kyu Choi, Hyun Goo Kang\*

Department of Neurology, Chosun University School of Medicine

**요 약** 볼거리(mumps)는 유행성 이하선염(epidemic parotitis)으로 불리며, 볼거리 바이러스에 의해 유발되는 바이러스성 감염질환이다. 볼거리는 췌장염, 고환염, 청력장애, 난소염, 이하선염 및 뇌수막염과 같은 합병증을 일으킬 수 있다. 볼거리로 인한 중추신경계의 침범은 볼거리로 진단된 환자의 65%에 달한다는 보고가 있으며, 그 중 대부분은 볼거리 뇌막염(mumps meningitis)이다. 이에 반해 볼거리 뇌염(mumps meningoencephalitis)은 볼거리 환자 6000명당 1명의 경우로 매우 드물다고 알려져 있다. 뇌염은 볼거리바이러스의 흔하지 않은 중추신경계의 합병증으로 홍역-볼거리-풍진 예방접종은 볼거리바이러스로 인한 치명적인 합병증을 예방해주고 경과를 가볍게 해준다고 알려져 있다. 저자들은 24세의 젊은 여자가 이하선염을 동반하지 않은 볼거리 바이러스로 인한 급성 뇌염을 경험하여 이에 대한 사례 연구를 하였다. 환자는 예방접종 시기에 맞춰 볼거리 예방접종을 받았다. 본 병원을 내원 시 환자는 인지능력의 저하를 보였으며 치료 후 빠른 회복을 보였고 합병증은 보이지 않았다. 이 연구는 볼거리 바이러스에 대한 2차 접종을 시기에 맞춰 받은 환자에서 이하선염의 동반 없이 뇌염증상이 발생한 환자에 대한 사례 연구이다.

**Abstract** Mumps, which are also known as epidemic parotitis, lead to viral infectious diseases that can cause complication such as pancreatitis, orchitis, hearing impairments, oophoritis, parotitis and meningitis. Central nervous system involvement has been reported in up to 65% of mumps patients, with most of these including meningitis. Meningoencephalitis is a rare central nervous system (CNS) complication of the mumps. Measles-Mumps-Rubella (MMR) vaccination has been reported protective effect against clinical complications and hospitalization. Here, we describe acute mumps meningoencephalitis in a 24-year-old female without parotitis who had received the MMR vaccination by age related schedule. She initially visited our hospital with aggravated cognition and confusion. After conservative viral treatment, she recovered cognitive function rapidly and complication was not remained. We report here a case of a patient with good recovery of mumps meningoencephalitis without parotitis after secondary vaccination for MMR.

**Keywords** : Confusion; Central nervous system; MMR vaccination; Meningoencephalitis; Parotitis

### 1. 서론

볼거리(mumps)는 유행성 이하선염(epidemic parotitis)으로 불리며, 볼거리 바이러스에 의해 유발되는 바이러스

성 감염질환이다. 볼거리는 췌장염, 고환염, 청력장애, 난소염, 이하선염 및 뇌수막염과 같은 합병증을 일으킬 수 있다[1].

볼거리로 인한 중추신경계의 침범은 볼거리로 진단된

\*Corresponding Author : Hyun Goo Kang (Chosun Univ.)

Tel: +82-62-220-3182 email: naroo12@chosun.ac.kr

Received May 8, 2017

Revised (1st May 29, 2017, 2nd June 1, 2017, 3rd June 7, 2017)

Accepted September 15, 2017

Published September 30, 2017

환자의 65%에 달한다는 보고가 있으며, 그 중 대부분은 볼거리 뇌막염(mumps meningitis)이다[1]. 이에 반해 볼거리 뇌염(mumps meningoencephalitis)은 볼거리 환자 6000명당 1명의 경우로 매우 드물다고 알려져 있다[2]. 볼거리 뇌막염에 비해 볼거리 뇌염은 사망률이 매우 높으며 훨씬 심각한 합병증을 유발할 수 있다[1,2].

국외뿐만 아니라 국내에서도 취학 이전 아동에게서 볼거리가 많이 발생하여 국내에서는 1978년 예방접종을 도입하였고 이후 발병이 감소되었다[3,4]. 하지만 볼거리 예방접종에 의한 항체 생성이나 면역획득은 다른 예방접종들에 비해 잘 되지 않는다. 볼거리 예방접종으로 인한 항체 생성에 대한 보고에서 2회 접종을 받는 대부분 나라에서 볼거리 발생률이 99%이상 감소하였으나, 1회 접종을 받는 나라에서는 88%의 감소율을 보여 2차 접종까지 받는 경우에 비해 발생률 감소가 저조하였다[5]. 그 결과 국내에서도 1997년 이후 12-15개월 사이에 1회 접종하던 이전의 방법과 더불어 4-6세 취학연령 이전에 2번째 접종을 하도록 권유하고 있다[3,4].

저자들은 볼거리 예방접종 일정에 따른 1차와 2차 예방접종까지 받은 젊은 여자가 볼거리 감염에서 흔히 동반되는 이하선염 없이 뇌염 증상을 보인 경우를 경험하였기에 이를 보고한다.

## 2. 증례

24세 여자가 두통과 구토 및 고열을 주소로 응급실로

내원하였다. 특별한 기저질환이 없었던 환자로 과거 예방접종을 일정에 맞게 모두 접종하였다. 내원 3일전부터 발열 및 전신통이 있었고 응급실 내원하였을 때는 심한 두통 및 고열 외에는 특별한 다른 증상은 보이지 않았다. 내원 당시 시행한 신경학적 검사상 경부강직 소견을 보였고 그 외에 특이 소견은 없었다. 뇌척수액검사에서 백혈구 600 /mm<sup>3</sup> (단핵구 비율, 92%), 단백질 28 mg/dl, 포도당 45 mg/dl이었다. 환자는 무균성 뇌수막염으로 생각되어 입원하였다. 입원 후 6시간 경과 후 환자는 보호자에게 본인이 있는 곳이 어딘지 계속 물어보거나 혼자 말을 계속 중얼거리는 등의 정신착란(mental confusion) 상태를 보였으며, 평소와 다르게 멍하게 있는 모습을 지속적으로 보였다. 뇌염 증상의 원인을 감별하기 위해 시행한 뇌자기공명영상(magnetic resonance image; MRI)에서는 특이 소견은 없었다 (Fig. 1).

응급실 내원 당일 시행한 혈청학적 검사에서 볼거리 Ig M이 2.8로 양성이었으며 (정상수치<0.8), 볼거리 Ig G는 음성 소견을 보였다. 뇌척수액 검사에서도 볼거리 Ig M 2.4로 양성 소견(정상수치<0.8)을 보였다. 거대세포바이러스, 엡스타인-바이러스, 단순헤르페스 바이러스와 같은 뇌염 증상의 다른 원인을 찾기 위한 혈청학적 검사 및 뇌척수액 검사에서는 모두 음성소견을 보였다. 볼거리 감염 시 흔히 나타나는 이하선염은 보이지 않았다.

경험적 치료로 항바이러스제(acyclovir 10 mg/kg) 및 고용량 스테로이드 정맥투여를 하였다. 뇌염 증상 발생 3일 후 환자는 보호자 및 의료진과 정상적인 대화를 할

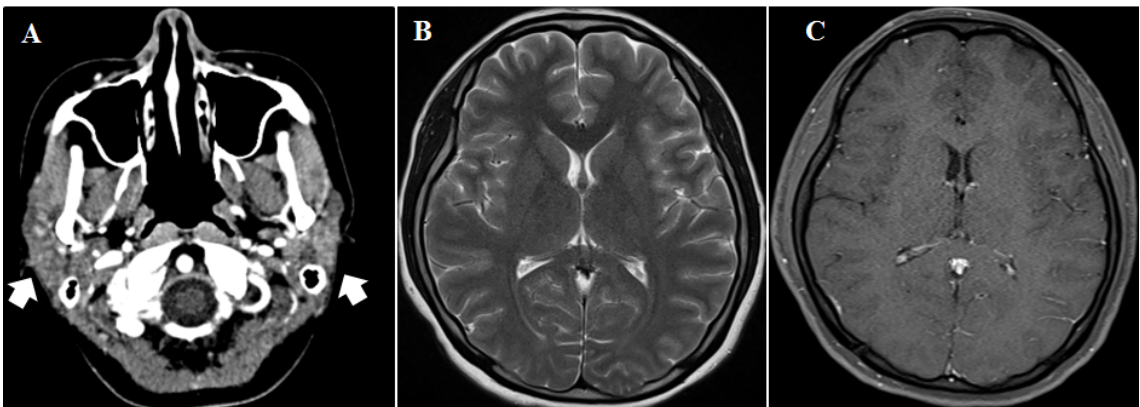


Fig. 1. Brain magnetic resoanance image (MRI) of a patient.  
 (A) Swelling of the parotid gland was not showed in the enhanced neck CT (arrows).  
 (B and C) Any parenchymal lesion was not showed in T2 and T1-enhanced MRI.

수 있었으며 정신착란 소견은 보이지 않았고, 두통 및 고열 증상도 없어서 글라스고우 혼수척도 12점에서 15점으로 빠른 회복을 보였다.

### 3. 고찰

본 증례의 경우 환자는 이하선염 동반이 없었고, 기존에 알려진 볼거리 뇌염 증상에 비해 비교적 가벼운 증상을 보였으며 빠른 회복을 보였다. 과거 소아 때부터 연령 시기에 맞게 예방접종을 모두 받았고, 이하선염과 관련된 증상도 없었으며 다른 뇌염 증상도 가벼워 초기에 볼거리 감염을 진단하기가 쉽지 않았다. 거대세포바이러스, 엡스타인-바바이러스, 단순헤르페스 바이러스와 같은 뇌염을 유발할 수 있는 다른 원인들은 혈청학적 검사 및 뇌척수액 검사로 배제하였고 혈청학적 검사에서 볼거리 Ig M 양성 소견이 보여 최종적으로 볼거리 뇌염으로 진단 할 수 있었다.

볼거리 바이러스는 RNA바이러스이며 공기 중 비말에 의한 호흡기 전파로 전염된다. 바이러스는 흔히 비인두강 및 국소 림프절에서 번식하며 잠복기는 평균 2주 정도이며 이하선염이 가장 흔한 증상으로 환자의 40%에서 발생한다고 알려져 있다[5]. 10%정도의 볼거리 환자들에서 증후성 무균성 뇌수막염(aseptic meningitis)이 발생한다고 알려질 정도로 흔하게 중추신경계 침범이 나타날 수 있고, 무증상의 볼거리 환자에서 뇌척수액내의 백혈구 증가가 50%에서 발견된다고 알려져 있다[5,6]. 이런 경우 대부분 1주일 이내에 후유증 없이 회복된다. 볼거리 뇌막염에 비해 볼거리 뇌염은 사망률이 2.3%-22%에 이를 정도로 매우 높다[1,2]. 또한 볼거리 뇌염은 성인에서 매우 드물게 나타나지만 발작, 의식저하 같은 훨씬 심각한 합병증을 유발할 수 있다[2].

볼거리 바이러스가 중추신경계를 침범하여 뇌염을 유발하게 되는 기전은 크게 두 가지로 볼 수 있다. 첫째로 볼거리 바이러스가 감염 초기에 중추신경계를 직접 침범하여 볼거리 뇌염을 일으키는 경우이다. 부검 시 탈수초화(demyelination)가 없이 혈관주위세포침윤(perivascular cuffing)이 보이는 것, 광범위한 부종(diffuse edema), 세포용해(cytolysis), 위성증(satellitosis)이 이를 뒷받침 한다[1,7]. 다른 기전으로는 면역매개성(imune mediated) 탈수초화로 인한 것으로 평균적으로 바이러스 감염 이후 10일 이후에 발생한다고 알려져 있다[1,7]. 급성 파종성

뇌척수염(acute disseminated encephalomyelitis)이 이에 속한다[1,7]. 본 증례의 경우는 감염 후 3일만에 신경학적 증상이 나타나 시간적인 경과로 볼 때 면역매개성 탈수초화로 인한 급성 파종성뇌척수염보다는 볼거리 바이러스에 의한 중추신경계의 직접침범으로 인해 뇌염이 발생했을 가능성이 높다.

볼거리 예방 접종을 받지 않은 경우와 비교하여 1차 접종을 한 경우에는 합병증 발생에 대한 높은 보호 효과가 있다[8]. 볼거리 2차 접종까지 받은 경우는 1차 접종을 한 경우에 비해 합병증에 대한 보호 효과가 더욱 높다[9]. 2차 접종을 받은 환자들 중에서 볼거리 예방접종 시기를 지켜가며 접종한 경우와 그렇지 않은 경우를 비교하였을 때, 접종 시기를 지킨 경우에서 합병증에 대해 더 좋은 효과를 보인다는 보고가 있다[10]. 본 환자의 경우 예방접종 시기를 정확히 지켜 볼거리 예방접종을 2차례 받았다. 이로 인해 비록 볼거리 감염이 왔으나 이하선염 같은 전형적인 볼거리 증상들이 없이 경미한 증상만 초기에 보였을 것으로 생각되고, 뇌염 증상도 알려진 경과에 비해 훨씬 경미하였으며 회복 또한 훨씬 빨랐다.

### 4. 결론

일반적으로 볼거리 바이러스는 신경계를 침범하지 않을 경우 대부분 양호한 경과를 보이는 것으로 알려져 있고 국내외적으로 흔한 질환이다. 예방접종으로 인한 항체 생성이 상대적으로 저조하기 때문에 널리 유행할 수 있는 바이러스이며, 특별한 치료 방법이 없어 뇌염 같은 심각한 합병증이 발생하는 경우 매우 위험할 수 있다. 본 증례를 통해 저자들은 볼거리 예방에 있어 2차 접종이 중요함을 확인하였고, 1차 접종 이후 혹은 예방접종이 되어 있지 않은 성인에서도 치명적인 볼거리 합병증을 예방하기 위해서는 볼거리 예방접종이 필요하다고 생각한다.

### Reference


- [1] Koyama S., Morita K., Yamaguchi S., Fujikane T., Sasaki N., Aizawa H., An adult case of mumps brainstem encephalitis. *Intern Med*, vol. 39, pp. 499-502, 2000.  
DOI: <https://doi.org/10.2169/internalmedicine.39.499>

- [2] Alfaro A., Granda D., Mumps encephalitis in adulthood. *Neurologia* 6, pp. 108-110, 1991.
- [3] Kim M., Ki M., Hu Y., Choi B., An epidemiologic investigation on mumps outbreak in Cheju-do, 1998. *Korean J Prev Med*, 34, pp. 89-99, 2001.
- [4] Kim S. S., Han H. W., Go U., Chung H. W., Sero-epidemiology of measles and mumps in Korea: impact of the catch-up campaign on measles immunity. *Vaccine*, vol. 23, pp. 290-297, 2004.  
DOI: <https://doi.org/10.1016/j.vaccine.2004.07.030>
- [5] Galazka A. M., Robertson S. E., Krajgher A., Mumps and mumps vaccine: a global review, *Bull World Health Organ*, vol. 77, pp. 3-14, 1999.
- [6] Lee J. Y., Kim Y. Y., Shin G. C., Na B. K., Lee J. S., Lee HDI., Molecular characterization of two genotype of mumps virus circulated in Korea during 1998-2001. *Virus Res*, vol. 97, pp. 111-116, 2003.  
DOI: <https://doi.org/10.1016/j.virusres.2003.08.006>
- [7] Sonmez F. M., Odemis E., Ahmetoglu A., Ayvaz A. Brainstem encephalitis and acute disseminated encephalomyelitis following mumps, *Pediatr Neurol*, vol. 30, pp. 132-134, 2004.  
DOI: <https://doi.org/10.1016/j.pediatrneurol.2003.09.004>
- [8] Sane J., Gouma S., Koopmans M., de Melker H, Swaan C, van Binnendijk R, Hahne S., Epidemic of mumps among vaccinated persons, The Netherlands, 2009-2012. *Emerg Infect Dis*, vol. 20, no. 4, pp. 643-648, 2014.  
DOI: <https://doi.org/10.3201/eid2004.131681>
- [9] Yung C. F., Andrews N, Bukasa A, Brown KE, Ramsay M. Mumps complications and effects of mumps vaccination, England and Wales, 2002-2006. *Emerg Infect Dis*. vol. 17, no. 4, pp. 661-667, quiz 766, 2011.
- [10] Orliková H, Malý M, Lexová P, et al. Protective effect of vaccination against mumps complications, Czech Republic, 2007-2012. *BMC Public Health*, vol. 16, pp. 293, 2016.  
DOI: <https://doi.org/10.1186/s12889-016-2958-4>

---

**강 현 구(Hyun-Goo Kang)**

[정회원]



- 2006년 2월 : 원광대학교 의과대학 학사
- 2011년 2월 : 원광대학교 의과대학 원 석사
- 2014년 5월 ~ 2015년 2월 : 현대 아산병원 신경과 전임의
- 2015년 3월 ~ 현재 : 조선대학교 신경과 교수

<관심분야>  
의학 및 보건학

---

**최 판 규(Pahn-Kyu Choi)**

[준회원]



- 2009년 2월 : 조선대학교 의과대학 학사
- 2014년 2월 : 조선대학교 의과대학 원 석사
- 2014년 4월 ~ 2016년 4월 : 해남 한국병원 신경과 과장
- 2017년 5월 ~ 현재 : 조선대학교 신경과 전임의

<관심분야>  
의학 및 보건학