



Case Report / 증례보고

梔子槩皮湯으로 호전을 보인 아토피피부염의 치험 2례

박승구¹, 노현민¹, 조은희^{2,3}, 박민철^{1,3*}

¹원광대학교 한의과대학 한방안이비인후피부과

²원광대학교 한의과대학 침구과

³원광대학교 한국전통의학연구소

Two cases of Atopic Dermatitis Treated with Chijabyukpi-tang

Sung-gu Park¹, Hyeon-Min Noh¹, Eun-Hee Jo^{2,3}, Min-Cheol Park^{1,2*}

¹Dept. of Korean Medical Ophthalmology, Otolaryngology &
Dermatology, Wonkwang University

²Dept. of Acupuncture and Moxibustion, Wonkwang University

³Research Center of Traditional Korean Medicine, Wonkwang University

ABSTRACT

Objective : This case report presents the effect of *Chijabyukpi-tang*(梔子槩皮湯) on Atopic Dermatitis. The patient was diagnosed with Yangmyung-Yeoljeung(陽明熱證) based on Shanghanlun provisions.

Methods : We have classified the patients according to the shanghanlun six meridian patterns diagnostic system and the patients are treated with *Chijabyukpi-tang*. The severity of Atopic dermatitis was evaluated by SCORAD index, visual analogue scale(VAS) and pictures.

Results : After the treatment, the SCORAD index of 2 patients decreased from 78 to 20.2 and from 67.4 to 38.2 respectively.

Conclusions : Although *Chijabyukpi-tang* is unusual treatment for Atopic dermatitis, this case report showed the effectiveness of using *Chijabyukpi-tang* on Atopic dermatitis according to shanghanlun six meridian patterns diagnostic system.

Key Words : Atopic dermatitis; Herbal medicine; Chijabyukpi-tang(梔子槩皮湯); Shanghanlun(傷寒論)

I. 緒論

아토피 피부염은 호전과 악화를 반복하는 만성 재발성 습진 질환으로 최근 점점 증가하는 추세이며 우리나라의 경우에도 아토피피부염을 진단받은 초등학생의 수가 1995년의 13.7%에 비해 2005년에는 29.2%로 증가하였고 중증 환자의 비율도 점차 증가하고 있는 것으로 나타났다¹⁾. 또한 18세에 이르러서도 8.5%의 유병률을 보이는 등 현재 주요한 국민 보건 문제로 대두되고 있다²⁾.

현재 양방에서 경증 또는 중증의 아토피피부염 환자들에게 시행되고 있는 치료는 항히스타민제와 국소 스테로이드 외용제, 스테로이드 경구제, 국소 면역조절 외용제, 보습제로 질환의 중증도에 따른 차별화된 치료법이 제시되지 못하고 있으며 중증 환자에 대해서도 치료에 대해 설명하고 교육할 시간을 확보하기 어렵고 환자와 의사 모두 치료 효과의 불완전성이나 부작용을 우려하여 국제적인 치료지침들에서 권장하고 있는 전신 면역억제 약물요법, 광선요법, 알레르겐-면역요법 등이 시행되지 못하고 있는 실정이다⁵⁾.

한의학적으로는 아토피 피부염을 浸淫瘡, 乳癬, 奶癬이라 기재한 이래로, 그 원인을 熱 혹은 血虛風燥으로 보아 급·만성으로 나누어 진단해 치료하거나 유아·아동의 병인을 濕熱, 胎熱, 脾虛風燥로 나누고 성인의 병인은 風濕, 濕熱, 脾虛, 血虛으로 나누어 보는 아토피 피부염 변증 분류³⁾가 시행되고 있으며 박 등⁴⁾은 이와 같은 변증 분류를 병인과 증상에 따라 나누어 소화기와 호흡기의 급·만성으로 접근하였다.

최근 한의학에서는 아토피 피부염에 다양한 약물요법과 외치법을 응용하고 있다. 기존 연구 중 아토피 피부염에 상한론 처방을 활용한 경우로는 정 등⁶⁾의 桂枝加黃芪湯 치험 3례, 홍 등⁷⁾의 大柴胡湯, 半夏瀉心湯을 이용한 치험 1례, 서 등⁸⁾의 氣血水 이론에 근거한 柴胡桂枝湯加味方 치험 1례, 이 등⁹⁾의 桂枝麻黃各半湯 치험 1례, 윤 등¹⁰⁾의 吳茱萸湯, 치험 1례, 조 등¹¹⁾의 回逆散 치험 2례, 이 등¹²⁾의 甘草瀉心湯 치험 1례, 민 등¹³⁾의 小柴胡湯 치험 1례, 노 등¹⁴⁾의 小柴胡湯 치험 2례 등이 보고되어 있었으나, 梔子槩皮湯을 투여한 증례는 아직 보고되지 않았다. 이에 본 연구

에서는 아토피 피부염으로 내원한 환자에게 梔子槩皮湯을 투여하여 유효한 효과를 거두었기에 이를 보고하는 바이다.

II. 증례

1. 증례 1

1) 환자 정보

① 환자 : 방○○, 남자, 27세

② 초진 시 주소

顔面部, 頸部, 肘膝 屈側の 癢痒感, 熱感, 浮腫, 皮膚乾燥, 鱗屑, 紅斑, 糜爛, 擦過, 出血, 不眠

③ 발병일

2010년경(22세) → 2015년 7월경 尤甚(27세)

④ 과거력 : 別無

⑤ 가족력 : 別無

⑥ 현병력

상기 환자는 170cm/60kg의 마른 체형의 27세 남환으로 2010년경 아토피 피부염 발병하였으며, 2015년 7월경 스트레스를 심하게 받은 후 주소증이 악화되어 지속적으로 local 피부과 OPD 방문하여 스테로이드 Tx. 받았으나 증지 후 주소증이 더욱 심해졌다. 그 후 local 한의원 OPD 방문하여 H-med Tx. 받았음에도 증상 더욱 악화됨에 따라 적극적인 한방 치료 원하여 2015년 09월 11일 본원 외래 來院함.

⑦ 치료기간

2015년 09월 14일 - 2015년 10월 26일

⑧ 평가방법

아토피 피부염의 임상증상은 SCORAD index(Table 1)와 癢痒感에 대한 자각적인 불편감을 VAS(Visual Analogue Scale)를 이용하여 초진 시 불편감을 10점, 무증상을 0점으로 그 사이를 10단계로 나누어 평가(Table 2)하였으며 사진촬영(Fig. 1-3)을 시행하였으며, 사진 및 진료기록의 학술적 이용에 관한 사전 동의를 받았다.

⑨ 초진 시 증상

㉞ 大便 : 1일 1~2번 대변을 본다. 대변을 보고 난 후 시원하다.

* Corresponding author: Min-Cheol Park, Department of Ophthalmology, Otolaryngology and Dermatology, College of Korean Medicine, Wonkwang University, 460, Iksan-daero, Iksan-si, Jeollabuk-do, 54538, Republic of Korea.

Tel: +82-63-859-2821, Fax: +82-63-841-0033, E-mail: spinx11@wonkwang.ac.kr

• Received : Aug 16, 2017 / Revised : Aug 23, 2017 / Accepted : Aug 25, 2017

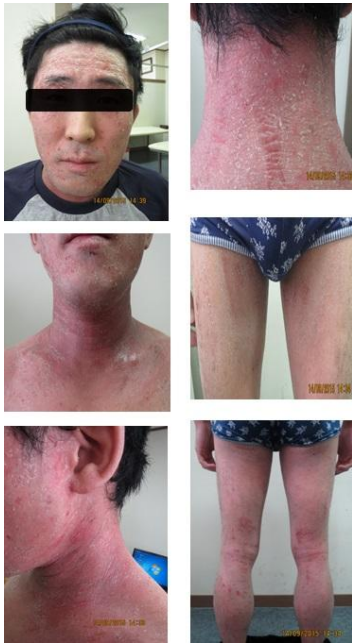

Fig 1. 2015.09.14.

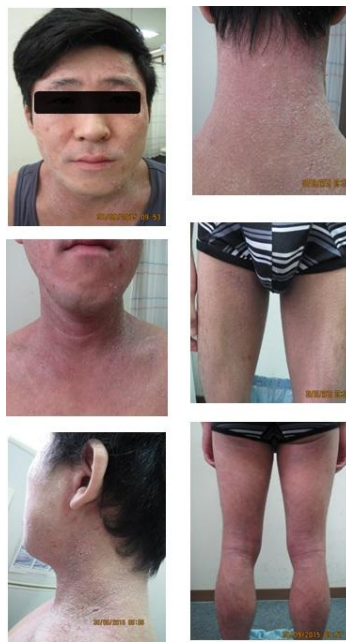


Fig 2. 2015.09.30.

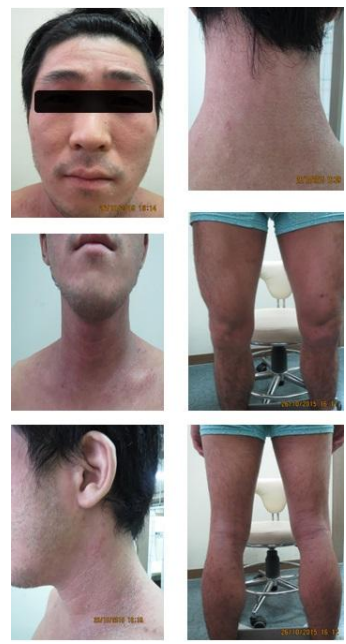

Fig 3. 2015.10.26.

- ㉞ 小便 : 소변을 시원하게 본다.
- ㉞ 寒熱 : 더위를 잘 못 참는다. 열이 머리 위로 확 오를 때가 자주 있다. 에어컨이나 선풍기, 바람을 쐬는 것이 싫다.
- ㉞ 頭面 : 얼굴에서 열이 나는 것 같다.
- ㉞ 皮膚 : 피부가 긁히면 잘 빨개지고 잘 없어지지 않는다. 여드름이나 피부염 같은 피부 트러블이 많다. 피부가 많이 건조하다.
- ㉞ 汗出 : 사우나를 가거나 운동할 때만 땀이 나는 등 땀이 잘 나지 않으며 땀을 내면 기분이 좋다. 사우나, 한증막에 답답해서 못 들어간다.
- ㉞ 食慾 : 입맛이 좋다. 한번에 먹는 양이 많다. 살이 조금씩 빠지고 있다. 뜨거운 음식을 좋아하지 않는다.
- ㉞ 消化 : 소화가 잘 된다.
- ㉞ 睡眠 : 잠을 잘 못 자고 잠에 들기 어렵다. 아침에 일어난 후에도 한참동안 몽롱하다.
- ㉞ 口渴 : 찬물을 좋아하며 조금씩 물을 마신다. 하루 1L 가량 물을 마신다. 입 안이 자주 마르고 혀가 건조하며 입술이 잘 부르튼다. 갈증이 심하다.
- ㉞ 胸部 : 목이나 가슴을 조이는 옷은 답답해서

- 싫다.
 - ㉞ 手足·身體 : 피곤하거나 신경을 쓰면 눈꺼풀이나 입 주위나 몸의 어딘가 근육이 자주 떨린다.
- 2) 치료 방법
- ① 藥物 治療
 2015년 09월 15일 - 2015년 10월 26일(총 86첩 43일) : 梔子槩皮湯(Table 3)을 하루 2첩 기준으로 다려 1일 3봉 120cc 아침, 점심, 저녁으로 복용하였다.
 - ② 外治 治療
 항염 작용을 위해 프로비프로폴리스, 진정 관리를 위해 알로에에센스를 도포하였다.
- 3) 치료 경과
- ① 평가 지표의 변화
 소양감이 거의 소실되고 수면장애가 없어졌으며 홍반, 부종, 가피, 찰과, 태선화, 건조가 모두 대폭 호전된 양상을 보였으며 특히 顔面部에 심했던 발적과 건조가 호전되었다. (Table 1-2. Fig.1-3)
2. 증례 2
- 1) 환자 정보
- ① 환자 : 신○○, 남자, 6세

Table 1. Clinical Progress of SCORAD index

Date	2015.09.14.	2015.09.30.	2015.10.26.
Extent Criteria	72	60	21
Intensity Criteria	13	9	4
Subjective Criteria	10	6	2
Pruritus	10	6	2
Sleep loss	8	6	0
SCORAD index	78 (Severe)	55.5 (Moderate)	20.2 (Moderate)

Table 2. Clinical Progress of VAS

Date	2015.09.14.	2015.09.30.	2015.10.26.
VAS	10	6	2

Table 3. Prescription of Chijabyukpi -tang

Name of natural medicine (herbal medicine)	Weight(g)
Gardeniae Fructus (梔子)	6
Phellodendri Cortex (黃柏)	6
Glycyrrhizae Radix (甘草)	3
Total Amount	15

② 초진 시 주소

顔面部, 頸部, 臀部, 膝關節 屈側의 瘙痒感, 熱感, 浮腫, 皮膚乾燥, 鱗屑, 紅斑, 糜爛, 擦過, 出血

③ 발병일

2008년경(0세) → 2012년 6월경 尤甚(4세)

④ 과거력 : 4세경 알레르기 비염, 다한증 병발

⑤ 가족력 : 別無

⑥ 현병력

상기 환자는 120cm/23kg의 보통 체형의 6세 남환으로 영아 때부터 아토피 피부염 증상 발생하였으며 4세경 알레르기 비염과 다한증 병발 후, 지속적으로 local 피부과 OPD Tx. 받던 중, 2012년 6월경 주소증이 더욱 심해져, local 아동병원 및 대학병원 OPD Tx. 받고 있었으며 적극적인 한방 치료원하여 2015년 08월 31일 본원 외래 來院함.

⑦ 치료기간

2015년 08월 31일 - 2015년 09월 07일

⑧ 평가방법

아토피 피부염의 임상증상은 SCORAD index (Table 4)와 瘙痒感에 대한 자각적인 불편감을 VAS(Visual Analogue Scale)를 이용하여 초진 시 불편감을 10점, 무증상을 0점으로 그 사이를 10단계로 나누어 평가(Table 5)하였으며 사진촬영(Fig. 4-5)을 시행

하였으며, 사진 및 진료기록의 학술적 이용에 관한 사전 동의를 받았다.

⑨ 초진 시 증상

㉠ 大便 : 1일 1번 대변을 본다. 시원하게 본다.

㉡ 小便 : 소변을 시원하게 본다.

㉢ 寒熱 : 더위를 못 참고 얼굴에서 열이 나는 것 같다.

㉣ 頭面 : 감기 시 편도가 잘 붓고 열이 난다.

㉤ 皮膚 : 여름철에 증상이 심해지며 평소 피부가 많이 건조하다. 여드름이나 피부염 같은 피부 트러블이 많으며 피부가 긁히면 잘 빨개지고 잘 없어지지 않는다. 음식이나 약을 먹으면 두드러기가 잘 난다.

㉥ 汗出 : 땀이 잘 나지 않으며 목, 이마에서만 땀이 잘 나는 편이다.

㉦ 食慾 : 입맛이 좋고 골고루 잘 먹는다. 평소 단 것, 고기, 야채를 좋아한다.

㉧ 消化 : 소화가 잘 되는 편이다.

㉨ 睡眠 : 잠을 잘 자고 아침에도 잘 일어난다.

㉩ 口渴 : 목이 말라 1L 가량의 물을 조금씩 마시며 찬 물을 좋아하는 편이다. 물을 마셔도 갈증이 잘 가시지 않는다. 입 안이 마르고 혀가 건조하다.

2) 치료 방법

① 藥物 治療

㉞ 2015년 08월 31일 - 2015년 09월 07일 (총 8첩 8일) : 梔子槩皮湯(Table 3)을 하루 1첩 기준으로 다려 1일 3봉 80cc 아침, 점심, 저녁으로 복용하였다.

② 外治 治療

항염 작용을 위해 프로비프로폴리스, 진정 관리를 위해 알로에에센스를 도포하였다.

3) 치료 경과

① 평가 지표의 변화

소양감이 호전되었고 안면부의 홍반, 부종, 찢과, 태선화가 감소하였다(Table 4-5, Fig.4-5).

Table 4. Clinical Progress of SCORAD index

Date		2015.08.31.	2015.09.07.
Extent Criteria		49.5	39
Intensity Criteria		13	7
Subjective Criteria	Pruritus	10	5
	Sleep loss	2	1
SCORAD index		67.4 (Severe)	38.2 (Moderate)

Table 5. Clinical Progress of VAS

Date	2015.08.31.	2015.09.07.
VAS	10	5

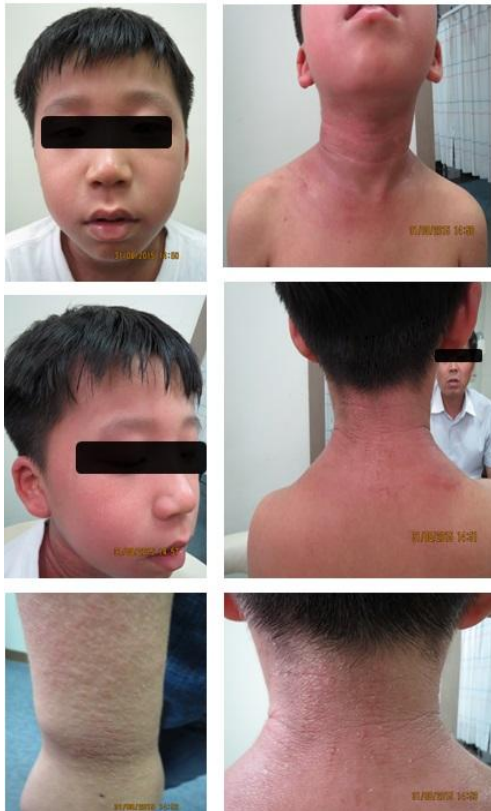

Fig 4. 2015.08.31.

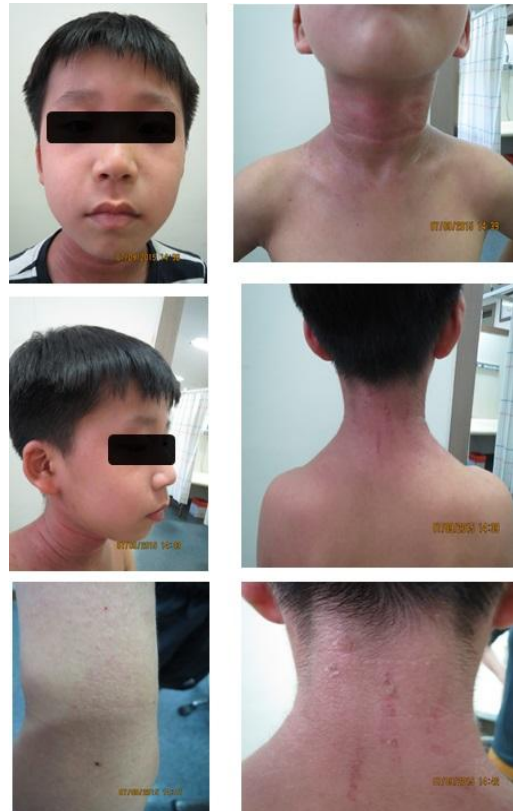

Fig 5. 2015.09.07

III. 考察 및 結論

아토피 피부염은 만성 재발성 피부질환으로 국민건강보험공단 자료에 의하면 아토피피부염 입원 환자 수는 연평균 13.6%씩 상승하여 중증 환자의 비율도 증가하는 추세이다⁵⁾.

서양의학에서 아토피 피부염 치료는 악화 요인의 회피와 피부의 보습 관리가 기본 치료 원칙이고 악화가 유발되면 국소 항염증제를 일시적으로 사용하는 것이 일반적이다. 난치성 아토피피부염 환자는 습윤 드레싱, 경구 및 주사 스테로이드(42.6%), 광선 치료(9.9%), 면역조절제(2.8%), 알레르겐 면역요법(3.7%) 등을 시행하고 있다¹⁵⁾. 하지만 다수의 아토피 피부염 환자들이 부작용에 대한 우려로 아토피 피부염의 일차 치료제인 국소 스테로이드의 사용을 거부하고 있으며¹⁶⁾, 양방 치료 후 대체 보완요법을 이용하는 환자 중 한방 치료가 가장 많았다는 점¹⁵⁾에서 보다 적절한 한방 치료의 필요성이 꾸준히 제기되고 있다.

최근 한의학에서는 아토피 피부염에 관한 약물 치료 연구가 활발히 이루어지고 있으며¹³⁾, 그 중 상한론 처방을 활용한 경우는 桂枝加黃芪湯, 大柴胡湯, 柴胡桂枝乾薑湯, 吳茱萸湯, 回逆散, 甘草瀉心湯, 小柴胡湯 등이 있었으나, 梔子蘗皮湯을 투여한 증례는 아직 보고되지 않았다. 梔子蘗皮湯은 陽明과 少陽에 속하는 黃疸를 치료하는 처방으로 알려져 있는데 이에 관한 기존의 한방 연구 중 실험 연구로는 국내에서는 이 등¹⁷⁾이 梔子蘗皮湯이 간세포성질환과 담도계질환의 치료에 유효할 것으로 여겨 肝膽濕熱에 의한 發熱, 頭汗, 黃疸, 口渴, 腹部 膨滿感, 便秘, 心煩의 증상에 사용해온 바를 바탕으로 담도 결찰을 통해 황달이 유발된 흰 쥐에 梔子蘗皮湯을 투여한 연구만 보고된 바 있었으며 증례보고는 보고된 바가 없었다. 다만, 해외 논문을 살펴보면 일본에서 梔子蘗皮湯을 통한 가려움 호소가 심한 아토피 피부염에 대한 증례보고 및 실험 연구가 있었다¹⁸⁻²⁰⁾.

梔子蘗皮湯이란 『傷寒論』에 처음 기재되어 康平本 陽明病偏 261조에 “傷寒身黃發熱者 梔子蘗皮湯主之.”이라 언급되어 있다. 張이 傷寒 身黃發熱에 사용한다 한 이후, 秦은 “濕熱在下焦, 故以山梔 黃柏佐甘草”라 하여 濕熱이 下焦에 있을 때 사용한다 하였고, 『醫學心悟』에서는 “傷寒 發熱 頭汗出 小便不利 渴飲水漿者 此鬱熱在裡 必發黃” 한데 사용한다 하였고, 吳는

“治傷寒 身黃發熱 無表裏證者”라고 하여 鬱熱在裡 또는 無表裏證한 黃疸에 사용한다 하였다¹⁷⁾.

梔子蘗皮湯은 清熱利濕作用에 의한 황달을 치료하는 처방으로 알려져 있으며 치자, 감초, 황백으로 구성되어 있다. 치자는 苦寒하여 清利濕熱, 解毒消腫하는 효능이 있어 피부나 점막의 감염, 지혈 등에 사용할 수 있으며, 감초는 甘平하여 補脾和中, 清熱解毒, 緩止痛의 효능이 있어 기관지천식 등에 사용한다. 황백은 清熱燥濕, 瀉火解毒 작용이 있어 濕熱蘊結로 인한 열성의 癰腫瘡瘍 등에 응용하며, 항병원성미생물, 降壓 등의 작용이 있어 장염, 기타 감염성 질환 등에도 사용해왔다¹⁷⁾.

증례1은 초진 시 顔面部, 頸部, 肘膝 屈側の 瘙癢感, 熱感, 浮腫, 皮膚乾燥를 호소하였고 특히 안면부의 건조가 심하여 얼굴 전반의 각질이 모두 일어난 상태였다. 상체 전반에 鱗屑, 紅斑, 糜爛, 擦過, 出血 나타났고 不眠을 호소하였다. SCORAD index 점수는 78점이었다. 상기 환자는 2015년 7월경 스트레스를 심하게 받은 후 주소증이 악화되어 local 피부과나 local 한의원에서 치료를 받았으나 증상이 더욱 악화된 경우로 최근 스트레스를 심하게 받은 점이나 소화가 잘 되고 대소변이 막히지 않았으나, 찬 물을 좋아하며 더위를 잘 참지 못하고 얼굴에서 열이 나는 것 같으며 땀이 잘 나지 않는 것을 보아 陽明熱證으로 진단하였고 顔面部와 頸項部가 붉고 부어있는 정도와 顔面部 건조가 심하여 發熱, 頭汗, 口渴, 心煩, 黃疸 등의 증상에 사용되었던 梔子蘗皮湯을 투여하였다.

梔子蘗皮湯 복용 15일 후, 2015년 09월 30일 내원 시 소양감이 초진 대비 VAS 6으로 줄었고 SCORAD index가 55.5점으로 호전되었으며 수면장애 역시 잠을 1~2시간 가량 설치는 수준에서 2회 가량 깨는 정도로 호전되었다. 또한 홍반, 부종, 가피, 찰과상, 태선화의 정도가 모두 호전되는 양상을 보였다. 이후 다시 한번 梔子蘗皮湯을 복용한 후 소양감이 초진 대비 VAS 2수준으로까지 감소하고 SCORAD index가 20.2점까지 호전되었고 수면장애가 없어졌으며 홍반, 부종, 가피, 찰과, 태선화, 건조가 모두 대폭 호전된 양상을 보였으며 특히 顔面部에 심했던 발적과 건조가 호전되어 정상 수준으로 회복되었다. 증상이 소실된 후 치료를 종료하였으며 2016년 4월경 내원 시 환자의 상태가 지속적으로 호전 상태를 유지하고 있음을 확인하였다.



증례 2는 초진 시 顔面部, 頸部, 臀部, 膝關節 屈側의 瘙痒感, 熱感, 浮腫, 皮膚乾燥, 鱗屑, 紅斑, 糜爛, 擦過, 出血을 호소하던 상태로 SCORAD index는 67.4점이었다. 상기 환자는 2008년 영아 시절부터 아토피 피부염을 앓아오다 2012년 4세경 알레르기 비염과 다한증 병발 후, local 피부과 치료 받던 중 주소증이 더 심해진 경우로 더위를 참지 못하고 얼굴에 열이 나고 감기 시 열이 잘 나며 목이 자주 마르며 여름철에 증상이 더욱 심해지고 평소에 구강이나 혀, 피부가 많이 건조하나 대소변이 막히지 않고 소화는 잘 되는 점에서 陽明熱證으로 진단하였고 顔面部와 頸項部가 붉고 부어있는 정도가 심하여 梔子藥皮湯을 투여하였다.

梔子藥皮湯 복용 7일 후, 2015년 09월 07일 顔面部 병변의 크기가 대폭 감소하였으며 頸項部에서도 확연한 감소를 보였다. 흥반, 부종, 찢과, 태선화에서도 감소를 보였으며 가려움도 초진 당시와 비교하여 VAS 5로 감소하였고 수면장애도 거의 소실되어 SCORAD index는 38.2점으로 호전되었다. 09월 07일 이후 소양감이 남아 있고 SCORAD index 상으로도 아직 moderate한 수준이어서 잔존 증상의 소실 및 회복을 위해 梔子藥皮湯을 21일간 더 복용한 후 전화 상으로 환자의 상태를 확인하였고 환자의 호전된 상태가 유지되고 있음을 확인하였다.

梔子藥皮湯은 『傷寒論』에서 황달을 치료하는 데 언급된 후 간단하게 질환에 사용된 증례는 있었으나 아토피 피부염에 사용한 증례는 국내에 아직 없는 상태이다. 본 증례에서는 陽明熱證으로 진단된 아토피 피부염 환자 2명에게 더위를 못 참고 얼굴에서 열이 나는 것 같으며 피부가 긁히면 잘 빨개지고 쉽게 없어지지 않으며 찬 물을 좋아하는 공통된 양상을 확인하여 梔子藥皮湯을 투여하여 유의한 결과를 얻었다. 아토피 피부염이 호전되는 과정에서 소양감 증상 개선 외에도 흥반, 부종, 가피, 태선화, 건조 등이 개선됨이 확인되었다. 지금까지 梔子藥皮湯을 피부질환의 치료에 응용한 사례가 없었으나, 위의 증례를 통하여 陽明熱證으로 진단된 아토피 피부염 환자의 顔面部 및 頸項部가 특히 심하게 발적되며 건조한 경우에 응용해볼 수 있을 것으로 사료되며 이에 대하여 추가적인 연구가 필요할 것으로 보인다. 그러나 본 연구가 단 2건의 증례라는 것과 기타 혈액 검사 등의 추가적인 검사가 시행되지 못한 못했다는 점에서 아쉬움을

남긴다.

열성 아토피 치료에 있어 기존에 사용되지 않았던 梔子藥皮湯 투여를 통해 좋은 결과를 거두었다는 점에서 의의가 있고, 이에 대해 앞으로 추가적인 검증과 연구가 필요할 것으로 사료된다.

감사의 말씀

이 논문은 2015년도 정부(미래창조과학부)의 재원으로 한국연구재단 바이오 의료기술개발사업의 지원을 받아 이루어진 것임(No.NRF-2015M3A9E3051054).

References

1. Hong SJ. Korean ISAAC study Group of Korean Association of Allergy and Respiratory Diseases: Report of Korean ISAAC epidemiologic study for asthma and allergic diseases in children. *Pediatr Allergy Respir Dis.* 2007;17:Suppl 1:S55-66.
2. Evidence Based Korean Medicine Clinical Practice Guideline Development Committee for Atopic Dermatitis (Korea Institute of Oriental Medicine, The Society of Korean Medical Ophthalmology, Otolaryngology, Dermatology). *Korean Medicine Clinical Practice Guideline for Atopic dermatitis.* Daejeon: Korea. 2015:34.
3. Evidence Based Korean Medicine Clinical Practice Guideline Development Committee for Atopic Dermatitis (Korea Institute of Oriental Medicine, The Society of Korean Medical Ophthalmology, Otolaryngology, Dermatology). *Korean Medicine Clinical Practice Guideline for Atopic dermatitis.* Daejeon: Korea. 2015:10-11.
4. Park SG, Noh HM, Hwang CY, Hong SH, Park MC, et al. Classification of Atopic Dermatitis into Digestive and Respiratory Disorders on the Basis of a Literature Study. *J Korean Med Ophthalmol Otolaryngol Dermatol.* 2016;29(3):106-23.
5. Park Y. Status of clinical practice on diagnosis and management of atopic dermatitis in Korea: a questionnaire survey of physicians. *Allergy Asthma Respir Dis.* 2013;1(3):257-65.

6. Jung JY, Kim YB. Three cases of Atopic dermatitis. *J Korean Med Ophthalmol Otolaryngol Dermatol.* 2004;17(1):131-9.
7. Hong SM, Hur IH, Byun HS, sim SY, Kim KJ. A case study on Atopic dermatitis with the Treatise on Febrile Diseases. *J Korean Med Ophthalmol Otolaryngol Dermatol.* 2007;20(2):230-9.
8. Hong SM, Hur IH, Sim SY, Kim KJ. A case of Atopic dermatitis treated with sihogoji-tang. *J Korean Med Ophthalmol Otolaryngol Dermatol.* 2008;21(3):215-25.
9. Lee JG, Kim HJ. A clinical case of atopic dermatitis with Gyemagakbantang. *Semyung Uni.* 2008;11:15-28.
10. Yun SM, Im EK. A case report of atopic dermatitis treated by Osuyu-tang(Wuzhuyu-tang) based on shanghanlun provisions. *The Journal of Korean Medical Association of Clinical Sanghan-Geumgwe.* 2013;5(1):85-92.
11. Jo SH, Jo EH, Kim SJ, Park IH, Park MC. Two cases of Atopic Dermatitis Treated with Huini-san. *J Korean Med Ophthalmol Otolaryngol Dermatol.* 2014;27(3):180-90.
12. Lee SJ, Ryu HC. A case report of atopic dermatitis treated bu gamchosasim-tang based on shanghanlun provisions. *The Journal of Korean Medical Association of Clinical Sanghan-Geumgwe.* 2014;6(1):71-8.
13. Min JH, Jo SH. A case report of atopic dermatitis treated by soshiho-tang based on shanghanlun provisions. *The Journal of Korean Medical Association of Clinical Sanghan-Geumgwe.* 2015;7(1):75-85.
14. Noh HM, Park SG, Park IH, Jo EH, Park MC. Twe cased of atopic dermatitis with gastrointestinal disorders treated with soshiho-tang. *J Korean Med Ophthalmol Otolaryngol Dermatol.* 2016;29(3):208-16.
15. Lee DH, Doh EJ, Lee JY, Park Y, Oh JW, et al. Multicenter questionnaires on the current management of atopic dermatitis in Korea. *Allergy Asthma Respir Dis.* 2016;4(4):271-5.
16. Kang HG, Lee SA, Kim HJ, Yum HY. The measurement of serum corticosteroid level in atopic dermatitis patients associated with application of topical corticosteroids. *Allergy Asthma Respir Dis.* 2017;5(2):79-82.
17. Lee SR, Jeon BH, Woo WH, Jeong WY. Effect of chijabakpitang on the Liver Damage Induced by Bile Duct Ligation. *The Journal of Wonkwang Oriental Medicine.* 1994;4(1):191-205.
18. Shigeta Y, Yonemitsu Y, Matsumoto R. Clinical and Experimental Features of Shishihakuhito. *Pharmacometrics.* 2006;71(3):67-72.
19. Wakabayashi M, Sakurai E, Yanai K, Umemura K, Yoshida M, et al. Shishihakuhito, a traditional Chinese medicine for atopic dermatitis, inhibits IgE-mediated histamine release from rat RBL-2H3 basophilic leukocyte cells. *Journal of Traditional Medicines.* 2009;26(1):44-9.
20. Nakanishi K, Kawahata I, Sun W, Wang Y, Yoshida M, et al. Shishihakuhito, a Kampo medicine for atopic dermatitis, suppresses NGF-induced neurite extension by inhibition of MEK/ERK signaling in PC12D cells. *Journal of Traditional Medicines.* 2011;28(1):16-21.