

◆ 증례

X 염색체 우성 저인산혈증성 구루병: 13년간의 치험례

하나 · 김영진 · 김현정 · 남순현*

경북대학교 치의학전문대학원 소아치과학교실

Abstract

X-LINKED DOMINANT HYPOPHOSPHATAEMIC RICKETS: 13 YEARS FOLLOW-UP STUDY

Na Ha, Youngjin Kim, Hyunjung Kim, Soonhyeon Nam*

Department of Pediatric Dentistry, School of Dentistry, Kyungpook National University

X-linked dominant hypophosphataemic rickets(XLHR) is a hereditary disease generally transmitted as an X-linked dominant trait. Oral manifestations include poorly mineralized dentin, enlarged pulp chambers and root canals, early tooth loss. Also, spontaneous dental abscesses could occur in the absence of a history of trauma or caries. This report describes the clinical finding and dental treatment of a child, who came to the hospital for treatment caries but was referred to pediatrics because the child showed clinically short of status, bow-leg and radiographically enlarged pulp chamber and canal, there as diagnosed as XLHR. After the diagnosis, 13 years follow-up and treatment were performed. [J Korean Dis Oral Health Vol.13, No.1: 14-18, June 2017]

Key words : X-linked dominant hypophosphataemic rickets, Vitamin D-resistant, Dental abscess

I. 서론

X 염색체 우성 저인산혈증성 구루병(X-linked dominant hypophosphataemic rickets, 이하 XLHR)은 2만명당 한 명의 발생빈도로 나타나는 희소한 질환으로 유전성 구루병 중 가장 높은 빈도로 나타난다¹⁾. 이 유전성 질환은 Albright 등²⁾에 의해 비타민 D 저항성 구루병이라는 이름으로 처음 보고되었으며 가족성 저인산혈증, 인산염성 당뇨병 등으로도 불린다.

이들 XLHR 질환을 가진 경우 뼈와 연골에 적절한 칼슘

과 인이 공급되지 않아 무기질침착이 제대로 이루어지지 않기 때문에 골연화증이 발생하는데, 특히 성장기에 있는 소아에서는 성장판 연골에도 무기질침착 결핍이 나타나 구루병이 발생하게 된다. 이들은 대개 서거나 걷기 시작하여 체중 부하가 발생하는 생후 6개월에서 2세 사이에 골격적 기형이 하지를 위주로 현저해지며, 이와 더불어 특징적으로 골기형, 골통, 성장저하, 저인산혈증, 1,25(OH)₂D 농도 이상 및 근위세뇨관에서의 인산 재흡수 감소 등을 나타낸다^{3,4)}.

구강 내 증상 중 가장 특징적인 소견은 임상적으로 건전한 치아에서 나타나는 치아농양이며, 방사선 사진 상으로 명확하지 않은 치조백선과 상아법랑경계까지 연장된 치수각 및 근단공의 폐쇄 지연 등을 관찰할 수 있다. 조직학적으로 상아법랑경계 또는 교두정까지 연장되어 있는 치수각, 구간상아질의 증가, 치수의 세포성분의 감소 및 얇은 상아질 두께와 법랑질의 미세균열 등의 특징적인 치아이상을 보

*Corresponding author : Soonhyeon Nam
2177, Dalgubeol-daero, Jung-gu, Daegu 41904, Korea
Department of Pediatric Dentistry, School of Dentistry, Kyungpook National University
Tel: +82-53-600-7211, Fax: +82-53-426-6608
E-mail: shnam@knu.ac.kr

Received: 2016.11.30 / Revised: 2016.12.16 / Accepted: 2016.12.21

인다⁵⁻⁷⁾.

지금까지 XLHR에 대하여 국내에서 보고가 있었으나 모두 단기간의 관찰과 치료에 대한 것이며, 장기적인 관찰 연구는 희소하다⁸⁻¹⁰⁾. 이 유전성 질환에 이환된 경우 유치뿐만 아니라 영구치에서도 임상적 특이원인 없이도 치수농양이 발생할 수 있기 때문에 환자들은 장기간의 관찰 및 예방적인 치과치료가 적극적으로 필요하리라 생각된다. 본 증례는 우식 치료를 위해 본과에 내원하였다가 구의 임상소견 및 치료 방사선학적 검사에서 구루병과 관련된 특징이 관찰되었고, 그로 인해 시행된 의학적 검사결과 X 염색체 우성 저인산혈증성 구루병으로 진단된 환아에 대한 13년간의 치료를 통해 얻은 상기 질환의 임상적 소견과 치료에 대해 보고하고자 한다.

II. 증례 보고

만 2세 1개월 된 남자 환아가 치아우식을 주소로 내원하였다. 초진 당시 환자의 건강에 대한 문진에서 환자의 부모가 알고 있는 특별한 의과적, 치과적인 병력은 없었다. 그러나 구의 임상 소견으로 환자의 나이보다 작은 키, 돌출된 앞머리와 흰 다리, 치료 방사선 검사 소견으로 전반적으로 확장된 치수강과 근관, 상아법랑경계까지 확장된 치수각 등의 구루병이 의심되는 특징적 소견이 관찰되어(Fig. 1, 2), 이를 확인하기 위해 소아과로 의뢰 하였다. 전신적 의학적 검사를 의뢰한 결과, 혈청 내 칼슘 농도와 알칼리성 인산효소의 활성이 증가되고, 유기인 농도가 감소된 것이 확인되어, 감별진단을 통해 X 염색체 우성 저인산혈증성 구루병(XLHR)으로 진단받았다. 어머니가 내반슬을 동반하지 않은 저신장을 나타내는 가족력을 보였다. 이후 환아는 본원 소아청소년과에서 정기검진 및 투약, 외과적 수술 등의 치료를 하기로 하였다.

구강검진 결과 하악 제1유구치에 치아 우식이 존재하는 것 외에 특별한 이상사항은 관찰되지 않았으며, 구강위생은 잘 유지되고 있었다. 이에 하악 제1유구치의 수복을 시행하였고, 치아 우식에 이환되지 않은 유구치는 치수괴사 및 치아농양의 예방을 위해 치면열구전색을 시행한 후 정기검진을 시행하였다. 초진 후 4개월 경과 시 상악 좌측 유중절치가 외상을 받아 치수괴사가 나타났으며, 이에 치수절제술을 시행하였다. 그러나 전색제도 잘 유지되고, 치아 우식에 이환되지 않았음에도 불구하고 3세 8개월, 3세 11개월에 각각 하악 좌측 유측절치와, 하악 우측 제2유구치의 치아농양이 발생하여 치수절제술을 시행하였고, 유구치는 기성금속관으로 수복하였다.

환아가 4세 9개월이 되었을 때 촬영한 파노라마 사진을 통하여, 질환의 특징적인 치아 소견 중 하나인 상아법랑경계까지 확장된 치수각과 발달된 협측구를 미맹출 하악 제1

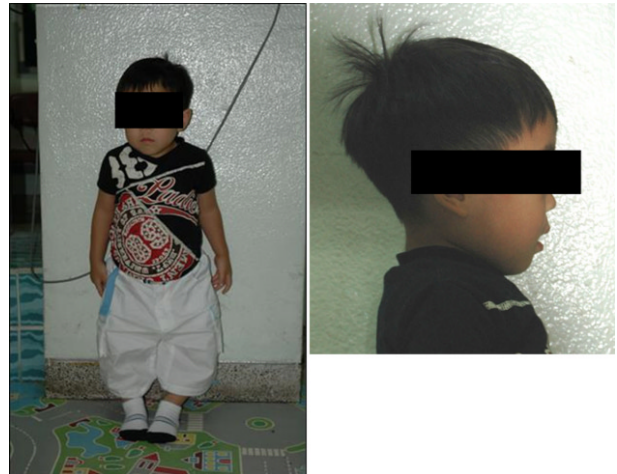

Fig. 1. Initial extra-oral photograph at 2 years and 1 month old. The height was less when compared with average it of age-matched child. There were frontal bossing, depressed nasal bridge and bowed legs.

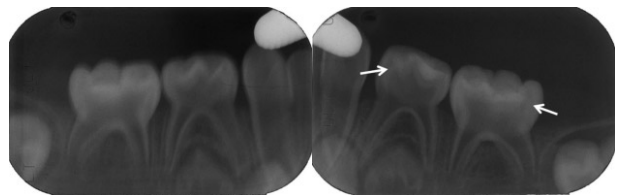


Fig. 2. Initial periapical views at 2 years and 1 month old. Note large pulp chambers of primary teeth and pulp horns extend to the dentinoenamel junction(arrow).

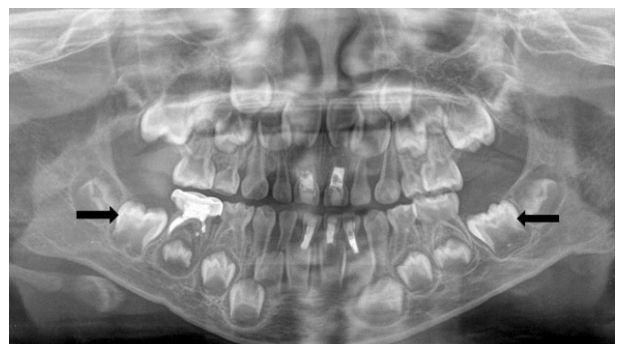

Fig. 3. Panoramic radiograph at 4 years and 9 months old, showing large pulp chambers and extended pulp horns affecting both primary and permanent molars(arrow).

대구치에서도 확인 할 수 있었다(Fig. 3). 환아는 3 - 6개월 간격으로 본과에 내원하였고, 그 기간 동안 상악 좌측 측절치와 제1유구치, 하악 좌측 제1, 2유구치의 우식, 외상 등의 외부적인 원인 없는 치아농양의 발생으로 치수절제술을 시행하였다. 7세 4개월에 촬영한 파노라마 사진에서 해

당 치아의 치료상태 및 치근단 병변 양상을 관찰할 수 있었으나, 그 외의 유치조기상실, 공간상실과 영구치 맹출 장애 등의 합병증을 발생하지 않았다(Fig. 4).

혼합치열기 동안 치료한 유치의 치수질환의 재발 경향이 관찰되었으나, 재치료를 시행해 유치조기상실과 영구치 맹출공간상실 등의 합병증 없이 영구치열로 교환되었다. 하악 제1대구치의 깊은 협측구는 부분맹출 상태에서 바로 글래스 아이오노머 시멘트로 수복하였고, 교환된 맹출 완료 후 상하악 제1대구치 모두 치면열구전색을 시행하였다. 11세 7개월에 촬영된 파노라마 방사선 사진에서 상악 우측 견치의 맹출지연을 제외하고 정상적인 영구치열로 교환이 완료되었고, 우식이나 치수질환 양상은 나타나지 않았으나 확장된 치수강과 상아법랑경계까지 연장된 치수각을 계속 확인할 수 있었다(Fig. 5).

환아의 나이가 12세 7개월이 되었을 때 시행된 정기검진에서 치면열구전색의 탈락이나 우식 및 치아농양 등의 질환이 발견되지 않았으나 2개월 뒤 하악 우측 제1대구치의 치

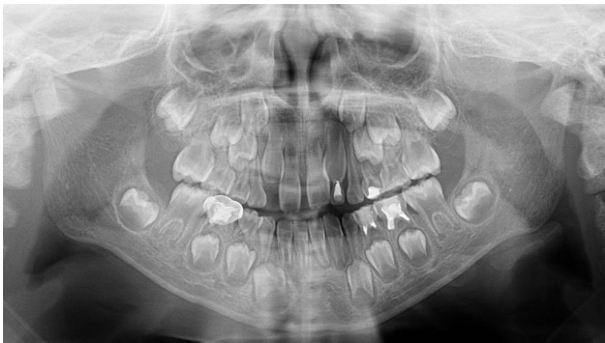

Fig. 4. Panoramic radiograph at 7 years and 4 months old showing radiolucency under treated primary left molars. But, normal mixed dentition was revealed without complications such as early tooth loss, space and eruption problems, etc.

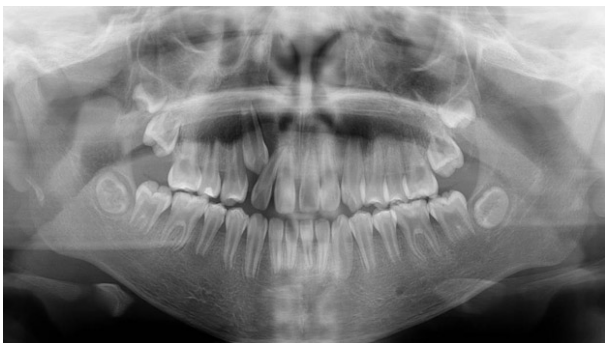

Fig. 5. Panoramic radiograph at 11 years and 7 months old showing normal exchange to permanent dentition, but showing large pulp chambers, incomplete root formation and prominent pulp horns extending up to the dentinoenamel junction.

아농양의 발생하여 치수절제술을 시행하였다(Fig. 6A). 하악 우측 제1대구치의 근관치료 및 전장관수복을 완료 한 후 정기검진을 시행하는 중에 다시 하악 제2대구치의 치아-치조농양이 발생하였다(Fig. 6B, 6C). 미완성 치근관 상태이기 때문에 재혈관화를 시행하였고, 8개월 후 증상의 소실 및 골 소실부위의 치유가 진행됨을 확인하였다(Fig. 6D). 6개월동안 증상을 더 관찰 한 후에 해당치아도 전장관수복 계획 중이다.

Ⅲ. 고 찰

X 염색체 우성 저인산혈증성 구루병(X-linked dominant hypophosphataemic rickets, XLHR)은 PHEX (phosphate regulating gene with endopeptidase activity on the X chromosome) 유전자의 돌연변이에 의한 X 염색체 우성유전 형질을 나타내는 것으로 알려져 있으며, 최근에 상염색체 열성유전의 경우도 보고되고 있다^{11,12)}. PHEX gene 돌연변이에 의해 신장 근위세뇨관에서 인산 재흡수의 감소가 발생하는 것으로 알려져 있으며, 또한 이 유전자는 막성 펩타이드 내부 분해 효소의 합성에 관여하는 것으로 알려져 있다. 흔히 X 염색체 우성유전 형질이기에 때문에 남성이 여성보다 더 심하게 이환 되는데 저인산혈증이 우선 나타나고 이로 인한 이차적인 증상으로 구루병이 발생한다고 알려져 있다^{2,13,14)}.

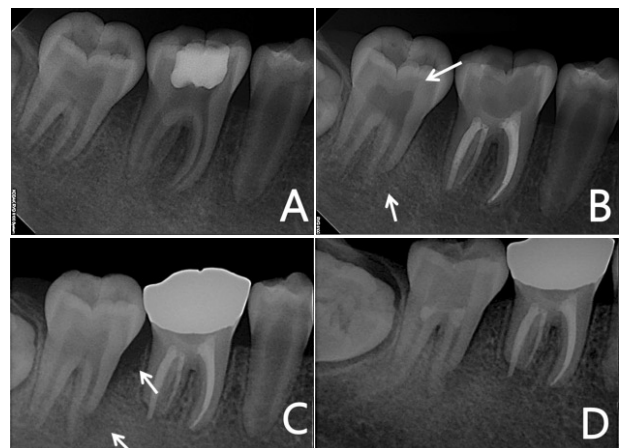

Fig. 6. (A) Periapical view at 12 years and 9 months old. Mandibular right first molar was showed periradicular radiolucency and performed endodontic treatment.(B) At 13 years and 6 months old, although no dental decay was obvious, mandibular right second molar showed periradicular radiolucency and prominent mesial pulp horn(Arrow). (C) At 14 years and 4 months old, mandibular right second molar showed dentoalveolar abscess(Arrow). (D) Radiograph taken at the 9 months following up revealing that mesial marginal bone loss healing was in progress.

Carpenter¹⁵⁾은 가족력이 있는 환아라면 생후 1년내에 질환을 발견하여 치료를 시행하는 경우가 많지만 가족력이 없을 경우에는 환아가 2 - 3세가 되는 동안 흰 다리 등의 증상이 나타나면서 주로 발견된다고 하였다. 흰 다리 증상은 환아가 걷기 시작하면서 하지에 부하가 가해져 발생하지만, 이와 동시에 저신장, 손목과 발목 관절의 종창 및 가성골절 등이 나타나게 된다. 본 증례의 환아는 질병을 인지하지 못하고 있었으나, 본과에 내원하였을 때 XLHR의 전형적인 특징들이 관찰되어 의과에 의뢰를 하였고, 의학적인 혈액 및 방사선 검사를 통해 XLHR으로 진단되었다. 그 후 본원 소아청소년과에서 현재까지 투약 및 검진, 흰 다리의 교정 수술 등을 시행해 오고 있으며, 현재 해당 나이의 평균보다 저신장을 나타내지만 정상적인 성장양상을 보이고 있다.

조직학적으로 XLHR 환자의 법랑질은 그 구조는 정상이나 긴 균열이 존재하며 대체로 얇은 특징을 보인다⁶⁾. Sauk과 Witkop¹⁷⁾은 상아법랑경계까지 뻗은 치수각, 전상아질층과 구상상아질의 넓은 분포, 치수의 세포성분의 감소 및 교원질 성분 증가, 상아질의 미세균열 등이 발견된다고 하였다. Goodman 등¹⁸⁾과 Seow 등¹⁹⁾에 의하면 상아법랑경계까지 연장된 치수각은 유치열에서 더 분명하게 나타나며, 따라서 자발적으로 발생하는 치아농양 등의 증상은 유치열에서 더 호발하는 경향이 있다고 하였다. 본 증례의 환아도 유구치와 하악 대구치의 상아법랑경계까지 뻗은 치수각, 얇은 법랑질 두께 등을 방사선사진을 통하여 관찰 할 수 있었다 (Fig. 2, 3). 특히 짧은 기간 내에 유치에서 우식이나 외상 등의 외부적인 원인이 없이 발생한 치아농양이 총 8개 치아에서 나타난 것으로 미루어 이는 영구치보다 유치에서 법랑질이 더 얇고, 상아법랑경계까지 치수각이 더 분명히 연장되어 있었던 특징 때문으로 사료된다. 그러나 하악 제1, 2 대구치에서도 방사선사진에서 명확한 치수각이 관찰되었고, 하악 우측 제1, 2 대구치는 특별한 우식 등의 원인 없이 치아농양이 발생하여 영구치에서도 유치에서처럼 높은 빈도로 증상이 발생할 가능성을 배제할 수는 없을 것으로 사료된다.

Via²⁰⁾에 의하면 XLHR 환자는 수복상아질형성이 제대로 이루어지지 않기 때문에 치수자극에 매우 취약하며, 이로 인해 치수괴사가 쉽게 발생한다고 하였다. 또한 Andersen 등²¹⁾에 의하면, XLHR 환자들은 나이가 많을수록 치아농양의 발생빈도가 높아지며, 특히 치아농양의 발생빈도는 전치부에서 가장 높고, 뒤를 이어 견치, 대구치, 소구치 순으로 호발한다고 하였다. 이는, XLHR 환아에서 발생하는 치수 질환이 치아가 막 맹출 된 시점뿐만 아니라 시간이 지나면서 저작에 의해 발생하는 자연적인 치아교모에 의해서도 영향을 받을 수 있으며, 수복상아질의 침착이 정상적으로 이루어지지 않아 치아의 저항력이 낮은 것이 그 원인이라고 생각된다.

XLHR 환아에서 추천되는 치과 치료방법에서 제일 우선시 되는 것은 전 치아에 방사선사진 촬영과 증상체크를 시행하는 정기검진이다⁷⁾. XLHR이 진단된 환아에게는 불소바니쉬 도포와 치면열구전색 등의 정기적인 전문가의 관리가 필요하다. 저인산혈증성 치아에 맹출 초기에 시행되는 치면열구전색은 미생물의 침투를 예방하는 가장 효과적인 방법으로 알려져 있다. 그러나 XLHR 환아의 비정상적인 상아질형성으로 인해, 구간상아질과 저석회화 된 상아질의 비율이 높아서 치면열구전색제나 복합레진 수복 시 접착강도가 낮아질 수 있다. 따라서 접착강도를 높이는 방법으로 산부식 시간을 늘릴 수도 있으나, 이는 치수자극의 위험성으로 추천되지 않으며 최근에는 자가부식접착제의 사용이 추천되고 있다^{18,22)}.

XLHR 환아의 유치나 영구치 모두 전장관수복이 일반적으로 가장 추천되고 예후가 확실한 치료법이다. 그러나 상아법랑경계까지 연장된 치수각과 확장된 치수강으로 인해 이와 같은 치료의 선택은 신중하게 고려해야 한다. 최소한의 치아삭제가 가능한 금속관수복이 세라믹관보다 안전할 것으로 여겨진다. 이러한 치료법은 치아마모로 인한 치아농양을 예방하는 가장 효과적인 방법이기 때문에 본 증례의 환아도 앞으로 발생할 치아 마모나 치면열구전색제 탈락에 의한 치수감염의 발생을 예방하기 위해 적극적인 보철적인 수복치료가 필요할 것으로 생각된다.

Ⅳ. 요 약

본 증례에서는 본과에서 발견한 임상적인 특징을 통해 X염색체 우성 저인산혈증성 구루병으로 진단받아 13년간의 과적 및 치과적인 처치를 받고 있는 환아에 대해 보고하였다. 의과적으로 환아는 저신장 및 흰 다리 등의 전형적인 구루병 증상을 나타내었고, 치과적으로도 넓은 치수강, 상아법랑경계까지 연장된 치수각 및 자발적 치아농양 등의 전형적인 증상을 나타내었다. 본 환아는 정기적인 검진을 통해 유구치와 영구 소구치 및 대구치 모두 치면열구전색 및 수복치료 등을 적극적으로 시행해왔다. 그러나 예방적인 처치에도 불구하고 유치열에서는 총 8개의 치아에서 치아 우식에 이환 없이 자발적 치아농양이 발생하여 치수절제술을 시행하였으며, 조기 상실 등의 합병증 없이 영구치교환 시점까지 유지할 수 있었다. 영구치열에서는 그 빈도가 낮아졌으나 하악 우측 제1, 2대구치에서 발생한 자발적 치아농양으로 치료를 완료하였다. 앞으로 치아교모 등의 원인으로 영구치에서 발생할 수 있는 치아농양을 예방하기 위해 예방적인 전장관수복치료가 필요하리라 생각된다.

REFERENCES

1. Root AW, Diamond RB : Disorders of calcium metabolism in the child and adolescent. *Endocrinol Metab Clin North Am*, 22:573-592,1993.
2. Albright F, Butler AA, Bloomberg E : Rickets resistant to vitamin D therapy. *Am J Dis Child*, 54:529-547, 1937.
3. Holm IA, Nelson AE, Carpenter TO, et al. : Mutational analysis and genotype-phenotype correlation of the PHEX gene in X-linked hypophosphatemic rickets. *J Clin Endocrinol Metab*, 86:2889-2899, 2001.
4. Carpenter TO : New perspectives on the biology and treatment of X-linked hypophosphatemic rickets. *Pediatr Clin North Am* 44:443-466, 1997.
5. Harris R, Sullivan HR : Dental sequenlae in deciduous dentition in vitamin D-resistant rickets, case report. *Aust Dent J*, 5:200-203, 1960.
6. Goodman FR, Gelbier MF, Bennett JH, et al. : Dental problems associated with hypophosphatemic vitamin D-resistant rickets. *Int J Ped Dent*, 8:19-28, 1998.
7. Opsahl VS, Gauchera C, Chaussain C, et al. : Tooth dentin defects reflect genetic disorders affecting bone mineralization. *Bone*, 50:989-997, 2012.
8. Park YH, Choi BJ, Lee JG : Hypophosphatemic rickets: Case report. *J Korean Acad Pediatr Dent*, 27:108-112, 2000.
9. Cho YJ, Kim EJ, Nam SH, et al. : Familial hypophosphatemia: A case report. *J Korean Acad Pediatr Dent*, 33:116-121, 2006.
10. Kim SJ, Park JH, Kim KC, Choi SC : Vitamin D-resistant rickets: A case report. *J Korean Dis Oral health*, 12:10-14, 2010.
11. Rowe PS, Oudet CL, Econs MJ, et al. : Distribution of mutations in the PHEX gene in families with X-linked hypophosphatemic rickets (HYP). *Hum Mol Genet*, 6:539-549, 1997.
12. Lorenz-Depiereux B, Bastepe M, Muller-Barth U, et al. : DMP1 mutations in autosomal recessive hypophosphatemia implicate a bone matrix protein in the regulation of phosphate homeostasis. *Nat Genet*, 38:1248-1250, 2006.
13. Winters RW, Crahan JB : Multiple genetic mechanism. *Pediatrics*, 24:932-933, 1960.
14. Graham JB, Winter RW : Familial hypophosphatemia: an inherited demand for increased vitamin D? *Ann NY Acad Sci*, 91:667-673, 1961.
15. Carpenter TO : The expanding family of hypophosphatemic syndromes. *J bone Miner Metab*, 30:1-9, 2012.
16. HYP Consortium : A gene (PHEX) with homologies to endopeptidases is mutated in patients with X-linked hypophosphatemic rickets. *Nat Genet*, 11:130-136, 1995.
17. Sauk JJ, Witkop CJ Jr. : Electron optic analysis of human dentin in hypophosphatemic vitamin D resistant rickets(report of a kindred with consanguinity). *J Oral Pathol*, 2:203-214, 1973.
18. Goodman JR, Gelbier MJ, Bennett JH, Winter GB : Dental problems associated with hypophosphatemic vitamin D resistant rickets. *Int J Peediatr Dent*, 8:19-28, 1998.
19. Seow WK, Needleman HL, Holm IA : Effect of familial hypophosphatemic rickets on dental development: a controlled longitudinal study. *Pediatr Dent*, 17:346-450, 1995.
20. Via WF Jr : "Spontaneous" degeneration of the dental pulp associated with phosphate diabetes. *Oral Surg Oral Med Oral Pathol*, 24: 623-628, 1967.
21. Andersen MG, Beck-Nielsen SS, Poulsen S, et al. : Periapical and endodontic status of permanent teeth in patients with hypophosphatemic rickets. *J Oral Rehabil*, 29:144-150, 2012.
22. Cehreli ZC, Turgut M, Atilla P, et al. : Short term human primary pulpal response after direct pulp capping with fourth-generation dentin adhesives. *J Clin Pediatr Dent*, 25:65-71, 2000.