

## Effects of Fused Primary Teeth on the Permanent Dentition

YeJin Seo, Youngjin Kim, Hyunjung Kim, Soonhyeun Nam

*Department of Pediatric Dentistry, School of Dentistry, Kyungpook National University*

### Abstract

The purpose of the study was to investigate the distribution of primary fused teeth and identify the correlation between primary fused teeth and their effect on permanent dentition.

2575 children between the age of 4 and 6 in Kyungpook National University Hospital from January 2009 to August 2015 were investigated.

A total of 84 children (46 boys and 38 girls) had fused teeth. 14 of these children had two fused teeth. Prevalence of caries involvement was in 65% of maxilla and 6% of mandible. Prevalence of permanent successors missing was 86.3% in the cases involving maxillary central and lateral incisor, 70% in mandibular lateral incisor and cuspid, 11.7% in mandibular central and lateral incisor. 27 of 84 children (32.1%) had supernumerary teeth. The highest prevalence rate is seen in the cases involving maxillary central and lateral incisor. Delayed permanent tooth eruption was only observed in the maxilla because of developing supernumerary tooth.

Early diagnosis of fused tooth in the primary dentition can allow the dentist to make treatment plan at the appropriate time in accordance with the tooth arrangement and tooth development.

**Key words :** Fused teeth, Permanent successors missing, Developing supernumerary tooth, Delayed eruption

### I. 서 론

치아의 발육 과정 중 생길 수 있는 발육장애는 치아의 수, 형태, 위치, 크기 및 구조적인 면 등에서 나타날 수 있으며 이 중 형태의 이상은 치내치, 치외치, 융합치, 쌍생치 등의 다양한 양상으로 발생할 수 있다<sup>1)</sup>.

융합치는 두 개의 독립된 치아가 발육 중 부분적으로 혹은 완전히 결합된 것으로 대개 2개의 치수강 및 치근관을 가지고 있다<sup>2,3)</sup>. 융합치가 발생하는 기전이나 원인에 대해서는 정확히 밝혀지지 않았으나 인접한 두 개의 치배 간의 긴밀한 접촉을 일으키는 압력이나 물리적인 힘이 가해지면 융합될 수 있으며 유전적 요인 혹은 인종차이도 요인으로 알려져 있다<sup>3-6)</sup>.

일반적으로 융합치의 유병률은 0.1 - 3%로 다양하게 나타나며 영구치열보다 유치열에서 더 흔히 나타난다고 알려져 있다<sup>4,7)</sup>. 또한 코카시안 계통에서는 1%이내의 유병률을 보인 반면 아시아인에서 발견되는 융합치의 유병률은 2.2 - 5.6% 정도로 더 높게 나타난다고 보고되고 있다<sup>8,9)</sup>. 국내 연구에서 주 등<sup>8)</sup>은 2.2%, 라 등<sup>5)</sup>은 2.7%, 박과 이<sup>10)</sup>는 2.8%의 발생빈도를 보고하였다. 일반적으로 전치부에서 잘 나타나며 구치부에서는 매우 드문데, 구치부의 경우는 대개 영구치에서 보고되고 있다<sup>11)</sup>.

유치열에서 융합치가 존재하는 경우 여러 가지 임상적 문제가 나타나는데, 정상과 다른 치아 외관으로 인한 심미적인 문제와 공간적 문제, 높은 우식 이환율과 계승 영구치의 선천적 결손 등이 흔히 나타난다<sup>3,12-14)</sup>.

Corresponding author : Soonhyeun Nam

Department of Pediatric Dentistry, School of Dentistry, Kyungpook National University, 2177 Dalgubeol-daero, Jung-gu, Daegu, 41940, Korea

Tel: +82-53-600-7211 / Fax: +82-53-426-6608 / E-mail: shnam@knu.ac.kr

Received March 5, 2016 / Revised June 14, 2016 / Accepted May 21, 2016

일반적으로 유치에서 융합치가 있는 경우 계승 영구 측절치가 결손될 확률이 높으므로 구강검사에서 융합치를 관찰할 경우 방사선사진에 의한 영구치의 결손여부도 검사하는 것이 바람직하다<sup>1)</sup>. 지금까지 유치의 융합치와 계승 영구치의 결손과의 관련성에 대해서는 많이 보고되었으나<sup>15)</sup>, 아직까지 유치의 융합치와 관련된 계승 영구치의 맹출 지연과 과잉치 발생률에 대한 연구 및 융합치의 위치와 치아우식 발생과의 관련성에 대해서는 구체적인 연구가 미흡하며, 특히 국내의 보고는 부족한 실정이다. 계승 영구치의 맹출이 지연될 경우 여러 문제를 초래할 수 있으므로, 조기 진단 및 조기 치료에 의한 맹출 유도가 필요할 수 있으며, 따라서 융합치와 관련된 영구치의 맹출 장애에 대한 연구는 대단히 중요할 것으로 생각된다.

이에 본 연구는 유치열에서 나타나는 융합치의 분포 및 특징을 조사하고 그에 따른 영구치열에 미치는 영향과 계승 영구치의 맹출 지연에 미치는 영향을 평가하고자 한다.

## II. 연구 대상 및 방법

2009년 1월부터 2015년 8월까지 경북대학교 치과병원 소아치과에 내원하여 파노라마 방사선 사진을 촬영한 4세부터 6세 어린이 2575명을 대상으로 융합치의 발생을 조사하였으며, 이때 전신질환이나 증후군이 있는 환아는 제외하였다. 파노라마 방사선 사진에서 융합치가 분명하지 않은 경우는 의무기록지 및 치근단 방사선 사진을 통해 확인하였다. 이를 통하여 유치열에 융합치를 가진 84명을 확인하였으며 이들을 대상으로 환자의 성별 분포, 융합치의 발생 부위, 융합치의 수 및 융합치의 발생 부위별 우식 이환율, 발생 부위별 계승 영구치열에 미치는 영향을 조사하였다. 또한 융합치로 인한 계승 영구치의 맹출 지연은 초진 파노라마 사진과 정기적인 관찰 및 방사선 사진을 통해 맹출 양상을 비교하여 정상보다 맹출 정도가 현저하게 지연되었거나 매복으로 판정된 경우로 계승 영구치가 출은 되지 않

**Table 1.** Distribution of person with primary fused teeth by gender

Gender	No. of Person	p value
Male	46	0.654
Female	38	
Total	84	

Fisher's exact test (No significant difference,  $p > 0.05$ )

**Table 2.** Distribution of primary fused teeth by site

Site	No. of Fused Teeth		Total	
	Right	Left		
Maxilla	Primary Central Incisor and Lateral Incisor	10	14	24
Mandible	Primary Central Incisor and Lateral Incisor	18	16	34
	Primary Lateral Incisor and Cuspid	20	20	40
Total		48	50	98

은 경우로서, 치근 발육이 3/4이상 발육되었고 반대측 치아는 맹출된 지 1년 이상 경과된 경우로 한정하였다.

수집된 자료를 통계분석하기 위하여 IBM SPSS statistics 22를 이용하였으며, 각 조사간의 연관성을 살펴보기 위해 Fisher's exact test를 통해 분석하였고 유의 수준은  $p < 0.05$ 로 하였다.

## III. 연구 성적

### 1. 융합치의 분포

#### 1) 성별에 따른 분포

전체 2575명 중 총 84명에서 융합치가 관찰되었으며, 이 중 남아가 46명이고, 여아가 38명으로 남아가 약간 많았으나, 통계적으로 유의한 차이는 나타내지 않았다( $p > 0.05$ , Table 1).

#### 2) 위치별 분포

84명의 환아에서 총 98개의 융합치가 나타났으며 악궁에 따른 발생빈도는 상악에서 24개, 하악에서 74개로 하악에서 더 많이 관찰되었다. 융합된 치아 부위는 하악 유측절치와 유견치 융합치가 40개로 가장 많았으며 하악 유중절치와 유측절치 융합치가 34개, 상악 유중절치와 유측절치 융합치가 24개로 관찰되었다. 좌, 우측 분포에 있어서는 우측은 48개, 좌측은 50개로 좌측에서 약간 많았으나 이는 통계적으로 유의하지 않았다 (Table 2).

#### 3) 융합치의 수

1개의 융합치를 가진 환아가 83%로 많이 나타났으나, 2개의 융합치를 가진 경우도 14명(17%)의 환아에서 관찰되었다 (Table 3). 2개의 융합치를 가진 경우 79%에서 하악에서 관찰되었으며, 2개의 융합치가 나타나는 유형은 양측성 하악 유측

**Table 3.** Numbers of fused teeth per person

No. of Fused Teeth	No. of Person (%)
1	70 (83)
2	14 (17)

절치와 유건치 융합치가 5명, 양측성 하악 유중절치와 유측절치 융합치 5명, 양측성 상악 유중절치와 유측절치 융합치 1명, 상악 유중절치와 유측절치, 하악 유중절치와 유측절치 융합치 1명, 하악 유중절치와 유측절치, 하악 유측절치와 유건치 융합치를 가진 환아가 1명 있었다(Table 4).

4) 우식 이환율

융합치의 우식 이환율은 하악 융합치의 경우 7%에서, 상악 융합치의 경우 67%에서 나타나 상악에서 훨씬 높은 비율로 관찰되었으며 이는 통계적으로 유의하게 높았다( $p < 0.05$ , Fig. 1).

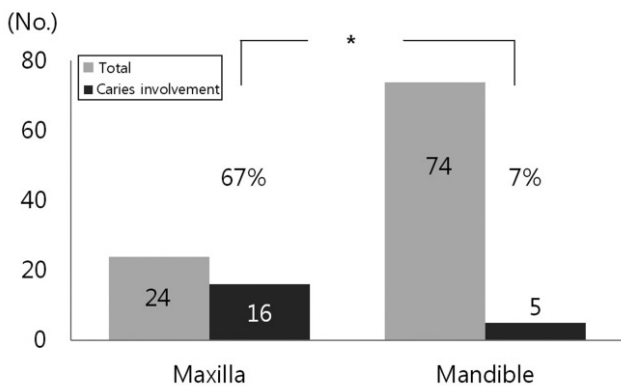
**Table 4.** Distribution of 2 primary fused teeth per person according to the site

Site	No. of Person
AB   AB	5
BC   BC	5
AB   BC	1 <sup>a)</sup>
AB   AB	1
AB   AB	1 <sup>b)</sup>
BC   AB	1 <sup>c)</sup>
Total	14

AB = primary central and lateral incisor fusion

BC = primary lateral incisor and cuspid fusion

a, b, c = children who have 2 fused teeth, except the ones whose fused teeth are in symmetrical positions in the same arch



**Fig. 1.** Caries involvement according to primary fused teeth's site.

2. 유치의 융합치가 영구치에 미치는 영향

1) 계승 영구치의 선천적 결손

융합치의 발생부위에 따른 계승 영구치의 결손율은 상악의 유중절치와 유측절치 융합의 경우 상악 영구 측절치의 86%가 결손되었고, 하악의 유중절치와 유측절치 융합은 하악 영구 측절치의 11.7%에서, 하악의 유측절치와 유건치 융합은 하악 영구 측절치의 70%에서 결손되었다(Table 5).

2) 과잉치 발생

융합치를 가진 환자의 32.1%에서 상악 전치부에 과잉치가 관찰되었다. 융합치의 부위에 따른 과잉치 발생 빈도는 하악의 유측절치와 유건치 융합이 있는 경우 21.2%에서, 상악의 유중절치와 유측절치 융합이 있는 경우 47.6%에서, 하악의 유중절치와 유측절치의 융합이 있는 경우 37.0%에서 나타났다. 이 때 2개의 융합치를 가진 환자 중 동일악궁에서 대칭적으로 발생하지 않은 3명에서는 과잉치가 관찰되지 않았다(Table 4의 a, b, c). 유측절치와 유건치 융합이 있는 경우보다 유중절치와 유측절치 융합이 있는 환자에서 과잉치 발생이 더 많았으나 통계적으로 유의한 차이는 나타내지 않았다( $p > 0.05$ , Table 6).

**Table 5.** Distribution of permanent successors missing according to primary fused teeth's site

	Maxilla	Mandible	
	AB (%)	AB (%)	BC (%)
No. of Fused Teeth	24	34	40
Permanent Successors Missing	21 (86.3)	4 (11.7)	28 (70.0)

AB = primary central and lateral incisor fusion

BC = primary lateral incisor and cuspid fusion

**Table 6.** Prevalence of Supernumerary tooth according to primary fused teeth's site

	Maxilla	Mandible	
	AB (%)	AB (%)	BC (%)
No. of Person	21	27	33
No. of Person with Supernumerary Teeth	10 (47.6) <sup>a</sup>	10 (37.0) <sup>a</sup>	7 (21.2) <sup>b</sup>

$p$  value = 0.252

Fisher's exact test (a, b : same letters are not significantly different,  $p > 0.05$ )

AB = primary central and lateral incisor fusion

BC = primary lateral incisor and cuspid fusion

3) 계승 영구치의 맹출 장애

유치의 융합치가 하악에 있을 때는 계승 영구치의 맹출에 영향을 주는 경우는 없었으나 상악에 융합치가 존재하는 경우는 33%에서 계승 영구치의 맹출 지연이 나타났다(Fig. 2 - 4). 또한 과잉치가 관찰되는 환자의 경우 22.2%에서 영구치의 맹출 지연이 나타났으며, 이는 과잉치가 관찰되지 않은 환자(3.5%)에 비해 통계적으로 유의하게 높았다( $p < 0.05$ , Table 7).

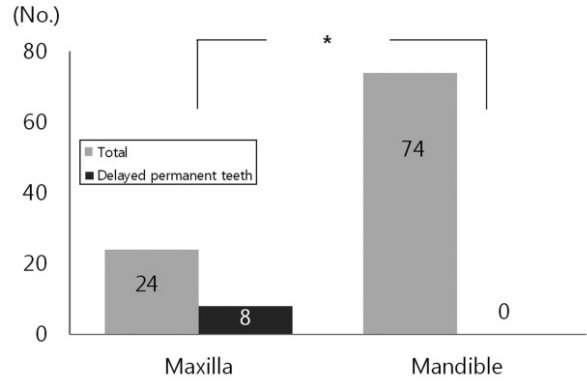


Fig. 2. Delayed eruption of permanent successors according to primary fused teeth's site. There was only seen in the maxilla.

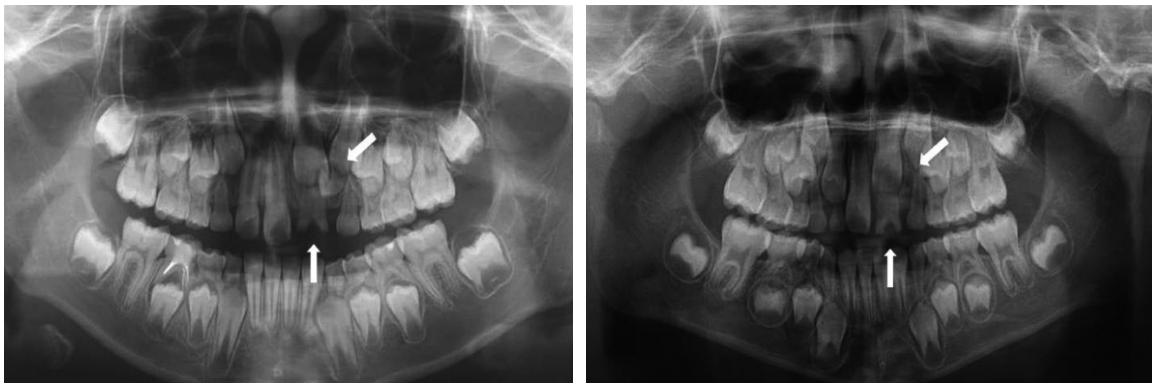


Fig. 3. Panoramic radiograph. Delayed eruption of permanent successors caused by the delayed root resorption of primary fused tooth and late developing supernumerary tooth.

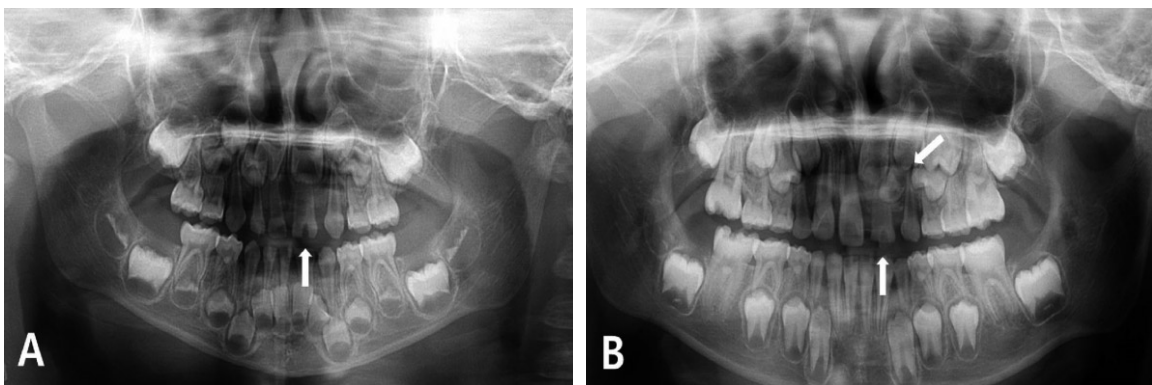


Fig. 4. Panoramic radiograph at the primary dentition and mixed dentition of person with primary fused tooth. (A) Reviewing the panorama radiograph of the primary dentition, no evidence of supernumerary tooth formation in the left lateral incisor area could be seen. (B) After 5 years, panorama radiograph taken at the mixed dentition revealed the presence of a root less conical supernumerary tooth located in this region.

Table 7. The correlation between supernumerary teeth and delayed permanent teeth

	Supernumerary Teeth (%)	No Supernumerary Teeth (%)
No. of Person	27	57
No. of Person with Delayed Permanent Teeth	6 (22.2)	2 (3.5)
$p$ value = 0.012*		

Fisher's exact test (\* :  $p < 0.05$ )

#### IV. 총괄 및 고찰

치아의 형태 이상인 융합치, 쌍생치, 융합치 등의 결합치가 존재하는 경우 여러 가지 임상적 문제가 나타나는데 특히, 정상과 다른 치아 외관으로 인한 심미적인 문제와 공간적 문제가 나타날 수 있으며 큰 치관으로 인한 정상적인 교합형성에 방해가 될 수 있다. 유치의 경우 병변이 나타나면 수복이나 치수치료를 해 주면 되지만, 영구치의 경우에는 유치와는 달리 심미적인 문제나 공간적인 문제가 더 중요하기 때문에 치관 삭제나 구외절단술 후 의도적 재식, 혹은 교정치료 후 적절한 보철치료 등의 방법으로 수복을 해주는 것이 필요하다<sup>1)</sup>.

Chalakkal와 Thomas<sup>14)</sup>는 융합은 완전한(complete) 융합과 불완전한(incomplete) 융합으로 나눌 수 있으며 완전한 융합은 융합이 발육 초기에 시작되어 두 개의 치아가 범랑질, 상아질, 치수가 완전히 융합되어 있는 형태이며, 불완전한 융합은 후기 단계에서 융합이 일어나서 분리된 치관이 존재하고 융합은 치근에 제한되어 있다고 하였다. 융합이 일어난 시기의 치배 발육 정도에 따라 치수강과 치관이 분리되어 있거나 융합되어 있을 수 있다<sup>4,16)</sup>. 또한 Golin<sup>17)</sup>은 융합치의 치관 또는 치근의 형태는 2개의 Hertwig 상피근초의 원래의 위치, 2개 치배의 크기, 융합되는 시기에 의해 변화될 수 있다고 하였다.

융합치의 발생 기전이나 원인에 대해서 아직 정확히 밝혀지지 않았는데 Shafer 등<sup>18)</sup>은 어떤 물리적인 힘에 의해 생성된 압력으로 치아의 접촉을 일으켜 융합이 발생된다고 하였고, Lowell과 Soloman<sup>19)</sup>은 생리적인 힘에 의해 치배가 접촉되어 그 사이 조직의 괴사를 일으켜 범랑기관(enamel organ)과 치유두(dental papilla)가 융합된다고 하였다. 또한 Sekerci 등<sup>3)</sup>은 상염색체 우성 유전과 관련 있다고 하였다.

성별에 따른 융합치의 발생빈도는 학자에 따라 다소 상이하게 발표되고 있는데, Aguilo 등<sup>12)</sup>, Brook과 Winter<sup>20)</sup>, Ravn<sup>21)</sup>, Ra 등<sup>5)</sup>은 융합치 발생에 있어서 남녀 발생 비율에 차이가 없다고 하였으나 Yuen<sup>22)</sup>, Zengin 등<sup>23)</sup>은 남아에서 더 높게 나타난다고 하였다. 그러나 본 연구에서는 남녀간에 통계적으로 유의한 차이는 없었다.

부위에 따른 융합치의 발생빈도는 기존 연구<sup>5,6,9,10,23)</sup>에서 보고된 것처럼 본 연구에서도 상악보다 하악에서 유의하게 높았으며 좌, 우측 빈도는 차이가 없었다. 또한 융합치의 발생 부위는 하악의 유측절치와 유건치의 융합이 가장 많이 나타났으며 상악 유측절치와 유건치 융합은 관찰되지 않았다.

일반적으로 융합치는 양측성보다 편측성으로 더 많이 나타나는 것으로 알려져 있는데, Tomizawa 등<sup>9)</sup>은 양측성 융합치의 빈도는 코카시안에서는 0.02%, 아시안계에서는 0.32%로 드물게 나타난다고 보고하였다. 또한 DunKan 등<sup>24)</sup>은 유치열기에 관찰되는 양측성 융합치의 83%는 하악에서 나타난다고 보고하였으며 그 중 70%가 하악 유측절치와 유건치의 융합이라고 하였다. 본 연구에서 2개의 융합치를 가진 환아는 전체 2575명중에서 14명(0.54%)에서 관찰되었다. 또한 DunKan 등<sup>24)</sup>의 보고와 유사하게 하악에서 79%가 관찰되었는데, 이는

상악보다 하악에서 치배 사이의 거리가 더 가깝고 골중격이 얇으므로, 치아의 발육 중 치배가 서로 접촉될 가능성이 많기 때문으로 생각된다. 그러나 양측성 융합치의 발생빈도에 대하여 DunKan 등<sup>24)</sup>은 대부분이 하악의 유측절치와 유건치의 융합이라고 하였으나, 본 연구에서는 하악의 유측절치와 유건치 융합과 하악의 유중절치와 유측절치 융합이 각각 5명씩 같은 수로 나타났다.

치아의 융합은 치면에 비정상적인 해부학적 형태로서 깊은 구를 나타낼 수 있으며, 이와 같은 형태학적 결함은 쉽게 치아 우식에 이환될 수 있는 요인으로 작용한다. Aguilo 등<sup>12)</sup>은 융합치를 치관과 치근의 형태에 따라 Type I, Type II, Type III, Type IV로 4가지로 분류하였는데, 이들 중 Type IV형은 두 개의 치관을 가지며 명확한 수직구가 치관을 가로지르고 명확히 구별되는 치근과 분리된 두 개의 근관을 갖는 형태라고 하였다. 이와 더불어 융합치를 가진 경우 치아우식 이환율을 조사한 결과 상악에서 56%, 하악에서 7%의 우식 이환율을 나타내었다고 하였다. 본 연구에서도 융합치의 우식 이환율은 하악은 7%인데 비해 상악의 경우 67%로 훨씬 높게 나타났는데, 이는 융합치의 형태가 하악에서는 16.2%에서, 상악에서는 83.3%에서 Aguilo 분류의 Type IV형이 해당되어 하악에 비해 상악에서 순면과 설면의 수직구가 뚜렷하여 우식에 더 취약한 것으로 생각된다. 또한 하악 전치부는 악하선 타액의 자정작용에 의해 보호를 받으므로 상악 유전치에 비해 우식 발생 빈도가 상당히 낮은 것도 한 원인일 것이다<sup>1,25)</sup>. 따라서 특히 상악에서 융합치가 관찰될 때는 우식 이환 전에 가능하면 예방적으로 치면열구 전색을 해주는 것이 추천되며 구강 위생 관리에 더 신경을 써서 교육을 해야 할 것으로 보인다.

유치열의 융합치가 영구치열에 미치는 영향으로 계승 영구치의 결손, 과잉치 발생, 계승 영구치의 맹출 지연이 두드러지게 나타났다.

지금까지 연구들에서 유치의 융합치가 있을 때 계승 영구치의 결손이 높게 나타나는 것은 잘 알려져 있으며<sup>3,5,23,26)</sup>, Tsujini 등<sup>26)</sup>은 상악과 하악 부위별로 계승 영구치의 결손율에 있어 차이가 난다고 하였다. 또한 Oyasato 등<sup>27)</sup>은 상악 유중절치와 유측절치 융합치가 있을 경우, 상악 영구 측절치의 선천적 결손이 약 80%에서 나타났다고 보고하였다. 본 연구에서도 상악의 유중절치와 유측절치 융합의 경우 영구치의 결손이 86%로서 가장 높게 나타났으며, 하악의 유측절치와 유건치 융합시에도 70%의 높은 결손율을 보였다. 이에 반해 하악의 유중절치와 유측절치 융합에서는 단 11.7%에서만 결손을 보였다. 이는 하악의 유중절치와 유측절치 융합에 비해 유측절치와 유건치 융합시에 계승 영구치의 결손이 더 높다는 기존연구와 동일한 결과이다.

과잉치는 심미적인 문제뿐만 아니라, 맹출장애, 부정교합 및 낭종을 발생시킬 수 있다. 일반적으로 과잉치는 코카시안에서 0.15 - 3.9%의 이환율이 나타나며 아시안계에서는 이보다 많은 3%이상으로 보고되고 있다<sup>28)</sup>. 그러나 유치의 융합치가 있는 경우 과잉치의 발생빈도에 대하여 Aguilo 등<sup>12)</sup>은 과잉치 발생

율이 11%로 높게 나타났다고 보고하였으나 이에 대한 조사는 매우 희소하다. 본 연구에서는 융합치와 과잉치가 동시에 나타난 경우가 평균 32%로 Aguilo 등<sup>12)</sup>의 보고보다 훨씬 높게 나타났는데, 이는 대학병원에 내원한 환자의 특성상 과잉치를 주소로 내원한 환자가 많았기 때문으로 생각된다. 총 84명의 환자 중에서 과잉치는 27명에서 상악 전치부에 관찰되었으며 이 중 21명은 정중 과잉치, 6명은 영구 중절치 치배의 상방 원심에 지연 발육된 과잉치의 형태로 나타났다. 본 연구에서 관찰된 영구 중절치 치배 상방 원심에 위치하는 치아는 지연 발육된 측절치로 생각할 수도 있으나 반대편의 정상 측절치와 비교하였을 때 발육단계, 치관 모양 및 치근성장, 맹출 양상 및 치아 맹출을 방해하는 위치 등을 고려시 측절치 보다는 과잉치로 판정하는 것이 더 타당하다고 생각되었으며, 이에 과잉치로 판단하였다 (Fig. 3). 이와 유사한 증례로서 Tomizawa 등<sup>9)</sup>이 유치열의 양측성 융합치가 존재하고 영구 측절치의 치배가 정상적으로 존재하면서 영구 중절치 치배의 상방 원심에 발육중인 과잉치가 있다고 보고한 증례를 고려시 해당치아를 과잉치로 보는 것이 타당하다고 생각된다. 이와 같이 융합치를 가진 환자에서 과잉치 발생률이 높은 원인은 아직 규명되지 않았지만 구강검사에서 유치열기에 융합치를 관찰할 경우 계승 영구치의 선천적 결손뿐만 아니라 과잉치 존재여부도 확인하는 것이 필요할 것으로 사료된다.

그러나 융합치와 관련되어 나타나는 과잉치는, 일반적인 과잉치 형성시기보다 다소 늦은 시기에 나타나기도 하는데, 이에 대하여 Aguilo와 Gandia<sup>29)</sup>는 유치열기에 상악 유중절치와 과잉치의 융합치가 존재하였고 유치열기의 방사선 사진에서는 과잉치가 관찰되지 않다가 혼합치열기의 방사선 사진에서 상악 영구 중절치 부위에 원추형 모양의 과잉치가 관찰되는 지연 발육된 과잉치에 대해 보고하였다. 본 연구에서도 지연 발육된 과잉치의 경우 유치열기 초반의 방사선 사진에서는 정확히 확인할 수 없었는데 (Fig. 4A), 이는 유치열기 후반 혹은 초기 혼합치열기 동안에 석회화(calcification)가 시작되었기 때문으로 생각되지만 (Fig. 4B) 이와 같이 지연 발육된 과잉치와 상악의 융합치와의 관련성에 대한 연구는 더 필요할 것으로 보인다.

맹출지연 또는 매복된 치아는 조기 발견하여 조기에 치료하는 것이 필요하다. 매복치는 진단 및 치료시기가 늦을수록 매복에 따른 합병증의 정도가 심해지고 맹출 유도를 위한 치료가 더 복잡하게 되며 예후가 불량해진다. 따라서 영구치열 교환 시기의 정기적 치과검진을 통하여 조기진단과 치료가 이루어지도록 하는 것이 중요하다. 매복된 치아의 맹출 유도를 위해서는, 매복원인, 매복양상, 치아의 발육상태, 악습관과 교합 관계치 및 환자의 나이와 협조도 등을 고려하여 다양한 치료방법이 사용될 수 있다. 일반적으로 매복된 치아의 맹출 유도를 위한 치료 방법은 정기적인 관찰, 물리적인 장애물의 제거 및 외과적 노출술, 교정적 견인과 교정치료, 외과적 재위치술, 그리고 최종적으로 매복치아의 발거를 시행할 수 있다<sup>30,31)</sup>.

융합치를 가진 경우 후속 영구치의 맹출 지연과 매복된 경우가 나타날 수 있는데, 이에 관하여 Kobayashi 등<sup>7)</sup>, Tomizawa

등<sup>9)</sup>은 상악에서 유치열의 융합치와 과잉치의 존재로 인한 영구 중절치의 맹출 지연 사례를 보고하였다. 본 연구에서 융합치와 관련된 계승 영구치의 맹출 지연은 상악에서만 관찰되었으며 하악에서는 유치의 융합치가 있더라도 계승 영구치의 선천적 결손 외에 맹출에 영향을 주는 경우는 없었다. 상악에서 나타나는 맹출 지연 양상은 유치의 융합치가 만기 잔존되어 있고 해당하는 계승 영구 측절치의 결손 및 영구 중절치 치관 상방 원심 위치에 있는 과잉치로 인한 계승 영구 중절치의 맹출 지연 양상으로 나타났다 (Fig. 3). 계승 영구 중절치의 맹출 지연의 원인은 중절치의 상방 원심에 위치하는 미성숙한 과잉치 때문으로 생각되며 이와 더불어 계승치의 치관 크기에 비해 상대적으로 큰 융합치의 치근으로 인해 치근의 흡수가 지연되기 때문으로 생각된다.

융합치에 의해 후속 영구치의 맹출이 지연된 경우, 맹출유도 방법으로서 Kobayashi 등<sup>7)</sup>은 융합된 유치 발거 후에도 상악 중절치가 맹출 되지 않으면 외과적 노출술(surgical exposure)을 고려할 수 있고 이후에도 맹출이 지연된다면 교정적 견인술을 시행하고 필요시 측절치 위치 치아의 발거가 필요하다고 하였다. 본 연구에서 영구 중절치 상방 원심에 위치하는 과잉치가 존재하는 경우에는 과잉치의 제거 없이 융합치 발거 및 외과적 노출술(surgical exposure) 등을 통한 술식만으로는 매복 중절치의 맹출 유도는 이루어지지 않았으며, 과잉치를 제거한 후에 매복 중절치의 맹출이 관찰되었다. 단지 한 증례에서 과잉치의 존재 하에서도 영구 중절치가 맹출된 사례가 있었으나 이 경우에도 후에 영구 견치의 맹출을 방해하였고 해당 과잉치를 측절치로 대신하기에는 치근성장이 전혀 이루어지지 않았으며 맹출 양상도 보이지 않았기에 해당 치아를 발거하였다. 그러나 Torres 등<sup>32)</sup>은 유치열의 상악 융합치와 측절치 위치상에 존재하는 지연 발육된 치아를 측절치로 사용한 증례를 보고하였는데, 7세 3개월에 융합치 발거 후 교정적 견인으로 측절치를 맹출시키고 15세 11개월에 치아 배열을 완성하였으나 이러한 경우에도 치근은 정상 측절치에 비해 훨씬 짧고 치관의 모양은 비정상적인 원추형이어서 광중합복합레진 수복 등을 사용해 reshaping이 필요하다고 하였다. 따라서 지연 발육된 치아의 맹출 양상 및 치근 발육 양상, 인접치의 치근 성숙도, 인접치의 맹출 방해 양상 등을 고려하여 해당치아를 측절치로 대신할지 발거할지 치료계획을 세워야 할 것이다.

이번 연구를 통해, 유치의 융합치가 영구치열에 미치는 영향들로 계승 영구치의 선천적 결손, 과잉치 발생 및 계승 영구치의 맹출 지연이 있음을 확인할 수 있었다. 특히 상악에 융합치가 있는 환자에서 해당 영구 측절치가 결손되어 있거나 영구 중절치의 맹출 지연 등이 많이 나타나, 융합치가 하악에 존재할 때보다 상악에 존재할 때에 계승 영구치에 미치는 영향이 큰 것으로 생각된다. 따라서 융합치로 인한 맹출 지연의 문제를 최소화하기 위해 주기적인 방사선 검사 및 조기 치료가 필요할 것으로 사료되며 특히 상악 전치부가 맹출되는 6 - 7세경에 정기적인 치과검진을 통하여 반대편 치아가 맹출되고 6개월이 경과한 이후에도 맹출되지 않으면 적절한 시기에 융합치 및 과잉치 발

거 등의 외과적 개입이 이루어져야 할 것이다. 향후 좀 더 장기적으로 관찰된 증례를 통하여 상악에서 관찰되는 융합치와 지연 발육되는 과잉치의 연관성에 대한 연구가 추가적으로 이루어져야 할 것이고 융합치 존재시 과잉치의 높은 발생률의 원인에 대한 연구가 필요할 것으로 생각된다.

## V. 결 론

본 연구는 2009년 1월부터 2015년 8월까지 경북대학교 치과병원 소아치과에 내원한 4세부터 6세 어린이 중 파노라마 방사선 사진을 촬영한 2575명의 어린이를 대상으로 유치열의 융합치를 가진 환자 84명을 조사하였으며 융합치의 분포 및 부위에 따른 영구치열에 미치는 영향을 조사하여 다음의 결론을 얻었다.

유치열에서 융합치의 분포는 상악보다 하악에서, 2개의 융합치보다 1개가 발생한 경우가 통계적으로 유의하게 높았다. 그러나 성별이나 좌, 우측 분포는 통계적으로 유의한 차이를 나타내지 않았으며 우측 이환율은 하악보다 상악에서 유의하게 높았다. 영구치열에 미치는 영향으로서 계승 영구치의 선천적 결손, 과잉치 발생 및 계승 영구치의 맹출 지연이 관찰되었다. 계승 영구치의 선천적 결손은 상악 유중절치와 유측절치 융합의 경우 86.3%로 가장 높았으며 하악 유측절치와 유건치가 융합된 경우는 70%, 하악 유중절치와 유측절치가 융합된 경우는 11.7%에서 나타났다. 과잉치 발생은 전체 32.8%에서 나타났으며 상악 유중절치와 유측절치 융합은 47.6%, 하악 유중절치와 유측절치 융합은 37.0%, 하악 유측절치와 유건치 융합은 21.2%에서 나타났다. 유치의 융합치에 의한 계승 영구치의 맹출 지연은 하악에서는 나타나지 않았으나 상악에서 34%로 높게 나타났다.

따라서 유치열기에 융합치가 있는 경우 진단 및 치료 계획 수립 시 영구 계승치의 선천적 결손뿐만 아니라 높은 과잉치 발생률과 계승 영구치의 맹출 지연을 고려해야 할 것으로 생각된다.

## References

1. Korean Acad Pediatr Dent : Dentistry for the child and adolescent, 5th ed., Dental Wisdom Yenang INC, 107-122, 290, 2014.
2. Guimaraes Cabral LA, Firoozmand LM, Dias Almeida J : Double teeth in primary dentition: report of two clinical cases. *Med Oral Patol Oral Cir Bucal*, 13:77-80, 2008.
3. Sekerci AE, Sisman Y, Ertas H, et al. : Clinical and radiographic evaluation and comparison of six cases of fusion involving the primary dentition. *J Dent Child*, 79:34-39, 2012.
4. Rajashekhara BS, Dave B, Sujun SG, et al. : Bilateral fusion of primary mandibular lateral incisors and canines: A report of a rare case. *Rev Odonto Cienc*, 25:427-429, 2010.
5. Ra JY, Kim DE, Lee KH : Effect of primary double teeth on the development of permanent successors. *J Korean Acad Pediatr Dent*, 31:136-143, 2004.
6. Wu CW, Lin YT, Lin YT : Double primary teeth in children under 17 years old and their correlation with permanent successors. *Chang Gung Med J*, 33:188-193, 2010.
7. Kobayashi H, Taguchi Y, Noda T : Eruption disturbances of maxillary permanent central incisors associated with anomalous adjacent permanent lateral incisors. *Int J Paediatr Dent*, 9:277-284, 1999.
8. Ju JH, Lee KH, Kim DE, Jeong YN : The prevalence of double teeth and congenital missing teeth in preschool children of Iksan city. *J Korean Acad Pediatr Dent*, 30:210-216, 2003.
9. Tomizawa M, Shimizu A, Hayashi S, Noda T : Bilateral maxillary fused primary incisors accompanied by succedaneous supernumerary teeth: report of a case. *Int J Paediatr Dent*, 12:223-227, 2002.
10. Park CJ, Lee SR : A radiographic study of fused and germinated tooth. *Korean J Oral Maxillofac Radiol*, 20:79-89, 1990.
11. Sivolella S, Bressan E, Berengo M, et al. : Extraoral endodontic treatment, odontotomy and intentional replantation of a double maxillary lateral permanent incisor: case report and 6-year follow-up. *Int Endod J*, 41:538-546, 2008.
12. Aguilo L, Gandia JL, Cibrian R, Catala M : Primary double teeth. A retrospective clinical study of their morphological characteristics and associated anomalies. *Int J Paediatr Dent*, 9:175-183, 1999.
13. Tewari N, Pandey RK : Bilateral fusion in primary mandibular teeth: a report of two cases. *J Indian Soc Pedod Prev Dent*, 29:50-52, 2011.
14. Chalakkal P, Thomas AM : Bilateral fusion of mandibular primary teeth. *J Indian Soc Pedod Prev Dent*, 27:108-110, 2009.
15. Yang KH, Lim HJ, Choi NK, Kim SM : The prevalence of double teeth and congenital missing teeth in primary dentition and their correlation with the permanent dentition. *J Korean Acad Pediatr Dent*, 34:447-453, 2007.
16. Kim MN, Kim YJ, Lee SH, et al. : Double teeth in maxillary permanent incisors: case reports. *J Korean Acad Pediatr Dent*, 36:119-125, 2009.
17. Gorlin RT : Thomas's oral pathology, 1st ed.,

- Mosby, 112-121, 1970.
18. Shafer WG, Hine MK, Levy BM : A Textbook of Oral Pathology, 4th ed., Philadelphia Saunders, 38, 1983.
  19. Lowell RJ, Soloman AI : Fused teeth. *J Am Dent Assoc*, 68:762, 1964.
  20. Brook AH, Winter GB : Double teeth. A retrospective study of 'geminated' and 'fused' teeth in children. *Br dent J*, 129:123-130, 1970.
  21. Ravn JJ : Aplasia, supernumerary teeth and fused teeth in the primary dentition. An epidemiologic study. *Scand J Dent Res*, 79:1-6, 1971.
  22. Yuen SW, Chan JC, Wei SH : Double primary teeth and their relationship with the permanent successors: a radiographic study of 376 cases. *Pediatr Dent*, 9:42-48, 1987.
  23. Zengin AZ, Celenk P, Gunduz K, Canger M : Primary double teeth and their effect on permanent successors. *Eur J Paediatr Dent*, 15:309-312, 2014.
  24. Duncan WK, Helpin ML : Bilateral fusion and gemination : a literature analysis and case report. *Oral Surg Oral Med Oral Pathol*, 64:82-87, 1987.
  25. Park CH, Joeng TS, Kim S : A survey on the caries prevalence of preschool children in a small city. *J Korean Acad Pediatr Dent*, 28:300-309, 2001.
  26. Tsujino K, Yonezu T, Shintani S : Effects of different combinations of fused primary teeth on eruption of the permanent successors. *Pediatr Dent*, 35:64-67, 2013.
  27. Oyasato Y, Fukutani S, Moriya Y, et al. : Clinical observation about anomaly of teeth in childhood. *Jpn J Ped Dent*, 15:364-370, 1977.
  28. Cho SY, So FH, Lee CK, Chan JC : Late forming supernumerary tooth in the premaxilla: a case report. *Int J Paediatr Dent*, 10:335-340, 2000.
  29. Aguilo L, Gandia JL : Late development of maxillary supernumerary tooth: a case report. *J Clin Pediatr Dent*, 22:41-44, 1997.
  30. Kim SH, Kim YG, Kim HJ, Nam SH : Epidemiologic survey on failed eruption of mandibular first molar. *J Korean Acad Pediatr Dent*, 43:51-59, 2016.
  31. Jo WS, Lee NY, Lee SH : A statistical study on characteristics and treatment of child and adolescent patients with tooth impaction. *J Korean Acad Pediatr Dent*, 41:306-313, 2014.
  32. Torres JN, Caracas HC, Bolognese AM, Torres S : Conservative approach for a patient with extreme delay in maxillary lateral incisor development. *Am J of Orthod Dentofacial Orthop*, 141:773-782, 2012.



국문초록

## 유치열기의 융합치가 영구치열에 미치는 영향

서예진 · 김영진 · 김현정 · 남순현

경북대학교 치의학전문대학원 소아치과학교실

본 연구는 유치 융합치의 특징과 영구치열에 미치는 영향을 알아보려고 하였다. 4 - 6세 어린이 중 융합치가 관찰되는 84명의 어린이를 조사하였으며, 융합치의 분포는 상악보다 하악에서, 2개의 융합치보다 1개가 발생한 경우가 높은 비율로 관찰되었으며 우식이환율은 하악보다 상악에서 높았다. 계승 영구치의 선천적 결손은 상악 유중절치와 유측절치 융합, 하악 유측절치와 유견치 융합, 하악 유중절치와 유측절치 융합 순이었으며, 과잉치 발생은 상악 유중절치와 유측절치 융합, 하악 유중절치와 유측절치 융합, 하악 유측절치와 유견치 융합 순으로 나타났다. 유치의 융합에 의한 계승 영구치의 맹출 지연은 하악에서는 나타나지 않았으나 상악의 경우 지연 발육되는 과잉치의 발생 가능성 및 이로 인한 영구 중절치의 맹출 지연 양상이 높은 빈도로 관찰되었다. 따라서 융합치로 인한 맹출 지연의 문제를 최소화하기 위해 주기적인 방사선 검사 및 조기 치료가 필요할 것으로 사료된다.

**주요어:** 융합치, 계승 영구치의 결손, 과잉치, 맹출지연