

## 척추 손상 환자에서 고환 종물로 오인된 거대 요도 결석과 요도루

박승철<sup>1</sup>, 이재환\*, 최정우<sup>2</sup>, 황용<sup>2</sup>

<sup>1</sup>원광대학교 의과대학 비뇨기과학교실, <sup>2</sup>원광대학교 의과대학 응급의학교실

### Giant Urethral Stone Presenting as a Scrotal Mass and Urethral Fistula

Seung Chol Park<sup>1</sup>, Jea Whan Lee<sup>\*</sup>, Jeong Woo Choi<sup>2</sup>, Yong Hwang<sup>2</sup>

<sup>1</sup>Department of Urology Medicine, Wonkwang University School of Medicine

<sup>2</sup>Department of Emergency Medicine, Wonkwang University School of Medicine

**요 약** 요도 결석은 매우 드른 질환으로 보고된 증례가 많지 않으며, 대부분 요도 협착이나 요도 개실이 있는 남성에게서 대개 발생한다. 이에 우리는 20년 전 자동차 사고로 인한 척추 손상 후 하반신 마비가 발생한 42세 남성에서 발견된 거대 요로 결석 증례를 보고하고자 한다. 낮 동안에 다원적 증상을 가지고 있고, 고환 밑으로 종물이 만져지며 혈뇨 및 배뇨시 발생하는 통증을 보이면서 최근에는 소변이 전혀 나오지 않는 증상으로 응급실에 내원하여 비뇨기와 협진이 의뢰되었다. 고환 종물의 성상을 확인하기 위해 복부와 골반 컴퓨터 단층 촬영(CT)이 시행되었다. 검사 결과 종양은 관찰되지 않았다. 하지만, 요도 결석이 확인되었다. 우선적으로 요도성형술을 시행하여 방광루를 제거하였으며, 이후 요로 결석은 제거되었다. 2주 후에 요도조형술을 시행하였고 특이사항이 없음을 확인 후 소변줄을 제거하였다. 현재는 배뇨에 대한 특별한 문제는 없는 상태이다. 거대 요도 결석은 때때로 종양과 감별이 필요하며, 크기와 위치에 따라 치료법이 달라질 수 있어 좀 더 면밀한 검사가 필요하다.

**Abstract** A urinary calculus in the urethra is rarely seen and usually encountered in men with a urethral stricture or diverticulum. Herein, we report a rare case of a giant calculus in the urethra of a 42-year-old male patient with paraplegia after spinal cord injury due to car accident 20 years ago. A recent urologic consultation from the emergency room was performed since the patient had multidisciplinary symptoms during the day without any urination and presented with urinary difficulties due to hematuria and pain symptoms occurring with a mass in the bottom of the testicles. Abdomen and pelvic computed tomography (CT) was performed to examine the tumor mass, which was found to be absent. In addition, urethral stones were observed in the CT. Cystostomy was performed after the first urethroplasty, and the stone was removed from the urethra. Two weeks later, the patient was subjected to urethrography to remove the Foley catheter. No specific finding in voiding was detected. Giant urethral stones sometime require differentiation from tumor status. Treatment may vary according to size and location, requiring careful examination.

**Keywords :** Hematuria, Spinal cord injury, Urethral stricture, Urethral stone, Urethroplasty

### 1. 서론

하루에도 수많은 환자들이 응급실에 내원하며, 이중에는 요로결석이나 급성 소변 정체를 같은 환자도 포함

되어 있다. 요로 결석과 급성 소변 정체는 특별한 합병증이 발생하지 않는 한 큰 문제를 야기하지는 않는다. 요로 결석은 흔하게 생기는 질환이 아니며, 요도 협착이나 개실 등이 있는 남자에게서 대개 발생한다. 저자들은 혈뇨,

본 논문은 원광대학교 교비지원에 의해 수행되었음.

\*Corresponding Author : Jea Whan Lee(Wonkwang Univ.)

Tel: +82-10-8927-3890 email: mygentlelove@gmail.com

Received July 18, 2017

Revised (1st October 30, 2017, 2nd November 23, 2017)

Accepted December 8, 2017

Published December 31, 2017

통증, 소변의 누출 및 요도 주위의 종괴로 내원한 척추 손상 환자에서 결석으로 인한 요도루 환자를 경험하였으며, 종양과 감별이 필요하며, 크기와 위치에 따라 치료법이 달라 질 수 있어 면밀한 관찰이 필요하다. 이에 저자들은 다음 증례를 보고하고자 한다.

## 2. 증례

20년 전 자동차 사고로 인해 척추 손상 후 하반신 마비가 발생한 42세 남성 환자로 10년간 배뇨 곤란을 겪었다. 환자는 수년전 요도 협착 수술을 받았고, 소변을 보는 동안 고환 주위로 통증과 함께 소변의 누출이 관찰되었다. 낮 동안에 다원적 증상을 가지고 있고, 고환 밑으로 종물이 만져지며 혈뇨 및 통증 증상이 보이면서 최근에는 소변이 전혀 나오지 않는 증상으로 응급실에 내원하였다.

이학적 검사상 고환 밑으로 구멍이 있었으며, 동그란 모양의 종괴가 만져졌다. X-ray 상 특이소견은 보이지 않았으며, 혈액검사상 특이소견 보이지 않았으나, 소변 검사상 다량의 백혈구 수치가 보였다. 이에 비뇨기와 협진을 의뢰하였다.

환자는 약 10년 전부터 추가적인 검사와 치료를 수행하지 않았다. 고환 주위의 종물이 관찰되고 혈뇨가 보이기 시작한 것은 최근 3-4개월 전에 일어났다. 입원을 위해 검사가 진행되는 동안, 소변줄을 음경을 통해 삽입시 고환의 종물이 만져지는 부위부터 삽입 되지 않으며, 소변이 누출되는 부위까지 가지 못하였다. 비뇨기와 초음파상 방광과 요도에 다량의 결석이 확인되었다. 고환 종물의 성상을 확인하기 위해 골반과 골반 컴퓨터 단층 촬영(Computed Tomography; CT)이 시행되었다. 종양은 관찰되지 않았으며 요도 결석이 확인되었다(fig. 1). 요도성형술을 시행 후 방광루는 제거되었으며, 요도 결석 또한 제거되었다(fig. 2). 2주 후에 요도조형술을 시행하였고 소변줄은 제거되었다. 현재는 배뇨에 대한 특별한 문제는 없는 상태이다.

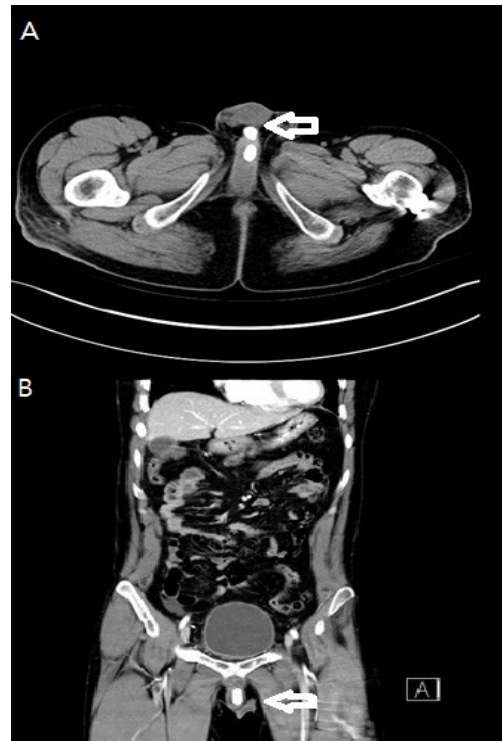


Fig. 1. Abdominal Computed Tomography. A: Plane view. B: Coronal view.

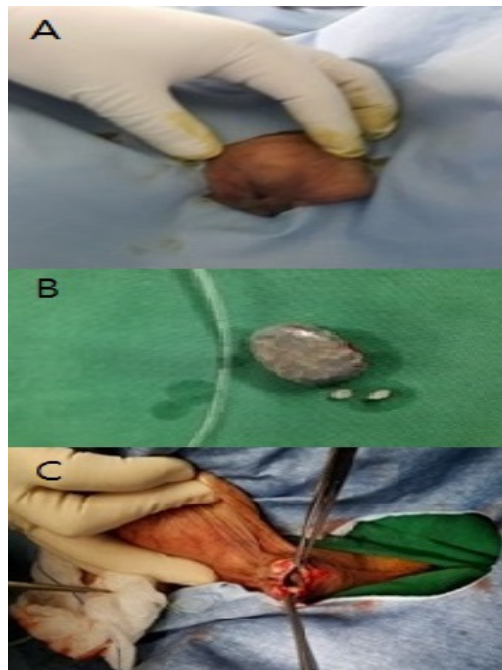


Fig. 2. A : Urethral fistula, B : Removed stone, C : Urethroplasty

### 3. 고찰

요도의 협착과 동반된 요도 결석은 드물게 알려져 있다. 종종 결석의 원인은 소변의 정체로 인한 것으로 여겨진다. 이것은 보통 협착 상부 부위의 확대된 요도에서 발생하며, 요도 결석은 종종 상부 요관이나 방광의 결석이 배설 중에 요도에 남아서 생기는 이차적인 경우도 있다 [1]. 일차적인 요도 결석은 요로 결석의 0.3% 미만이며, 주로 개발도상국에서 발생하는 부작용이 적은 희귀한 형태로, 대부분 남성들에게서 더 흔하게 발생한다[2]. 일반적으로 요도 결석은 유년기에 방광 결석이 많기 때문에 성인들보다 더 자주 아이들에게 영향을 미친다[3]. 요도 결석 생성의 사전 인자로는 요도계실, 요도 협착, 요도 하열증, 외요도구 협착증 등이 있다[4, 5, 6]. 양성 요도 협착은 장기적인 추적관찰에서 높은 재발률을 보인다. 수술 후에 요도 재건 수술의 성공에 영향을 미치는 난관들은 손상된 혈액 공급, 섬유증, 그리고 조직 가용성을 포함한다[7]. 보고된 합병증으로는 재발, 감염, 셋길, 배뇨 말 점적, 그리고 드물게는 요도 결석의 발달이다[1, 8]. 임상 병리학적으로 요도에서 소변의 흐름의 항상성이 유지되어야 하지만 요도 협착 부위의 좁아짐이 이러한 항상성 유지에 두 가지 중요한 문제를 야기시킨다. 첫째로, 좁고 갈라진 틈으로 천천히 흐르는 소변량이 결석을 밀어낼 충분한 힘을 만들어 낼 수 없게 한다. 둘째로, 중력은 그 돌을 통과하지 못한 채로 있는 협착 상부 부위를 확장 시키고 그 자리에 돌을 고정시킨다. 본 환자의 경우 척수 손상으로 인해 누워 지내고 있고, 이전에 옆구리 통증과 같은 신장 결석의 증상이 없어, 이 결석이 상부 요로에서 아래로 배설될 가능성은 떨어진다.

이러한 요도의 문제가 발생할 경우, 여러 영상의학적 검사가 필요한데 특히 역행성 요로조영술은 요도 상해, 협착증, 셋길 형성을 평가하기 위해 남성의 비뇨기과 및 요로 구조 영상에 대한 최고의 초기 연구로 간주된다. 또한, 보통의 충전 불량 결함으로 여겨지는, 요로 결석을 탐지하기 위한 최고의 영상 연구이다[9,10]. 역행성 요로 조영에 나타나는 충수 결손의 차등 진단에는 조영제 주입, 연조직 종양 또는 돌 투석 중에 유입되는 대부분의 기포가 포함된다. 배설성 요로조영술은 현재 여성 요도와 후방의 남성 요도를 평가하기 위한 가장 흔하게 사용되는 영상 기법이다[10]. 자기공명촬영(Magnetic Resonance Imaging; MRI)과 복부 컴퓨터 단층 촬영을

포함한 단면적 영상 촬영 방식은 요도주위 구조물을 평가하는데 가장 유용하다. 복부 컴퓨터 단층 촬영에서 요도는 요도 코스를 따라 돌출된 석회화 밀도로 나타난다. 골반 조영술 또는 골반 자기공명촬영 검사에서, 각각 충전 결함 또는 신호 공백으로 나타날 것이다. 또한 탁월한 연조직 조영과 여러 영상 촬영 능력을 감안하여 요도 및 요도주위 연조직에서 중요한 영상 촬영 기법으로 부각되고 있다. 요도 결석, 요도 종양, 요도 낭종, 요도 외 병변 시각화 등의 평가에 활용되고 있다. 초음파는 덜 흔하게 사용되지만 방사선을 사용하지 않고 요도 점막과 요도주위 조직의 종양, 외상, 낭종, 게실 등을 평가할 수 있다 [9]. 본 환자의 경우 음경에 종물이 의심되고 배뇨시 통증 및 혈뇨를 동반하여 비뇨기과 초음파, 복부 컴퓨터 단층촬영 및 추가적인 역설성 배설 조영술을 시행하였다. 이를 통해 극히 드문 경우이지만, 요도 결석이 요도 협착 부위에 발생한 것을 확인할 수 있었다.

요도 결석의 치료는 결석의 위치, 크기, 관련 요도질환에 따라 다양하다. 작은 요도 결석은 쇄석술로 치료가 가능하며, 전방 요도 결석의 치료는 2% 리도카인 젤리 주입 후 외요도구 절개술이나, 요도 내시경을 이용할 수 있다. 최근에는 수술 도구와 방법의 발달로 내시경적 제거가 선호되는 경향이 있다[11]. 다수의 전립선 요도 결석을 내시경적 수술을 통해 성공한 사례도 있다[12]. 유타 의과 대학에서는 경 요도 홀뮴 레이저(Transurethral Holmium Laser)를 이용하여 작은 요도 결석을 성공적으로 제거한 사례를 보고하였다[13]. 거대 요도 결석은 개방적 수술로 치료되어야 하며, 관련된 요도협착은 요도성형술을 함께 시행해야 한다[1, 14]. 거대 요로 결석의 치료 방법에는 회음부 요도 절제술, 요도성형술, 근치적 전립선 절제술, 개방성 복부-전립선 절개술, 내시경적 쇄석술 등이 있다[15]. 본 환자의 경우에도 개방성 수술을 이용하여 거대 요도결석을 제거 한 후 요도성형술을 통해 요도협착과 요도루를 제거하였다.

### 4. 결론

본 저자들은 척수 손상으로 하반신 마비가 발생한 42세 남자 환자에서 발생한 거대 요도 결석의 증례를 보고함으로써 다음과 같이 제안한다.

혈뇨로 내원한 환자에서 평상시의 요로 증상 외 다른

증상이 있다면, 길고 단단한 요도 결석은 크기가 커질 수 있으며, 음경 고환 접합부에서 단단한 종물 덩어리로 변형될 수 있기 때문에 보다 면밀한 신체 검사를 시행하고, 추가적인 영상검사를 통해 비뇨기과에 문의하여 문제를 확인해야 한다.

## References

- [1] Hegele A, Olbert P, Wille S, Heidenreich A, Hofmann R, "Giant calculus of the posterior urethra following recurrent penile urethral stricture," *Urol Int*, vol. 69, no. 2, pp. 160-161, 2002.  
DOI: <https://doi.org/10.1159/000065569>
- [2] Koga S, Arakaki Y, Matsuoka M, Ohyama C, "Urethral calculi," *Br J Urol*, vol. 65, no. 3, pp. 288-289, 1990.  
DOI: <https://doi.org/10.1111/j.1464-410X.1990.tb14730.x>
- [3] Kamal BA, Anikwe RM, Darawani H, Hashish M, Taha SA, "Urethral calculi: presentation and management," *BJU Int*, vol. 93, no. 4 pp. 549-552, 2004.  
DOI: <https://doi.org/10.1111/j.1464-410X.2003.04660.x>
- [4] Ginesin Y, Bolkier M, Nachmias J, Levin DR, "Primary giant calculus in urethral diverticulum," *Urol Int*, vol. 43, no. 1, pp. 47-48, 1998.  
DOI: <https://doi.org/10.1159/000281302>
- [5] Suzuki Y, Ishigooka M, Hayami S, Nakada T, Mitobe K, "A case of primary giant calculus in female urethra," *Int Urol Nephrol*, vol. 29, no. 2, pp. 237-239, 1997.  
DOI: <https://doi.org/10.1007/BF02551348>
- [6] Verit A, Savas M, Ciftci H, Unal D, Yeni E, Kaya M, "Outcomes of urethral calculi patients in an endemic region and an undiagnosed primary fossa navicularis calculus," *Urol Res*, vol. 34, no. 1, pp 37-40, 2006.  
DOI: <https://doi.org/10.1007/s00240-005-0008-2>
- [7] Wadhwa SN, Chahal R, Hemal AK, "Management of obliterative post-traumatic posterior urethral strictures after failed initial urethroplasty," *J Urol*, vol. 159, no. 6, pp. 1898-1902, 1998.  
DOI: [https://doi.org/10.1016/S0022-5347\(01\)63189-6](https://doi.org/10.1016/S0022-5347(01)63189-6)
- [8] Joseph JV, Andrich DE, Leach CJ, Mundy AR, "Urethroplasty for refractory anterior urethral stricture," *J Urol*, vol. 167, no. 1, pp. 127-129, 2002.  
DOI: [https://doi.org/10.1016/S0022-5347\(05\)65396-7](https://doi.org/10.1016/S0022-5347(05)65396-7)
- [9] Kawashima A, Sandler CM, Wasserman NF, LeRoy AJ, King BF, Goldman SM, "Imaging of urethral disease: a pictorial review," *Radiographics*, vol. 24(suppl 1), pp. S195-216, 2004.  
DOI: <https://doi.org/10.1148/rg.24si045504>
- [10] Pavlica P, Barozzi L, Menchi I, "Imaging of male urethra," *Eur Radiol*, vol. 13, no. 7, pp. 1583-1596, 2003.  
DOI: <https://doi.org/10.1007/s00330-002-1758-7>
- [11] T. A. Wollin, R. K. Singal, T. Whelan, R. Dicecco, H. A. Razvi, and J. D. Denstedt, "Percutaneous suprapubic cystolithotripsy for treatment of large bladder calculi." *J Endourol*, vol. 13, no. 10, pp. 739-744, 1999.

DOI: <https://doi.org/10.1089/end.1999.13.739>

- [12] B. R. Walker and B. D. Hamilton, "Urethral calculi managed with transurethral Holmium laser ablation." *J Pediatr Surg*, vol. 36, no. 9, pp. E16, 2001.  
DOI: <https://doi.org/10.1053/jpsu.2001.26398>
- [13] P Lubana, O Singh, S Gupta, S Odiya, R Mathur. "A rare case of a giant urethral calculus." *Int J Surg*, vol. 14, no. 2, pp. 601-602, 2007.
- [14] G. Virgili, F. Forte, S. Sansalone, F Attisani, De Carolis A et al., "Radical prostatectomy as unique chance for huge prostatic stones." *Arch Ital Urol Androl*, vol. 76, no. 4, pp. 171-172, 2004.

## 박 승 철(Seung Chol Park)

[정회원]



- 1996년 2월 : 전북대학교 의과대학 의학과 (의학사)
- 1996년 3월 ~ 2001년 2월 : 전북대학교병원 수련
- 2002년 2월 : 대한비뇨기과학회 전문의 취득 (비뇨기과전문의)
- 2004년 3월 ~ 2006년 2월 : 원광대학교 의과대학 전임강사
- 2006년 2월 : 미국 클리블랜드클리닉 Preceptorship
- 2007년 3월 ~ 현재 : 원광대학교 의과대학 교수
- 2013년 3월 ~ 2014년 2월 : 미국 캘리포니아 주립대학 샌디에고 Moores 암센터 연수

<관심분야>

의/생명 공학, 임상의학

## 이 재 환(Jea Whan Lee)

[정회원]



- 2004년 2월 : 원광대학교 의과대학 졸업 (의학사)
- 2004년 3월 ~ 2009년 2월 : 원광대학교병원 수련
- 2009년 2월 : 대한비뇨기과학회 전문의 취득 (비뇨기과전문의)
- 2009년 3월 ~ 2011년 2월 : 원광대학교병원 임상전임의
- 2012년 3월 ~ 현재 : 원광대학교 의과대학 교수

<관심분야>

의/생명 공학, 임상의학

**최 정 우**(Jeong Woo Choi)

[종신회원]



- 2007년 2월 : 원광대학교 의과대학원 의학과 (의학석사)
- 2008년 2월 : 대한응급의학회 전문의 취득 (응급의학전문)의
- 2009년 5월 ~ 2011년 4월 : 군산의료원 응급의학과장
- 2011년 5월 ~ 2014년 8월 : 갑을장유병원 응급의학과장
- 2014년 9월 ~ 2016년 5월 : 원광대학교병원 임상조교수
- 2016년 6월 ~ 현재 : 원광대학교 의과대학 교수

<관심분야>

의/생명 공학, 임상의학

---

**황 용**(Yong Hwang)

[종신회원]



- 2009년 2월 : 원광대학교 의과대학원 의학과(의학석사)
- 2010년 2월 : 대한응급의학회 전문의 취득(응급의학전문)의
- 2010년 3월 ~ 2013년 8월 : 원광대학교병원 임상조교수
- 2013년 9월 ~ 현재 : 원광대학교 의과대학 교수

<관심분야>

의/생명 공학, 임상의학