

요족의 진단과 치료

서재완*, 최우진, 이진우

연세대학교 의과대학 정형외과학교실, *단국대학교병원 정형외과

Diagnosis and Treatment of Cavus Foot

Jae Wan Suh*, Woo Jin Choi, Jin Woo Lee

Department of Orthopaedic Surgery, Yonsei University College of Medicine, Seoul,
*Department of Orthopaedic Surgery, Dankook University Hospital, Cheonan, Korea

The cavus foot is a deformity characterized by an elevated medial longitudinal arch and a hindfoot varus with plantarflexed 1st ray. The etiology of cavus foot is usually related to neuromuscular disease or idiopathic cause. Thorough clinical and radiographic evaluation is required for differentiating etiology of the cavus. Most cases of cavus foot are stable and slowly progressive deformities which can initially be managed with conservative treatment including orthoses and physical therapies. Determining whether the deformity is flexible or rigid, the apex of the deformity and any muscle imbalances in foot and ankle is important for achievement of an adequately balanced plantigrade foot. Treatment should include systematic preoperative planning for selection of appropriate procedures for maintaining a functional and flexible foot with combinations of soft-tissue release, osteotomy, tendon transfer, and arthrodesis.

Key Words: Foot deformities, Pes cavus, Tendon transfer, Osteotomy, Arthrodesis

서 론

요족은 족저굴곡된 전족부와 족배굴곡 및 내반된 후족부에 의해 내측 종아치가 비정상적으로 높아져 있는 변형을 말한다.¹⁾ 전족부는 침착 변형과 제 1중족열의 족저굴곡 변형이 있을 수 있고, 후족부 내반 변형은 고정되어 있거나 유연할 수 있다.²⁻⁴⁾ 요족의 주된 변형은 전족부, 후족부 혹은 둘 다 혼합된 경우로 나타날 수 있으며, 이처럼 변형이 환자마다 다양하게 나타나 정확한 방사선적 정의를 내리기는 어렵다.²⁾ 요족 변형은 다양한 원인에 의해 발생할 수 있으며, 특히 신경근육성 질환에 동반하여 발생할 수 있어 원인에 대한 분석이 반드시 필요하다. 변형에 대한 적절한 평가 후 관절을 보존하고, 균형잡힌 발을 만드는 치료가 이루어져야 변형의 진행 및 재발을 방지할 수 있다.

원 인

요족을 일으키는 원인 질환에 대한 분석이 필요한 이유는 질환에 따라 변형이 더 진행(progressive)할 것인지, 고정된(static) 양상을 보일지 다르기 때문이다.⁴⁾ 요족 변형이 진행되는 신경근육성 질환 중 대표적인 것은 비골근 위축증(peroneal muscular atrophy, Charcot-Marie-Tooth disease [CMT])이다.^{5,6)} 양측 요내반 변형을 보이는 환자 78%에서 CMT를 의심해 볼 수 있으며, 한 쪽만 요족 변형을 보이는 경우 외상, 종양, 국소 신경 손상 등의 원인을 의심해 보아야 한다.^{4,7)} 다른 진행성 신경근육성 질환에는 척추 유합 부전(spinal dysraphism), 척수 이형성증(myelodysplasia), 척수 공동증(syringomyelia) 등이 있으며, 진행하지 않고 고정된 변형을 보이는 신경근육성 질환에는 뇌성마비(cerebral palsy), 소아마비(poliomyelitis) 등이 있다.⁸⁾

요족 변형은 원인을 알 수 없는 경우가 많다. 최근에는 신경학적 증상이 없는 정도의 요족 변형(subtle cavus foot)도 정확한 통계는 아직까지 없으나 한 연구에서 25%에서 발견된다는 보고가 있다.^{9,10)} 정도의 요족 변형은 정도의 부정정렬을 보이는 것으로 후족

Received May 11, 2016 Revised May 22, 2016 Accepted May 23, 2016

Corresponding Author: Woo Jin Choi

Department of Orthopaedic Surgery, Yonsei University College of Medicine,
50-1 Yonsei-ro, Seodaemun-gu, Seoul 03722, Korea
Tel: 82-2-2228-2195, Fax: 82-2-363-1139, E-mail: choiwj@yuhs.ac

Financial support: None.

Conflict of interest: None.

Copyright ©2016 Korean Foot and Ankle Society. All rights reserved.

© This is an Open Access article distributed under the terms of the Creative Commons Attribution Non-Commercial License (<http://creativecommons.org/licenses/by-nc/4.0>) which permits unrestricted non-commercial use, distribution, and reproduction in any medium, provided the original work is properly cited.

부 내반이나 제 1중족열의 족저굴곡에 의한 것으로 알려져 있으며 1993년 Manoli 등¹¹⁾에 의해 처음 보고된 개념이다.⁹⁻¹¹⁾

병인기전

요족의 병인기전에 대해서는 논란이 있으나, 대부분은 내재근(intrinsic muscle)과 외재근(extrinsic muscle)의 불균형에서 시작된다.^{2,12-14)} 요족의 변형 양상은 원인 질환과 근불균형의 경과에 따라 다양하게 나타날 수 있다. CMT 및 특발성(idiopathic)의 경우 요내반족(pes cavovarus)의 형태로 나타나며, 소아마비의 경우에는 종요족(pes calcaneocavus)의 형태로 요족이 나타나게 된다. 불균형이 나타나는 원인 근육의 위치에 따라 변형이 전족부와 후족부에 혼재되어 나타나게 되는 것이다.²⁾ 또한, 근불균형이 골격이 성숙되기 전에 시작되면 심한 요족 변형이 나타날 수 있고, 골격이 성숙되고 나서 시작되면 변형은 경미하게 나타난다.¹⁵⁾ 외상으로 인한 요내반족은 하지의 후방구획증후군 후 Volkmann 구축으로 발생한 내재근과 외재근의 불균형으로 인하여 나타나며, 갈퀴족지(claw toe) 변형이 동반된다.²⁾

CMT는 유전성 말초 감각-운동 신경병증으로 10만 명 중 12~40명의 유병률을 보이며, 요족 변형을 보이는 질환 중 가장 연구가 많이 되어 있다.^{1,16)} 이 변형을 보이는 환자들은 10~20대에 서서히 대칭적으로 원위부의 근력 약화 및 근위축 소견이 나타나게 되며, 점차 진행하여 결과적으로 족부의 골 변형까지 오게 된다.^{1,4)} 근 이환 소견은 원위부에서 근위부로 나타나게 되며, 주로 전경골근과 단비골근이 이환되고, 이차적으로 내재근의 기능저하가 발생하게 된다.⁴⁾ 상대적으로 전경골근이 약해지면서 길항근인 장비골근의 작용이 강해져 제 1중족골의 족저굴곡 변형이 나타나고, 단비골근의 약화는 상대적으로 길항근인 후경골근이 작용하게 되어 외반이 약화되고, 점차적으로 전족부의 내전 및 후족부의 내반 변형이

나타나게 된다.^{1,6,17)} 후족부는 초기에는 유연한 내반 변형을 보이거나 시간이 경과할수록 점차 변형이 고정된다.⁴⁾ 전경골근의 약화로 장무지신근 및 장족지신근이 족배굴곡에 부가적으로 작용하고, 내재근의 약화로 장무지굴곡근 및 족저굴곡근의 작용이 복합적으로 나타나 무지 및 소족지의 갈퀴족지 변형이 나타날 수 있고, 중족골 골두의 족저굴곡 등의 소견이 이차적으로 발생하여 요족 변형에 기여한다.^{4,8)} 또한 이차적으로 발생하는 족저 근막의 구축 및 단축은 종아치를 높여 요족 변형에 기여하게 된다.^{1,6)}

진 단

진단을 위해서는 먼저 요족 변형 및 동반 증상에 대한 자세한 병력 청취와 세밀한 가측력 조사 등에서부터 환자 면담을 시작하여야 하며, 원인을 알아내기 위한 신경학적 검사, 근전도 검사, 컴퓨터 단층촬영(computed tomography, CT), 자기공명영상 촬영(magnetic resonance imaging, MRI) 등의 추가적인 검사를 고려해야 한다.²⁾

발에 대한 신체 검사는 환자가 앉은 상태에서 시행해야 하며 기립자세와 보행 시에도 발에 대한 면밀한 관찰이 필요하다.⁴⁾ 앉은 상태에서 발목 관절부터 중족지 관절까지 운동 범위를 측정하고, 후족부를 손으로 잡고 내반 변형을 중립으로 교정 후, 전족부의 회내변형(pronation) 혹은 제 1중족골의 족저굴곡 변형의 유무를 확인하여야 한다.²⁾ 뒤꿈치 힘줄의 구축은 Silfverskiöld test를 시행하여 슬관절 신전 시에만 관찰되는지, 슬관절 운동 범위 전체에서 구축 소견을 보이는지 여부를 확인하여야 한다.⁴⁾ 기립자세에서는 양측 발을 전방으로 향하였을 때 후족부의 내반으로 인해 환자의 전면에서 뒤꿈치 패드(heel pad)가 내측으로 쉽게 잘 보이는 “peek-a-boo” 징후를 관찰할 수 있고, 이외에도 내측 종아치의 상승, 갈퀴족지 변형 등을 확인할 수 있다.^{2,4)} 보행 시에는 환자의 전면과

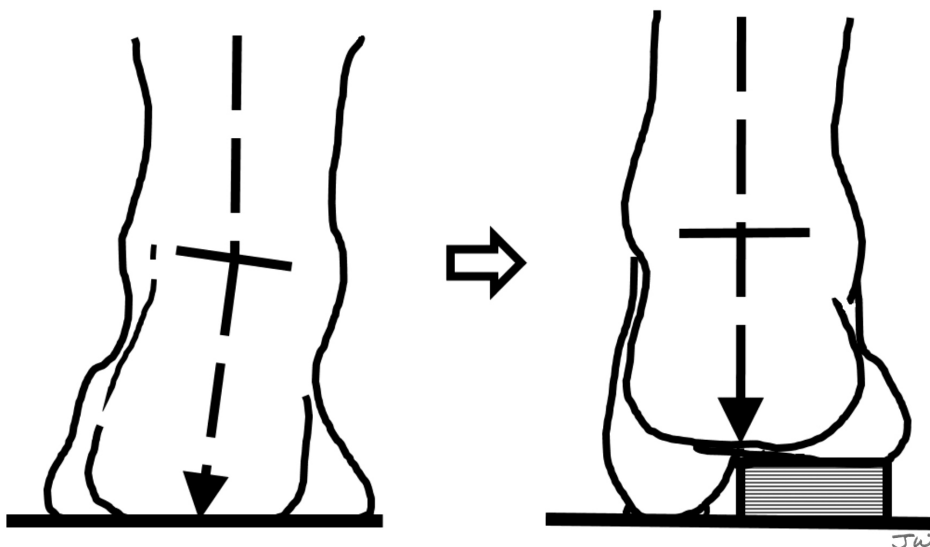


Figure 1. This figure shows Coleman block test of right foot for assessing flexibility of hindfoot varus. By weight-bearing on a block supporting only the lateral side of the foot except 1st ray, if the hindfoot remains flexible, the hindfoot varus can be corrected by addressing the forefoot deformity alone.

후면에서 관찰하며, 지면과 발의 접촉이 잘 이루어지는지, 체중부하가 되면서 후족부의 내반이 더 심해지는지, 종아리 위축 및 족하수, 장무지근이 족배골곡에 부가적으로 작용하며 나타나는 제 1 중족지관절의 cock-up deformity 등을 확인해야 한다.^{2,4)}

후족부 내반 변형이 관찰 시에는 반드시 Coleman block test를 시행해야 하며, 검사를 통해 변형이 유연성을 갖는지 평가할 수 있다(Fig. 1). 블록 위에 뒤꿈치 혹은 발의 외측을 올려놓고 제 1중족열(1st ray)을 디디지 않고 섰을 때, 후족부가 내반 변형으로 고정되지 않고 외반 변형을 보인다면 이는 제 1중족열에 의한 내반 변형으로 생각할 수 있다.²⁾

환자는 주로 발의 외측주(lateral column)의 전반적인 통증을 흔하게 호소한다. 이는 요족 변형으로 인한 체중의 외측주로의 과부하로 인하며, 외측 중족골 근위부의 피부 경결 및 피로골절 등의 소견을 보일 수 있다. 이외에도 비골건 탈구 및 파열 소견, 후족부의 외측 불안정성도 관찰될 수 있다.²⁾

방사선적 검사는 체중부하 영상을 기준으로 하며, 족부 및 족관절 부위의 체중부하 전후면 및 측면 사진을 촬영하고, 후족부 내반의 정도를 측정할 수 있는 후족부 선열 사진(hindfoot alignment view)도 추가적으로 검사한다. 특히, 체중부하 족부 측면 사진에서는 주요 방사선적 각도를 측정할 수 있는데, 거골-제 1중족골간각(talo-1st metatarsal angle, Meary's angle), 종골 피치각(calcaneal pitch angle), 종골-제 1중족골간각(calcaneo-1st metatarsal angle, Hibb's angle) 등이 있다(Fig. 2).¹⁸⁾ 거골-제 1중족골간각은 거골의 축과 제 1중족골의 종축이 이루는 각으로 정상 범위는 0°~5°이며 두 선이 교차하는 지점은 요족 변형의 첨부(apex of the deformity)가 되며, 절골술을 고려할 때 중요한 지점이 된다.^{19,21)} 종골 피치각은 지면에 평행한 선과 종골의 하연을 잇는 선이 이루는 각으로 30° 이상 증가 시 후족부의 요족 변형으로 평가할 수 있으나, 30°

미만으로 정상 소견을 보일 경우는 후족부의 원인보다 전족부의 침착 변형에 의한 요족 변형을 생각해야 한다.¹⁸⁾ 종골-제 1중족골간각은 종골의 축과 제 1중족골의 종축이 이루는 각으로 정상에서는 45° 미만, 요족 변형에서는 거의 90°까지 측정되기도 한다.^{19,22)} 측면 방사선 사진에서 추가적으로 정상보다 뒤쪽에 위치한 비골과 이중음영을 보이는 거골을 관찰할 수 있는데, 이것은 심한 변형을 보이는 증례에서 족관절의 외회전 변형과 거골의 경사 및 회전이 동반되어 있을 경우 관찰할 수 있다.⁴⁾ 후족부 선열 사진에서는 경골의 종축과 종골의 축이 이루는 각인 후족부 선열각(hindfoot alignment angle)과 경골 종축의 연장선이 종골을 지나가는 위치를 비율로 나타낸 후족부 선열 비율(hindfoot alignment ratio)로 후족부 내반의 정도를 평가할 수 있다.^{23,24)}

방사선적 검사 이외에 CT는 관절의 퇴행성 변화 및 족근골 결합(coalition) 등의 소견을 감별하거나 변형의 3차원적 구조를 이해하는데 도움이 될 수 있다. MRI는 발목 외측 통증을 호소하는 환자에서 비골건의 염증, 파열 소견 의심 시 평가에 도움이 되며, 관절의 연골 병변에 대한 검사로 사용된다.^{2,23)} 동적 족저압력 분포검사(dynamic pedobarography)는 직립 및 보행 시 족저압력이 비정상적으로 분포되는 부위를 측정하는 데 도움이 될 수 있으며, 제 1중족골이 족저골곡된 요족 변형에서 제 1중족지관절 족저부의 압력이 증가되어 있고, 족저압력의 분포가 전체적으로 중심이 외측으로 이동된 소견을 관찰할 수 있다.³⁾

치 료

요족의 치료는 반드시 변형을 일으킨 원인 분석과 족부에 발생한 근불균형에 대해 충분한 조사와 평가가 이루어진 후 시행해야 한다.

1. 보존적 치료

대부분의 요족은 안정적이거나 서서히 진행되는 변형을 보여 초기에는 비수술적인 방법으로 적절하게 치료 받을 수 있다.¹⁸⁾ 하지만 변형이 유연성을 갖고 있으나 진행되는 소견을 보인다면 수술적 치료가 지연될 경우 관절의 퇴행성 변화 및 유합술로의 진행을 예방할 수 있는 시기를 놓치게 될 수 있으므로 주의해야 한다.²⁾

신연 운동 및 물리치료는 청소년 시기에 구축을 예방하고, 고유감각(proprioception)을 보존하는 데 도움을 줄 수 있다. 특히, 신경학적 원인에 의한 요족 변형에서 중요하며, 외반 및 족배골곡 운동이 강조된다.^{18,21)}

족부 보조기는 요족의 보존적 치료에 있어 매우 중요한 역할을 하고 있다. 전형적인 요족 변형의 보조기는 뒤꿈치를 올려주어 경직된 비복근에 도움을 주고, 제 1중족골 골두 기저에 와(recess)를 만들고 전족부의 외측을 받쳐주어 족저골곡된 제 1중족열 변형 및 전족부의 회내 변형의 효과를 감소시켜 후족부 내반 교정에도 영

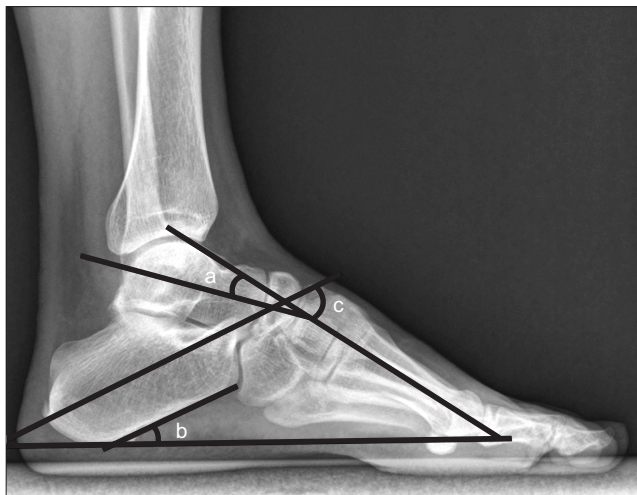

Figure 2. On standing lateral view of cavus foot, (a) talo-1st metatarsal angle (Meary's angle), (b) calcaneal pitch angle, and (c) calcaneo-1st metatarsal angle (Hibb's angle) can be measured.

향을 주게 된다.^{10,18)} 보조기는 족부 변형의 상태에 따라 다르게 적용하여야 하며, 과도한 족저압력이 가해지는 부위에 부하를 줄여 주어 발에 체중이 고르게 가해지도록 하는 것으로 중족골 지지대 (metatarsal bar), 앞굽이 넓고 큰 신발(extra depth shoe), 외측 주 (lateral post) 등이 있다.^{6,18,25)} Dwyer²⁰⁾는 중족골 지지대를 사용하며 족저근막 신연운동을 함께 시행했을 때 유연성이 남아 있는 족지 변형에 효과적이라고 발표한 바 있다.^{18,26)} 요족 변형이 고정된 변형일수록 보조기에 의한 효과는 적으며, 보조기로 지지해주는 부위에 불편감 및 굳은살이 생기게 되어 환자들의 보조기에 대한 순응도도 떨어지게 된다. 근력 약화가 심할 경우에는 족하수를 예방하기 위해 단하지 보조기(ankle foot orthosis)를 사용할 수 있다.²⁾

2. 수술적 치료

수술적 치료의 적응증은 발의 외측주의 통증이 심하거나 변형이 진행되는 경우, 후족부 내반 변형으로 반복적인 염좌 등의 불안정성이 있는 경우, 후족부 관절에 퇴행성 변화가 생긴 경우에 수술을 고려할 수 있다.²⁾ 수술의 최종 목표는 plantigrade foot과 balanced foot을 얻는 것이며, 변형으로 인한 불편을 경감시켜주고 제한되었던 기능을 향상시켜주는 데에 있으며 이는 체계적이고 단계적인 치료 계획을 통해 얻을 수 있다.²⁷⁾

수술적 치료는 족부의 변형을 교정하는 재정렬로 시행된다. 재정렬은 크게 동적 재정렬(dynamic realignment)과 정적 재정렬(static realignment) 두 가지가 있으며 변형의 원인 및 근육의 불균형 상태에 맞게 다양한 술식을 혼합하여 교정하게 된다.⁴⁾

기본 원칙은 변형을 일으키는 원인이 되는 건을 보다 기능적인

위치로 이전하고, 단축이 있는 건과 근막에는 유리술 및 연장술을 시행하며, 퇴행성 변화가 없는 관절에서는 변형 교정을 위해 유합술보다는 절골술을 우선하여 보다 기능적인 발을 만들어 주는 것이다(Fig. 3).²⁾ 장비골건은 기능이 상대적으로 강해져 제 1중족열을 족저굴곡시킴으로 후족부의 내반 변형을 일으키므로 족저굴곡력의 약화 및 약해져 있는 단비골건에 외번력의 강화를 위해 장비골건을 단비골건으로 이전술을 시행할 수 있고, 족저근막, 아킬레스건, 하퇴 삼두근(gastrocnemius-soleus complex) 등의 단축이 있을 경우 유리술 및 연장술을 시행한다. 후족부 내반 변형이 있을 경우 종골 절골술을 유합술에 우선하여 시행하게 된다. 변형의 유연성은 치료결정에 주요한 요인이며, 변형이 고정되고 심한 경우에는 plantigrade foot을 만들기 위해 유합술을 먼저 시행할 수도 있다. 대부분의 술기는 정적 재정렬을 통하여 요족의 변형을 교정하는 것이 많으나 건이전술 등을 통한 동적 재정렬도 반드시 고려되어야 한다.⁴⁾

족저근막 유리술은 단축 및 구축되어 있는 족저근막을 족저 내측에서 절제하여 유리하는 술식이다.³⁾ 구축된 족저근막은 내측 세로궁을 높이며 종골의 내반 변형에 영향을 주는 요인으로, 유연성이 남아 있는 요족 변형에서 시행 시 높아진 내측 세로궁을 낮추는데 도움이 된다고 알려져 있으나 효과에 대해서는 논란이 남아 있다.^{4,27,28)}

아킬레스건과 하퇴 삼두근의 구축 및 단축은 후족부 내반 변형에 이차적인 내번근(secondary inverter)이 되며 침착 변형에 영향을 주어 전족부에 과부하가 올 수 있다. 아킬레스건 및 비복근 연장술은 후족부에 구축된 내반 변형 및 침착 변형이 동반된 경우 절골술과 동반하여 시행할 수 있으며, Silfverskiöld test를 바탕으로

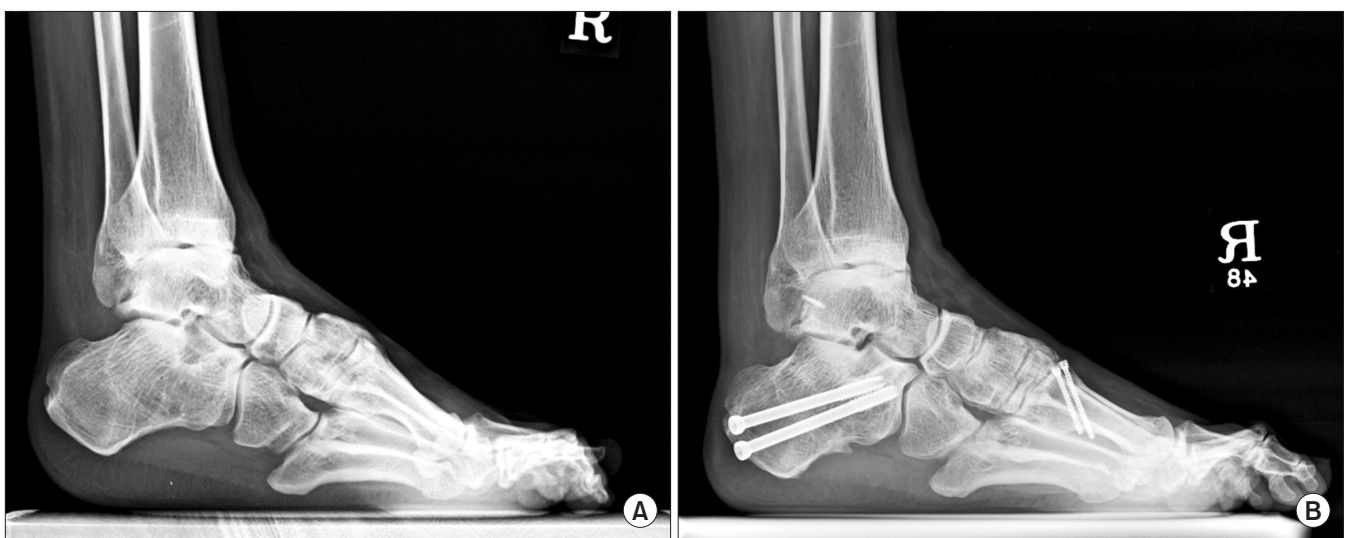

Figure 3. (A) The standing lateral radiograph of right foot showed a severe cavovarus deformity. Reconstruction of cavovarus foot was done with a calcaneal lateral closing wedge osteotomy, 1st metatarsal dorsiflexion osteotomy, plantar fascia release, Achilles tendon lengthening, a modified Broström operation and tibialis anterior tendon lateralization. (B) The standing lateral radiograph for 1-year follow-up after surgery showed a balanced and plantigrade foot.

구축의 부위를 명확히 한 후 시행되어야 한다.²⁷⁾ 하지만 요내반 변형에 반드시 아킬레스건 및 하퇴삼두근건의 구축이 동반되는 것은 아니며, 건이 과도하게 연장되면 아킬레스건의 push off 기능에 저하가 올 수 있고, 하퇴 삼두근건의 근력 약화도 올 수 있기 때문에 주의해서 시행해야 한다.²⁹⁻³²⁾

절골술은 수술 전 변형의 유연성을 평가하고, 체중부하 족부 측면 사진에서 변형의 첨부를 확인하여 변형 교정의 계획을 세워야 한다.³⁾ 요족 변형의 첨부는 주로 거골과 제 1중족골의 축이 만나는 교차점에 존재하게 되며 위치에 따라 제 1중족골 족배굴곡 절골술(1st metatarsal dorsiflexion osteotomy), 내측 설상골 절골술(medial cuneiform osteotomy), 중족근골 절골술(midtarsal osteotomy) 등이 있다. 제 1중족골 족배굴곡 절골술은 제 1중족골이 족저굴곡된 고정된 변형을 보이는 경우 시행할 수 있으며, 배측 뼈기 폐쇄성 절골술로 시행 후 나사 및 금속판 고정을 시행한다.⁴⁾ 골격 성장이 끝나지 않은 어린 환자에서는 근위부 성장판을 주의하여 Kirschner 강선을 이용하여 고정한다.³⁾ 이 술식은 후족부에 유연성이 남아 있거나 정도의 요족 변형에서 족저 굴곡된 제 1중족골의 교정에 유용할 뿐 아니라, 대부분의 요족 변형에서 다른 술식과 함께 많이 사용된다.^{9,10)} 내측 설상골 절골술은 변형의 첨부가 내측 설상골 위치에 있을 때 혹은 중족골의 성장판이 아직 열려있을 때 시행할 수 있고, 족배측 뼈기 폐쇄성 절골술(dorsal closing wedge osteotomy) 혹은 족저측 뼈기 개방성 절골술(plantar opening wedge osteotomy)로 시행할 수 있다.³⁾ 제 1중족골 족배측 뼈기 폐쇄성 절골술과 내측 설상골 족저측 뼈기 개방성 절골술을 함께 시행하였을 경우 60°까지 교정이 가능하다는 보고도 있다.²⁸⁾ 중족근골 절골술은 변형의 첨부에 따라 족근중족관절(Jahss)이나³³⁾ 주상설상관절(Cole, Japas)^{34,35)}에서 시행할 수 있다. 하지만 내고정 시 관절을 통과해야 하므로 조기 퇴행성 변화의 위험성 등으로 인하여 많이 시행되지 않고 있으며, 이미 관절염이 동반된 환자의 경우 다른 변형 교정과 함께 관절 유합술로 시행하는 것을 고려할 수 있다.^{2,4)}

후족부의 내반은 Coleman block test를 시행하여 변형이 고정되었을 경우 종골의 외측 폐쇄 뼈기 절골술(lateral closing wedge osteotomy, Dwyer osteotomy), 외측 이동 절골술(lateral sliding osteotomy), Z-절골술 등을 시행할 수 있다.^{4,27,36-38)} 상기 술식들은 공통적으로 종골의 지면에 닿는 점을 외측으로 이동시켜 체중부하 시 요족 변형으로 인해 족관절에 비정상적으로 가해지던 부하를 줄여주게 된다.³⁹⁾ 또한 아킬레스건의 축도 외측으로 이동하게 되어 후경골건과 함께 내반으로 작용하던 힘의 방향이 약화된 단비골건의 외반근력 방향으로 작용하게 되는 이점이 있다.²⁷⁾ 절골하는 술식에 따라 내반변형 교정각이 다르며, Dwyer 절골술보다 외측 이동 절골술, Z-절골술이 더 심한 내반 변형에 사용될 수 있다.^{4,40)} Dwyer 절골술은 교정이 한 단면(frontal)에서 가능한 반면, Z-절골술은 보다 근위부에서 시행되는 외측 폐쇄 뼈기 절골술과 함께 종골 조면(tuberosity)의 외측 이동이 가능하며, 관상면과 수

평면에서 교정이 가능하여 이는 심한 변형이 있을 경우 효과적으로 교정할 수 있다.^{4,37)}

고정된 요족 변형이 심하거나 퇴행성 변화가 심하다면 거골하관절, 거주상관절, 중입방관절을 고정하는 삼중 관절 유합술(triple arthrodesis)을 통해 전족부와 후족부에서 동시에 교정을 얻을 수 있다.²⁷⁾ 유합술과 함께 추가적으로 제 1중족골 절골술 및 건이전술 등을 같이 시행하여 동적 및 정적 재정렬을 통해 재발을 예방하여야 한다.⁴¹⁾

건이전술(tendon transfer)은 대부분 구축된 건, 근막 유리술 및 절골술 등과 함께 시행된다.⁴⁾ 건이전술의 목적은 요족 변형의 근력 부조화를 재정렬하여 균형 잡힌 발로 만들어주는 데 있다.³⁾ 건이전술 시행 시 이전될 건은 근력이 충분히 남아있어야 하며, 건이 이전되어 관여할 관절 부위의 유연성이 남아 있어야 한다.⁴⁾ 주로 앞에서 언급한 장비골건의 단비골건 이전술과 장무지신건의 제 1중족골 경부로 이전술(Jones procedure), 전경골건의 외측 설상골로 이전술(tibialis anterior tendon lateralization), 갈퀴족지 변형 교정을 위한 굴곡건 이전술 등이 있다. 장비골건의 상대적인 강화로 제 1중족골이 족저굴곡 되고, 전경골근의 약화로 장무지신건이 족배굴곡에 부가적으로 작용하면서 제 1중족지관절의 과신전 및 시간관절의 이차적인 굴곡으로 인해 제 1족지의 cock up deformity가 나타나게 된다.⁴⁾ 이는 장무지신건을 제 1중족골의 경부로 이전하게 되면 약화된 발목관절의 족배굴곡을 강화시키게 되고, 제 1중족지관절의 과신전을 줄여 cock up deformity를 호전시킬 수 있다. 이 술식은 주로 시간관절의 유합술과 제 1중족골의 족배굴곡 절골술과 함께 시행되게 된다.^{3,4)} 전경골건의 외측 설상골로 이전은 후족부의 안정과 약화된 외반근력을 강화시켜주는 효과가 있고 시술이 간단하다는 장점이 있으나 전경골건의 근력이 남아 있을 때 시행할 수 있기 때문에 CMT에 의한 요족의 경우에는 적절하지 못하다는 한계가 있다.^{42,43)} 갈퀴족지 변형은 변형의 유연성에 따라 유연성이 남아 있을 때 굴곡건을 이전 혹은 절제하여 족지를 중립의 위치에 유지시킬 수 있다.^{2,3)} 하지만 고정된 변형일 경우에는 신전건을 유리하여 중족지관절의 과신전을 호전시키고 굴곡건을 이전하거나, 시간관절의 유합술 및 관절성형술(resection arthroplasty)을 같이 시행하게 된다.^{3,4,31)}

3. 수술적 치료의 의사 결정

여러 종류의 수술 술기를 환자의 변형 상태에 알맞게 선택을 하여 시행하는 것이 요족의 수술적 치료에 가장 중요하다. 치료에 앞서 환자의 상태를 정확히 파악하여 고정된 변형과 유연한 변형이 어느 부위에 혼재되어 있는지 알아보고, 정적 재정렬과 동적 재정렬의 술기를 적절하게 선택하여야 한다. 수술적 치료 계획의 시작은 유연성을 알아보는 Coleman block test를 시행하여 후족부 내반 변형이 고정된 경우, 족저굴곡된 제 1중족골에 대하여 제 1중족골 족배굴곡 절골술을 시행하고, 추가적으로 필요 시 장비골건을 단

비골근으로 이전술 및 족저근막 유리술을 고려해야 한다. 여전히 후족부 내반 변형이 관찰된다면 종골 절골술을 고려해 볼 수 있고 아킬레스건의 단축이 있는 경우에는 아킬레스건 또는 비복근 연장술을 시행할 수 있다. 추가적으로 족관절 불안정성 동반 시 후족부 외측인대 봉합 및 재건술을 같이 시행할 수 있으며, 요족 변형의 원인에 따라 근불균형 관찰 시 건이전술 등을 고려해 볼 수 있다.

Coleman block test상 후족부 내반이 교정되지 않고 고정된 변형을 보이는 경우, 종골 절골술 시행 후 필요 시 제 1중족골 족배골 곡 절골술 및 장비골건의 단비골건 이전술을 시행하고, 전족부 요족 변형이 지속 시에는 족저근막 유리술, 전족부 절골술 등을 시행할 수 있다. Cock up deformity 관찰 시에는 장부지신건의 근위 이전술(Jones procedure)을 시행하고, 아킬레스건 단축이 있을 경우에는 아킬레스건 또는 비복근 연장술을 시행할 수 있다. 하지만 심한 고정된 변형과 후족부의 퇴행성 변화가 있다면 삼중 관절 유합술 등의 관절 유합술을 고려하여야 한다.^{2,4)}

결 론

요족은 다양한 원인에 의해 발생할 수 있으며, 진행성 신경근육성 질환에서 동반되어 나타날 수 있어 주의를 요한다. 요족 변형의 치료는 변형의 유연성을 파악하여 정적 재정렬, 동적 재정렬을 통해 balanced, plantigrade foot으로 교정하는 것이다. 다양한 술식들을 체계적이고 단계적인 치료계획하에 적절히 선택하여 시행하여 관절을 보존하며, 기능적이고 유연한 발을 유지할 수 있도록 하는 것이 가장 이상적인 치료가 될 것이다.

REFERENCES

- Faldini C, Traina F, Nanni M, Mazzotti A, Calamelli C, Fabbri D, et al. Surgical treatment of cavus foot in Charcot-Marie-Tooth disease: a review of twenty-four cases: AAOS exhibit selection. *J Bone Joint Surg Am.* 2015;97:e30.
- Fabian G, Krause GPG. Pes cavus. In: Coughlin MJ, Saltzman CL, Anderson RB, editors. *Mann's surgery of the foot and ankle.* 9th ed. Philadelphia: Saunders/Elsevier; 2014. p.1361-82.
- Nogueira MP, Farcetta F, Zuccon A. Cavus foot. *Foot Ankle Clin.* 2015;20:645-56.
- Ortiz C, Wagner E, Keller A. Cavovarus foot reconstruction. *Foot Ankle Clin.* 2009;14:471-87.
- Brewerton DA, Sandifer PH, Sweetnam DR. "Idiopathic" pes cavus: an investigation into its aetiology. *Br Med J.* 1963;2:659-61.
- Holmes JR, Hansen ST Jr. Foot and ankle manifestations of Charcot-Marie-Tooth disease. *Foot Ankle.* 1993;14:476-86.
- Nagai MK, Chan G, Guille JT, Kumar SJ, Scavina M, Mackenzie WG. Prevalence of Charcot-Marie-Tooth disease in patients who have bilateral cavovarus feet. *J Pediatr Orthop.* 2006;26:438-43.
- Marks RM. Midfoot and forefoot issues cavovarus foot: assessment and treatment issues. *Foot Ankle Clin.* 2008;13:229-41.
- Deben SE, Pomeroy GC. Subtle cavus foot: diagnosis and management. *J Am Acad Orthop Surg.* 2014;22:512-20.
- Manoli A 2nd, Graham B. The subtle cavus foot, "the underpronator". *Foot Ankle Int.* 2005;26:256-63.
- Manoli A 2nd, Smith DG, Hansen ST Jr. Scarred muscle excision for the treatment of established ischemic contracture of the lower extremity. *Clin Orthop Relat Res.* 1993;(292):309-14.
- Abbasian A, Pomeroy G. The idiopathic cavus foot-not so subtle after all. *Foot Ankle Clin.* 2013;18:629-42.
- Mann RA, Missirian J. Pathophysiology of Charcot-Marie-Tooth disease. *Clin Orthop Relat Res.* 1988;(234):221-8.
- Mosca VS. The cavus foot. *J Pediatr Orthop.* 2001;21:423-4.
- Aminian A, Sangeorzan BJ. The anatomy of cavus foot deformity. *Foot Ankle Clin.* 2008;13:191-8.
- Martyn CN, Hughes RA. Epidemiology of peripheral neuropathy. *J Neurol Neurosurg Psychiatry.* 1997;62:310-8.
- Guyton GP, Mann RA. The pathogenesis and surgical management of foot deformity in Charcot-Marie-Tooth disease. *Foot Ankle Clin.* 2000;5:317-26.
- VanderHave KL, Hensinger RN, King BW. Flexible cavovarus foot in children and adolescents. *Foot Ankle Clin.* 2013;18:715-26.
- Lee MC, Sucato DJ. Pediatric issues with cavovarus foot deformities. *Foot Ankle Clin.* 2008;13:199-219.
- Tynan MC, Klenerman L, Helliwell TR, Edwards RH, Hayward M. Investigation of muscle imbalance in the leg in symptomatic forefoot pes cavus: a multidisciplinary study. *Foot Ankle.* 1992;13:489-501.
- Wicart P. Cavus foot, from neonates to adolescents. *Orthop Traumatol Surg Res.* 2012;98:813-28.
- Barenfeld PA, Weseley MS, Shea JM. The congenital cavus foot. *Clin Orthop Relat Res.* 1971;79:119-26.
- Perera A, Guha A. Clinical and radiographic evaluation of the cavus foot: surgical implications. *Foot Ankle Clin.* 2013;18:619-28.
- Saltzman CL, el-Khoury GY. The hindfoot alignment view. *Foot Ankle Int.* 1995;16:572-6.
- Alexander IJ, Johnson KA. Assessment and management of pes cavus in Charcot-Marie-Tooth disease. *Clin Orthop Relat Res.* 1989;(246):273-81.
- Dwyer FC. The present status of the problem of pes cavus. *Clin Orthop Relat Res.* 1975;(106):254-75.
- Georgiadis AG, Spiegel DA, Baldwin KD. The cavovarus foot in hereditary motor and sensory neuropathies. *JBJS Reviews* 2015;3:e5.
- Mubarak SJ, Van Valin SE. Osteotomies of the foot for cavus deformities in children. *J Pediatr Orthop.* 2009;29:294-9.
- Aktas S, Sussman MD. The radiological analysis of pes cavus deformity in Charcot Marie Tooth disease. *J Pediatr Orthop B.* 2000;9:137-40.
- Bradley GW, Coleman SS. Treatment of the calcaneocavus foot deformity. *J Bone Joint Surg Am.* 1981;63:1159-66.
- Krause FG, Wing KJ, Younger AS. Neuromuscular issues in cavovarus foot. *Foot Ankle Clin.* 2008;13:243-58.
- Schwend RM, Drennan JC. Cavus foot deformity in children. *J Am Acad Orthop Surg.* 2003;11:201-11.

33. **Jahss MH.** *Tarsometatarsal truncated-wedge arthrodesis for pes cavus and equinovarus deformity of the fore part of the foot.* *J Bone Joint Surg Am.* 1980;62:713-22.
34. **Cole WH.** *The treatment of claw-foot.* *J Bone Joint Surg Am.* 1940;22:895-908.
35. **Japas LM.** *Surgical treatment of pes cavus by tarsal V-osteotomy. Preliminary report.* *J Bone Joint Surg Am* 1968;50:927-44.
36. **Dwyer FC.** *Osteotomy of the calcaneum for pes cavus.* *J Bone Joint Surg Br.* 1959;41:80-6.
37. **Knupp M, Horisberger M, Hintermann B.** *A new z-shaped calcaneal osteotomy for 3-plane correction of severe varus deformity of the hindfoot.* *Tech Foot Ankle Surg.* 2008;7:90-5.
38. **Koutsogiannis E.** *Treatment of mobile flat foot by displacement osteotomy of the calcaneus.* *J Bone Joint Surg Br.* 1971;53:96-100.
39. **Krause F, Windolf M, Schwieger K, Weber M.** *Ankle joint pressure in pes cavovarus.* *J Bone Joint Surg Br.* 2007;89:1660-5.
40. **Bariteau JT, Blankenhorn BD, Tofte JN, DiGiovanni CW.** *What is the role and limit of calcaneal osteotomy in the cavovarus foot?* *Foot Ankle Clin.* 2013;18:697-714.
41. **Kaplan JR, Myerson MS.** *The failed cavovarus foot: what went wrong and why?* *Instr Course Lect.* 2016;65:331-44.
42. **Henderson CP, Parks BG, Guyton GP.** *Lateral and medial plantar pressures after split versus whole anterior tibialis tendon transfer.* *Foot Ankle Int.* 2008;29:1038-41.
43. **Ward CM, Dolan LA, Bennett DL, Morcuende JA, Cooper RR.** *Long-term results of reconstruction for treatment of a flexible cavovarus foot in Charcot-Marie-Tooth disease.* *J Bone Joint Surg Am.* 2008;90:2631-42.