



급성 족근 관절 원위 경비인대결합 손상에서 TightRope™를 이용한 수술의 단기 치료 결과

김도영*, 이준혁*, 박정현†, 조재호*·†

*한림대학교 의과대학 춘천성심병원 정형외과학교실, †강원대학교 의학과 해부학교실

Short-Term Results of Surgical Treatment Using TightRope™ for Acute Ankle Syndesmosis Injury

Do Young Kim*, Jun Hyuck Lee*, Jung Hyun Park†, Jaeho Cho*·†

*Department of Orthopedic Surgery, Hallym University Chuncheon Sacred Heart Hospital, Hallym University College of Medicine,
†Department of Anatomy, College of Medicine, Kangwon National University, Chuncheon, Korea

Purpose: The purpose of this study was to evaluate the clinical and radiologic outcome of syndesmosis fixation using TightRope™ (Arthrex, Naples, FL, USA) in acute syndesmosis injuries.

Materials and Methods: Twenty-five consecutive patients with acute syndesmosis injuries, treated using TightRope™, were reviewed. Patients were evaluated preoperatively and at the last follow-up (at least 12 months postoperatively). Clinical outcomes were assessed using American Orthopaedics Foot and Ankle Society (AOFAS) ankle-hindfoot score and self-subjective satisfaction survey. Three radiologic parameters were evaluated two times at the preoperative and final follow up from the nonweightbearing ankle anteroposterior radiographs.

Results: The mean AOFAS ankle-hindfoot score was 95.5 at the final follow-up. According to the satisfaction survey, 21 patients chose excellent, and four patients chose good. All radiologic parameters, including the mean tibiofibular clear space, mean tibiofibular overlap, and mean medial clear space on nonweightbearing ankle anteroposterior view, significantly improved after surgery. Complications occurred in only one patient who experienced knot irritation with infection.

Conclusion: The short-term surgical results of syndesmosis fixation using TightRope™ were good to excellent, both clinically and radiographically. These results suggest that the fixation using TightRope™ is a valid option for acute syndesmosis injury.

Key Words: Ankle fractures, Ankle syndesmosis, Orthopedic fixation devices

서 론

급성 족근 관절 원위 경비인대결합의 손상은 단독으로 발생할 수 있고, 혹은 다양한 형태의 발목 골절과 동반되어 발생할 수 있다. 단순 족근 관절 염좌 시에 뚜렷한 이개가 없는 경우 동반된 손

상을 간과하거나, 양과 골절 시에 원위 경비인대결합의 불안정성을 확실히 알 수 없는 경우가 있기 때문에 모든 족근 관절 골절과 연부조직 손상의 10% 가량이 원위 경비인대결합의 손상과 관련되어 있음에도 불구하고 간과되는 경우가 많다.^{1,2)} 또한, 족관절의 퇴행성 변화를 막기 위해서는 이러한 원위 경비인대결합의 손상을 진단한 뒤, 수술 전의 상태로 복원해주는 것이 중요하다고 알려져 있다.³⁾

원위 경비인대결합의 손상에 대한 치료에 대해서는 연부조직 봉합법,⁴⁾ 스테이플러나 Kirschner 강선을 이용하는 방법, 금속 나사를 이용한 방법,^{5,6)} 생체흡수 나사,⁷⁾ suture button을 이용하는 방법⁸⁾

Received August 10, 2016 Revised September 20, 2016 Accepted October 5, 2016

Corresponding Author: Jaeho Cho

Department of Orthopedic Surgery, Hallym University Chuncheon Sacred Heart Hospital, 77 Sakju-ro, Chuncheon 24253, Korea
Tel: 82-33-240-5198, Fax: 82-33-250-6224, E-mail: hohotoy@nate.com

Financial support: None.

Conflict of interest: None.

Copyright ©2016 Korean Foot and Ankle Society. All rights reserved.

© This is an Open Access article distributed under the terms of the Creative Commons Attribution Non-Commercial License (<http://creativecommons.org/licenses/by-nc/4.0>) which permits unrestricted non-commercial use, distribution, and reproduction in any medium, provided the original work is properly cited.

등이 이미 소개되어 있다. 그러나 원위 경비 인대 결합은 해부학적으로 어느 정도의 3차원적인 움직임이 있는 관절이기 때문에, 이에 대한 고정 방법의 선택과 구체적인 방법(위치, 고정 기구의 개수 등)은 아직 논쟁의 소지가 있다.^{9,10} 따라서 원위 경비인대결합에 대한 이상적인 고정은 충분히 강력한 고정력을 가지면서도 생리학적 움직임을 허용해야 하며, 고정 후에 조기 보행을 허용할 수 있어야 한다. 이러한 관점에서 볼 때 가장 흔히 시행되고 있는 금속 나사를 이용한 방법은 나사의 이완, 파열, 그리고 제거 후에 이개의 재발과 같은 합병증이 발생할 수 있으므로 적합성에 대해 의문이 남을 수 있다.¹⁰⁻¹³

이러한 금속 나사를 이용한 방법을 보완하기 위해 개발된 방법이 suture button을 이용하는 방법인데, 가장 대표적인 상품이 두 개의 button과 ethibond로 만들어진 TightRope™ (Arthrex, Naples, FL, USA)이다. 기존의 많은 해외 연구들을 통해서 고식적인 금속 나사를 이용한 방법과 비교하여 TightRope™를 포함한 suture button을 이용하는 수술법의 장점들이 보고되었고,^{9,14,15} 최근 여러 주관적 결과를 분석한 연구들에서도 suture button의 안정성에 대해 환자 만족도가 높게 보고되었다.^{16,17} 이로 인해 국내에서도 TightRope™를 포함한 suture button 이용하여 원위 경비인대 결합을 고정하는 방법이 점차 많이 사용되고 있는 추세이다. 이에 저자들은 인구통계학적으로 동질성을 가진 국내 환자들을 대상으로 발목 골절을 동반한 급성 원위 경비인대 손상에서 suture button을 이용한 고정 방법 중 대표적인 TightRope™를 사용하여 수술적 치료를 시행하였으며 이에 대해 단기 추시 후 임상적, 방사선적 결과를 알아 보고자 하였다.

대상 및 방법

본 연구는 한림대학교 춘천성심병원 임상시험연구위원회의 승인을 받았다. 2009년 7월부터 2012년 2월까지 한 사람의 술자(J.C)에 의해 족관절 원위 경비인대결합 손상으로 TightRope™를 이용해 수술적 치료를 받은 환자 32명을 대상으로 연구를 시행하였다. 32명 모두 수술적 치료 이후 최소 1년 이상 추시가 가능하였다. 이 중 족관절 골절이 동반되어 관혈적 정복술과 내고정술을 필요로 하였던 환자를 25명을 대상으로 선별하여 후향적 연구를 실시하였다. 족관절 골절이 동반되지 않는 급성 원위 경비인대결합 손상 1명과 만성 원위 경비인대결합 손상 6명은 연구 대상에서 제외하였다. 최종 연구 대상에 포함된 총 25명의 환자는 모두 평균 연령 24.2세(20~30세)의 젊고 활동적인 남자 환자였으며 직업은 군인이었다. 평균 추시 기간은 수술 후 17.5개월(12~24개월)이었으며, 본 연구에 포함된 손상 형태는 회외-외회전(supination-external rotation, SER)이 9예, 회내-외회전(pronation-external rotation, PER)이 9예, maisonneuve 골절이 7예였다(Table 1).

수술은 동반된 골절과 원위 경비인대 결합 손상에 대한 해부학

적인 정복과 내고정술이 시행되었으며, 특히 원위 경비인대 결합 손상에 대하여 골절에 대한 금속판 고정술 시행 후 이동 영상 증폭기하에서 혹은 이용하여 비골을 측방으로 견인하여 원위 경비인대결합의 손상여부 및 술 후 불안정성에 대해서 검사한 후 2 mm 이상의 전위가 발생한 경우 손상으로 인한 불안정성이 동반되었다고 진단하였고,¹⁸ 불안정성이 진단되면 족관절을 중립 위치를 하고 겸자(clamp)를 이용하여 정복 후 유지한 상태에서 이동 영상 증폭기를 이용하여 원위 경비인대 결합 손상의 회복을 확인하였다. 이후 족관절 상방 2 cm에서 비골 외측으로부터 경골 내측을 향해 전방 약 30도 각도로 TightRope™를 이용하여 고정을 하였다. 겸자를 이용하여 정복 후 고정된 상태에서 이동 영상 증폭기를 이용하여 원위 경비인대 결합 손상의 회복을 확인한 경우 만족스러운 회복이 된 경우에 전하경비인대의 파열을 따로 확인하거나 파열된 인대의 봉합을 시행하지 않았다. 20예(80.0%)에서 1개, 5예(20.0%)에서는 2개의 TightRope™를 사용하여 원위 경비골간 고정술을 시행하였는데, 추가적으로 TightRope™를 삽입한 경우에는 족관절 상방 4 cm에서 비골 외측으로부터 경골 내측을 향해 후방 약 15도 각도로 고정을 하였다. 모든 환자는 수술 후 6주간 비체중부하 단하지 석고고정을 시행하였고, 이후 허용 가능한 범위 내에서 체중부하를 시작하였다. 체중부하를 시행하는 경우 별도의 보조기를 사용하지 않았으며 수술 후 8주부터는 전 체중부하를 허용하였다. 수술 후 6주, 3개월, 6개월, 최소 1년 이상의 최종 추시에서 임상적 및 방사선적 평가를 시행하였다(Fig. 1).

임상적인 평가는 최종 추시에 American Orthopaedic Foot and Ankle Society (AOFAS)의 후족부 점수에 따라 설문과 이학적 검

Table 1. Demographics and Patient Summary Results

Variable	Value
Patient	25
TightRope™	30
Demographics	
Mean age (yr)	24.2 (20~30)
Gender	
Male	25 (100)
Female	0 (0)
Tightropes used	
1	20 (80.0)
2	5 (20.0)
Injury pattern	
SER	9 (36.0)
PER	9 (36.0)
Maisonneuve fracture	7 (28.0)
Mean follow-up (mo)	17.5 (12~24)
Mean last follow-up AOFAS score	95.5 (86~100)
Complication	
Knot irritation and infection	1 (4.0)

Values in the parenthesis are either percentage or range. SER: supination-external rotation, PER: pronation-external rotation, AOFAS: American Orthopaedic Foot and Ankle Society.

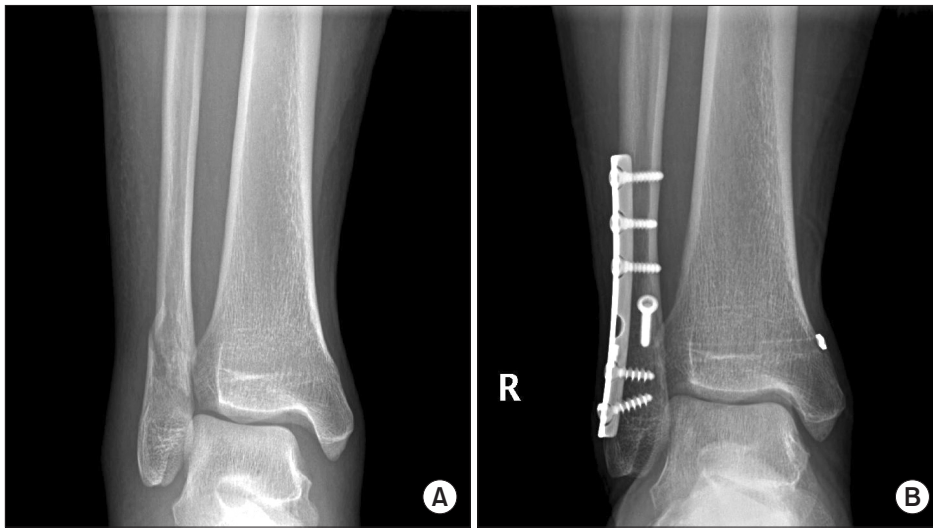


Figure 1. (A) Preoperative nonweightbearing anteroposterior radiograph of a right ankle demonstrates supination-external rotation type ankle fracture. (B) Final nonweightbearing anteroposterior radiograph show no evidence of syndesmosis widening.

사를 통해 통증(40점), 기능(50점), 정렬(10점)의 항목으로 점수화하였고, 4단계(excellent, good, fair, and poor)로 구분된 술 후 주관적 만족도 평가를 시행하였다. 방사선적 결과는 수술 전 및 최종 추시 비체중부하 단순 방사선 전후방 사진에서 원위 경비 관절 결합의 이개에 대해 외과 내측면과 경골 후과 외측 사이의 간격(tibiofibular clear space, TFCS), 외과 내측면과 경골 전방 절절과의 중첩(tibiofibular overlap, TFO), 내측 관절의 간격(medial clear space, MCS)을 측정하여 비교하였다(Fig. 2).^{12,19)}

통계적 분석 방법은 SPSS 12.0.1 (SPSS Inc., Chicago, IL, USA) 통계 프로그램으로 정규분포를 보인 경우 대응 표본에 대한 모수적 검정법인 paired t-test를, 정규분포를 보이지 않은 경우 대응 표본에 대한 비모수적 검정법인 Wilcoxon signed-rank test를 이용하였다. 결과는 p값이 0.05 미만일 경우 임상적 의의가 있는 것으로 해석하였다. 또한, 방사선적 측정은 2명의 서로 다른 정형외과 의사에 의해 측정되었으며 측정자 내 및 측정자 간 일치도(inter- and intraobserver reliabilities)를 알아보기 위하여 intraclass correlation 분석을 시행하였다. Landis와 Koch²⁰⁾의 방법을 이용하여 intraclass correlation 유효변수가 0.81~1.00인 경우 excellent, 0.61~0.80인 경우 good, 0.41~0.60인 경우 moderate, 0.21~0.40인 경우 fair, 0.00~0.20인 경우 poor로 일치도를 정의하였다.

결 과

연구에 포함된 총 25명의 최종 추시 관찰 시 AOFAS의 후족부 점수는 평균 95.5점(86~100점)이었다. 수술 후 주관적 만족도는 excellent가 21예(84.0%), good이 4예(16.0%)를 보였다. 세 가지 방사선 측정인자 모두에서 intraclass correlation 유효변수가 0.75보다 높게 분석이 되어 본 연구의 측정자 내 및 측정자 간 일치도는 통계적으로 유의하였다. 방사선적 결과로 평균 TFCS는 수술 전 6.2

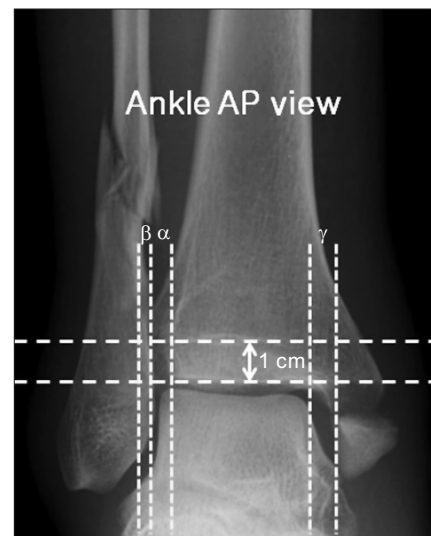


Figure 2. Three radiographic parameters were measured from nonweightbearing anteroposterior (AP) radiographs. Tibiofibular clear space (TFCS, α) is distance between the medial border of the fibula and the lateral border of the tibia. The TFCS is measured 1 cm proximal to the plafond. Tibiofibular overlap (β) is the overlap of the lateral malleolus and the anterior tibial tubercle measured 1 cm proximal to the plafond. Medial clear space (γ) is distance between the articular surfaces of the talus and the medial malleolus.

± 2.2 mm (4~12 mm)에서 최종 추시상 3.2 ± 0.9 mm (2~5 mm)로($p < 0.001$), TFO는 수술 전 2.0 ± 1.8 mm (0~5 mm)에서 최종 추시상 5.9 ± 1.6 mm (4~9 mm)로($p < 0.001$), MCS 또한 수술 전과 비교하여 5.8 ± 3.0 mm (3~13 mm)에서 2.4 ± 0.4 mm (2~3 mm)로($p < 0.001$) 나타나 최종 추시상 모두에서 통계적으로 유의한 호전을 보였다(Table 2).

합병증은 PER 기전의 양과 골절로 수술한 1예에서 수술 후 4개월째에 knot 자극으로 인한 감염이 발생하였다.

Table 2. Radiographic Measurements

Parameter	Initial	Final follow-up	p-value
TFCS (mm)	6.2±2.2	3.2±0.9	<0.001
TFO (mm)	2.0±1.8	5.9±1.6	<0.001
MCS (mm)	5.8±3.0	2.4±0.4	<0.001

Values are presented as mean±standard deviation.

TFCS: tibiofibular clear space, TFO: tibiofibular overlap, MCS: medial clear space.

고 찰

급성 족근 관절 원위 경비인대결합의 손상은 단독으로 발생할 수 있고, 혹은 다양한 형태의 발목 골절과 동반되어 발생할 수 있는 손상이다. 모든 족근 관절 골절과 연부조직 손상의 10% 가량이 원위 경비인대결합의 손상과 관련되어 있음에도 불구하고 진단이 쉽지 않으며,^{1,2)} 이러한 원위 경비인대결합의 손상으로 진단된 경우 수상 전의 상태로 복원해주는 것이 중요하다고 알려져 있다. 하지만 고정하는 방법, 위치, 고정 후 제거의 필요성 등 구체적인 수술 방법에 대해서는 아직까지 논쟁의 여지가 있다.

원위 경비인대결합의 손상의 고정 방법에 대해서는 그동안 다양한 방법들이 소개되었으나, 그 중 금속 나사를 이용한 방법^{4,6)} 가장 널리 사용되어 왔다. 그러나 고정하는 나사의 개수 및 크기, 고정하는 위치, 나사의 손상을 막기 위한 비체중부하 기간, 고정 후 제거 시기 등에 관하여 아직까지 논쟁의 여지가 있고, 나사의 이완, 파열, 그리고 나사 제거 후에 이개의 재발과 같은 합병증으로 인해 금속 나사를 이용한 방법의 적합성에 대한 의문이 제기되고 있다.¹⁰⁻¹³⁾

금속 나사를 이용한 방법에 대한 논쟁의 이유는 원위 경비인대결합이 해부학적으로 어느 정도의 3차원적인 움직임이 있는 관절이기 때문이다. 비골은 보행주기와 체중 부하에 따라 신체적으로 그 움직임이 변한다고 알려져 있으며,^{9,10)} Scranton 등²¹⁾은 비골이 체중부하 시에 회전력을 유지하는 동안 원위부로 움직이며, 외측 전위된다고 보고하였다. 금속 나사를 이용한 방법으로는 이러한 동적인 관절의 움직임을 복원할 수 없기 때문에 고안된 것이 suture button이다. Suture button은 충분한 고정력을 가지면서도 비골의 미세한 움직임을 허용하여 원위 경비인대결합의 기능을 회복하는 것을 도와 준다.^{22,23)} 또한 관절의 제한된 움직임과 조기 전 체중부하를 가능하게 해 원위 경비인대결합이 더 견고한 인대 조직들로 재형성되고 회복될 수 있도록 도와준다고 알려져 있다.²²⁾

원위 경비골 손상의 고정 방법으로 suture button을 사용한 연구들의 임상적 결과를 고찰해보면, Qamar 등¹⁶⁾은 TightRope™로 고정한 16명의 원위 경비인대결합 손상 환자를 2년간 추시 관찰한 후 이에 대해 보고하였는데, 마지막 추시 관찰 시 평균 AOFAS 점수는 86.88점이었다. Cottom 등¹⁵⁾도 TightRope™로 원위 경비인대를 고정한 25명의 환자에 대해 후향적 연구를 시행하였는데, 63점이 만

점인 개정된 AOFAS 점수(modified AOFAS)를 이용하여 평균 수술 전 29.8점, 수술 후 50.6점으로 보고하였다. Level 4의 후향적 연구 결과 이외에도 level 3의 비교 연구 결과를 고찰해보면 Thomes와 McCartan²⁴⁾의 연구에서는 TightRope™를 사용한 군과 금속 나사를 사용한 군을 비교하였는데, TightRope™를 사용한 군에서 평균 AOFAS 점수가 93점, 나사를 사용한 군에서 83점이라고 보고했다. 이러한 기존의 국외 연구 결과와 본 연구 결과를 비교해보면 평균 17.5개월의 최종 추시 관찰에서 평균 95.5점의 AOFAS 후측부 점수를 보였고, 21예(84.0%)에서 excellent, 4예(16.0%)에서 good인 주관적 만족도 결과를 보이고 있으므로 본 연구의 결과를 토대로 기존의 임상적 결과를 보고한 연구들과 마찬가지로 원위 경비인대결합 손상에서 TightRope™ 고정의 임상적인 유용성을 뒷받침할 수 있었다. 또한, 기존의 연구 결과들에 비해 다소 임상적 결과가 우수한 것으로 분석되었는데, 이는 본 연구에서는 기존의 연구와 비교하여 연구 대상의 인구통계학적 특성이 보다 동질성을 보이는 데 이유가 있을 것으로 생각된다. 본 연구의 대상은 모두 20대의 젊은 남성이며 군인이라는 동일한 직업을 가진 집단을 대상으로 하였는데, 나이에 의해 임상적 결과가 기존의 연구 결과들과 비교하여 임상적으로 우수할 가능성이 있다고 판단된다. 추가적으로 높은 활동력이 요구되는 직업을 가진 대상에서도 원위 경비골 손상의 고정 방법으로 suture button을 사용하였을 때 임상적 유용성을 제시할 수 있을 것으로 생각된다.

Degroot 등¹⁷⁾은 비체중부하 단순 방사선 사진을 분석해 TightRope™로 고정한 24명의 원위 경비인대결합 손상 환자의 결과를 보고했다. 평균 추시 기간은 20개월이며, 본 연구에서와 같이 TFCS, TFO, MCS를 비교하였고 수술 직후와 최종 추시에서 모두 통계적으로 유의한 호전을 보였다. 본 연구에서는 수술 전과 최종 추시 방사선 사진을 이용하여 방사선적 분석을 시행하였는데, 평균 TFCS, 평균 TFO, 평균 MCS 모두 최종 추시에서 유의하게 호전된 결과를 얻었고, 이러한 결과를 통해 원위 경비인대결합 손상에서 TightRope™로 고정하였을 때 방사선적으로 유의한 고정력을 제공한다는 것을 확인할 수 있었다. 이러한 suture button을 이용한 고정 방법이 방사선적으로 원위부 경비골 관절의 정복을 잘 유지되는 이유는 고정 후에도 suture button이 관절의 움직임을 허용하는 특성에서 찾을 수 있을 것으로 생각된다. 2012년 발표된 연구에서는 컴퓨터 단층촬영(computed tomography, CT)을 통하여 원위경비관절 정복의 정확도를 평가하였을 때 TightRope™로 고정한 군이 금속 나사를 이용하여 고정한 군에 비해 보다 정확하게 정복되어 유지된다고 보고하였다.²⁵⁾ 따라서 원위부 경비골 관절을 고정함에 있어 관절의 정복을 부족하게 하였더라도 suture button으로 고정하였을 때 관절의 움직임을 허용하여 부족한 정복을 보완할 것으로 추정을 할 수 있으며, 본 저자들도 추후 본 연구 대상의 환자에 대해 장기 추시 관찰하면서 CT 검사를 추가한다면 이에 대한 의학적 근거를 제시할 수 있을 것으로 생각된다.

본 연구에 포함된 족관절 골절의 형태는 SER이 9예, PER이 9예, maisonneuve 골절이 7예였다. 이 중 SER에서 발생한 원위 경비 인대 손상에 대한 고정 of 필요성에 대해 논란이 있을 수 있다. 2014년도 발표된 전향적 무작위 대조군 연구에서는 족관절 골절 중 SER에서 발생한 원위 경비 인대 불안정 손상에 대해 금속 나사못을 고정한 군과 고정하지 않은 군을 비교하였을 때 평균 4년 추기 관찰상 임상적 혹은 방사선적으로 차이가 없다고 보고하였다.²⁶⁾ 연구에서도 전체 대상 환자의 9예(36.0%)에서 SER 형태가 포함되어 있는데, 본 연구에서도 SER 형태가 다른 형태들에 비해 통계적으로 유의하지 않지만 임상적으로 우수한 것으로 분석되었다. 따라서, 족관절 골절 중 SER에서 발생한 원위 경비 인대 불안정 손상에 대해서는 고정의 유무, 고정하는 방법 등에 따른 추가적인 연구들이 필요할 것이며 이를 토대로 추후에 재논의되어야 할 부분이라고 생각된다.

원위 경비인대 결합 손상에서 동적 안정화 및 충분한 고정력을 제공할 수 있는 TightRope™를 이용한 고정 시 발생할 수 있는 합병증으로는 knot 자극과 이로 인한 감염이 보고되고 있다. Rigby와 Cottom²³⁾이 37명의 원위 경비인대결합 손상 환자, 64개의 TightRope™ 고정을 대상으로 한 연구에서 knot 자극으로 인한 합병증이 총 7예에서 발생하였는데, 그 중 3예는 기구 제거 없이 해결되었으나, 4예에서는 knot 자극으로 인한 기구 제거가 필요했다고 보고했다. McMurray 등²⁷⁾은 TightRope™로 고정한 16명의 환자를 대상으로 한 연구에서 총 2예에서 기구 제거를 시행했는데, 1예는 감염으로 인해, 다른 1예는 knot 자극으로 인해 기구 제거를 시행했다고 보고하였다. 본 연구에서도 총 26명의 환자 중 1예에서 knot 자극으로 인한 증상 및 감염이 발생하였는데, 감염은 기구제거 및 소파술, 항생제 사용 후 조절되었고, 이후 1년 방사선 추기 결과에서 정상적인 골유합이 확인되었고 족관절 격자는 변화 없이 잘 유지되었다(Fig. 3). Knot 자극으로 인한 합병증을 줄이기 위한 방법

이 Naqvi 등²⁸⁾에 의해 제시되었는데, 49명의 환자 중 18명의 환자에서는 기존의 술기를 이용해 TightRope™ 고정을 시행하였고, 31명의 환자에서는 knot의 남은 부분을 비골 후방의 골막 하에 위치시킨 후 이를 골막과 심부의 연부조직으로 덮어주는 변형된 술기를 이용해 TightRope™ 고정을 시행하였다. 기존의 술기로 고정된 18명 중 3예에서는 기구 제거가 필요한 합병증이 관찰되었으나, 변형된 술기를 이용해 고정한 31명에서는 1예의 합병증도 관찰되지 않아, 변형된 술기를 통해 knot 자극으로 인한 합병증을 줄일 수 있다고 보고했다. 추후 TightRope™를 이용한 원위 경비인대 결합 고정 시에 knot 자극이 없도록 술기에 주의를 기울이는 것이 임상적으로 더 좋은 결과를 얻기 위하여 필요하다고 생각된다.

본 연구의 한계로는 첫째, 증례의 수가 제한적이고, 단기 추시 기간을 가진 후향적 연구라는 것을 들 수 있다. 단기 추시 결과에서 임상적 및 방사선적 결과상 만족할 만한 효과를 보여 주고 있으나, 장기적인 결과에 어떤 영향을 미치는지 현 연구로는 확실하지 않아 향후 장기 추시를 통해 TightRope™ 효과에 대한 추가 연구가 필요할 것으로 생각된다. 둘째, 본 연구의 대상 환자가 인구통계학적으로 동질성을 가진 집단으로 장점이 있을 수도 있으나 반대로 20세에서 30세 사이의 젊은 남성에게 국한되어 있다는 것을 한계점으로 고려할 수 있다. 다양한 연령과 성별에 따른 TightRope™ 고정법의 유용함을 입증하기 위해서는 추후 더 다양한 환자군을 대상으로 한 추가 연구가 필요할 것으로 생각된다. 마지막으로, 원위 경비인대결합의 이개를 평가하는 방사선 인자 측정 시 비체중부하 단순 방사선 사진을 이용하였기에 방사선 촬영 시 발생하는 회전으로 인한 오류가 있을 수 있다는 제한점이 있어 향후 단순 방사선 사진을 보정하거나 CT를 이용한 방사선적 평가가 보완되어야 할 것으로 생각된다.

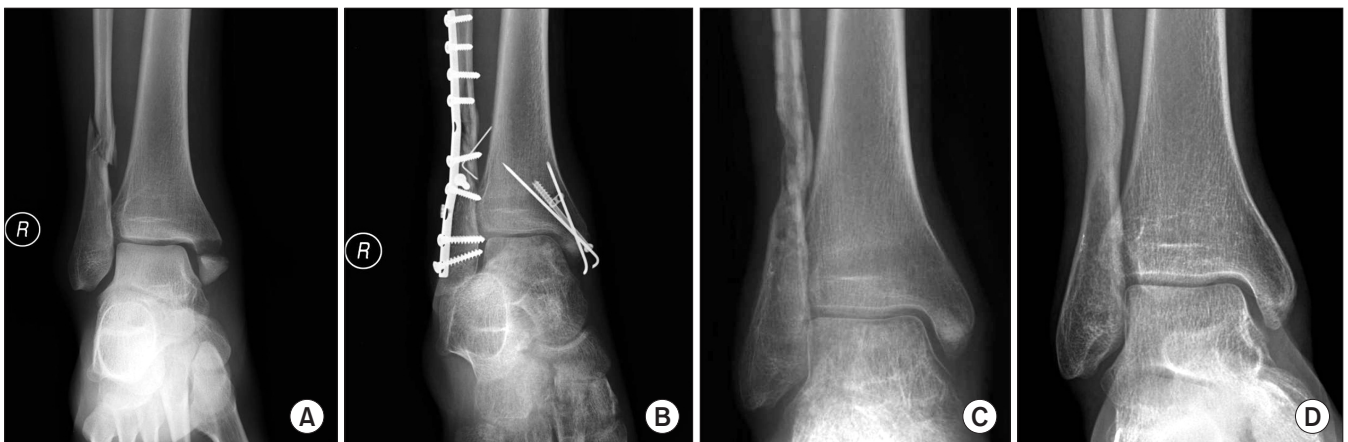


Figure 3. (A) Preoperative anteroposterior radiograph of a right ankle demonstrates pronation-external rotation type ankle fracture. (B) Open reduction and internal fixation with syndesmosis fixation was performed. (C) All implants were removed at 4 months due to soft tissue irritation and deep infection. (D) At one-year follow up after implant removal, radiograph show complete bone union and adequately maintained ankle mortise.

결론

본 연구를 토대로 한 임상적, 방사선적 결과로 볼 때, 족관절 골절을 동반한 급성 족근 관절 원위 경비 인대 결합 손상에서 TightRope™를 이용한 고정법이 하나의 유용한 치료 방법이 될 것으로 생각된다.

REFERENCES

1. Wagener ML, Beumer A, Swierstra BA. Chronic instability of the anterior tibiofibular syndesmosis of the ankle. Arthroscopic findings and results of anatomical reconstruction. *BMC Musculoskelet Disord.* 2011;12:212.
2. Stuart K, Panchbhavi VK. The fate of syndesmotom screws. *Foot Ankle Int.* 2011;32:S519-25.
3. Leeds HC, Ehrlich MG. Instability of the distal tibiofibular syndesmosis after bimalleolar and trimalleolar ankle fractures. *J Bone Joint Surg Am.* 1984;66:490-503.
4. Lui TH. Tri-ligamentous reconstruction of the distal tibiofibular syndesmosis: a minimally invasive approach. *J Foot Ankle Surg.* 2010;49:495-500.
5. Peter RE, Harrington RM, Henley MB, Tencer AF. Biomechanical effects of internal fixation of the distal tibiofibular syndesmotom joint: comparison of two fixation techniques. *J Orthop Trauma.* 1994;8:215-9.
6. Klitzman R, Zhao H, Zhang LQ, Strohmeyer G, Vora A. Suture-button versus screw fixation of the syndesmosis: a biomechanical analysis. *Foot Ankle Int.* 2010;31:69-75.
7. Thordarson DB, Samuelson M, Shepherd LE, Merkle PF, Lee J. Bioabsorbable versus stainless steel screw fixation of the syndesmosis in pronation-lateral rotation ankle fractures: a prospective randomized trial. *Foot Ankle Int.* 2001;22:335-8.
8. Coetzee JC, Ebeling PB. Treatment of syndesmoses disruptions: a prospective, randomized study comparing conventional screw fixation vs TightRope® fiber wire fixation - medium term results. *SA Orthop J.* 2009;33:32-7.
9. Forsythe K, Freedman KB, Stover MD, Patwardhan AG. Comparison of a novel FiberWire-button construct versus metallic screw fixation in a syndesmotom injury model. *Foot Ankle Int.* 2008;29:49-54.
10. Manjoo A, Sanders DW, Tieszer C, MacLeod MD. Functional and radiographic results of patients with syndesmotom screw fixation: implications for screw removal. *J Orthop Trauma.* 2010;24:2-6.
11. Bava E, Charlton T, Thordarson D. Ankle fracture syndesmosis fixation and management: the current practice of orthopedic surgeons. *Am J Orthop (Belle Mead NJ).* 2010;39:242-6.
12. Weening B, Bhandari M. Predictors of functional outcome following transsyndesmotom screw fixation of ankle fractures. *J Orthop Trauma.* 2005;19:102-8.
13. Jordan TH, Talarico RH, Schubert JM. The radiographic fate of the syndesmosis after trans-syndesmotom screw removal in displaced ankle fractures. *J Foot Ankle Surg.* 2011;50:407-12.
14. Cottom JM, Hyer CF, Philbin TM, Berlet GC. Transosseous fixation of the distal tibiofibular syndesmosis: comparison of an interosseous suture and endobutton to traditional screw fixation in 50 cases. *J Foot Ankle Surg.* 2009;48:620-30.
15. Cottom JM, Hyer CF, Philbin TM, Berlet GC. Treatment of syndesmotom disruptions with the Arthrex Tightrope: a report of 25 cases. *Foot Ankle Int.* 2008;29:773-80.
16. Qamar F, Kadakia A, Venkateswaran B. An anatomical way of treating ankle syndesmotom injuries. *J Foot Ankle Surg.* 2011;50:762-5.
17. Degroot H, Al-Omari AA, El Ghazaly SA. Outcomes of suture button repair of the distal tibiofibular syndesmosis. *Foot Ankle Int.* 2011;32:250-6.
18. Klossner O. Late results of operative and non-operative treatment of severe ankle fractures. A clinical study. *Acta Chir Scand Suppl.* 1962;Suppl 293:1-93.
19. Fanter NJ, Inouye SE, McBryde AM Jr. Safety of ankle trans-syndesmotom fixation. *Foot Ankle Int.* 2010;31:433-40.
20. Landis JR, Koch GG. The measurement of observer agreement for categorical data. *Biometrics.* 1977;33:159-74.
21. Scranton PE Jr, McMaster JG, Kelly E. Dynamic fibular function: a new concept. *Clin Orthop Relat Res.* 1976;(118):76-81.
22. Hart DP, Dahners LE. Healing of the medial collateral ligament in rats. The effects of repair, motion, and secondary stabilizing ligaments. *J Bone Joint Surg Am.* 1987;69:1194-9.
23. Rigby RB, Cottom JM. Does the Arthrex TightRope® provide maintenance of the distal tibiofibular syndesmosis? A 2-year follow-up of 64 TightRopes® in 37 patients. *J Foot Ankle Surg.* 2013;52:563-7.
24. Thornes B, McCartan D. Ankle syndesmosis injuries treated with the TightRope™ suture-button kit. *Techn Foot Ankle Surg.* 2006;5:45-53.
25. Naqvi GA, Cunningham P, Lynch B, Galvin R, Awan N. Fixation of ankle syndesmotom injuries: comparison of tightrope fixation and syndesmotom screw fixation for accuracy of syndesmotom reduction. *Am J Sports Med.* 2012;40:2828-35.
26. Kortekangas TH, Pakarinen HJ, Savola O, Niinimäki J, Lepojärvi S, Ohtonen P, et al. Syndesmotom fixation in supination-external rotation ankle fractures: a prospective randomized study. *Foot Ankle Int.* 2014;35:988-95.
27. McMurray D, Hornung B, Venkateswaran B, Ali Z. Walking on a tightrope: our experience in the treatment of traumatic ankle syndesmosis rupture. *Injury Extra.* 2008;39:182.
28. Naqvi GA, Shafiqat A, Awan N. Tightrope fixation of ankle syndesmosis injuries: clinical outcome, complications and technique modification. *Injury.* 2012;43:838-42.