



## 소건막류의 원위부 역위 사형 절골술 후 체중부하의 효과

김갑래, 현윤석, 신재혁, 최상민, 김 권, 박준식

한림대학교 의과대학 강동성심병원 정형외과학교실

# The Effect of Weightbearing after Distal Reverse Oblique Osteotomy for Bunionette Deformity

Gab-Lae Kim, Yoonsuk Hyun, Jae-Hyuk Shin, Sangmin Choi, Kwon Kim, Junsik Park

Department of Orthopaedic Surgery, Hallym University Kangdong Sacred Heart Hospital,  
Hallym University College of Medicine, Seoul, Korea

**Purpose:** To evaluate the radiological and clinical effects of early weightbearing after distal reverse oblique osteotomy of bunionette.

**Materials and Methods:** Between 2009 and 2015, 52 patients who underwent surgical treatment at our hospital for bunionette deformity with a minimum follow up of one year were included in the study. Postoperatively, foot cast was applied and full weightbearing was permitted in 28 patients. And short leg splint was applied with only partial weightbearing using crutches allowed in 24 patients. Clinical scores were evaluated. Radiologically, the 4th~5th intermetatarsal angle (IMA), and 5th metatarsophalangeal angle (MPA) were analyzed preoperatively and at the final follow up visit.

**Results:** The visual analogue scale and American Orthopaedic Foot and Ankle Society scores improved in the partial weightbearing group and full weightbearing group, but without significant differences. The average 4th~5th IMA and average 5th MPA correction also did not showed significant differences between the partial weightbearing group and full weightbearing group. Moreover, the full weightbearing group did not encourage non-union rate compared with the partial weightbearing group.

**Conclusion:** Effective bone union may be achieved through early weightbearing, resulting in better clinical outcomes. It is considered that early weightbearing did not have any effect on the changes of IMA and bone union.

**Key Words:** Bunionette, Weightbearing, Cast, Splint

## 서 론

소건막류(bunionette)는 제 5중족-족지 관절 부위의 외측 돌출로 인해 동통성 점액낭염이 발생하는 질환으로, 제 1중족-족지 관절에 흔히 발생하는 건막류(bunion)와 유사성을 가진 병변이라는 의미로 명명되었다. 소건막류는 1949년에 Davies<sup>1)</sup>에 의해 처음 기술되

었고, 재봉사 건막류(tailor's bunion)라고도 불리고 있다.<sup>2,3)</sup> 보존적 치료에 실패한 경우 수술적 치료를 필요로 하며 수술적 치료로는 제 5중족골두 외측 절제술,<sup>4,5)</sup> 중족골두 절제술,<sup>6)</sup> 원위 중족골 절골술,<sup>7,8)</sup> 중족골 간부<sup>9-11)</sup> 또는 원위부 사형 절골술,<sup>12-14)</sup> 근위 중족골 절골술<sup>15)</sup> 등이 사용되고 있다. 이렇게 수술적인 치료 방법에 대한 논의는 많이 있었으나, 수술적인 치료 후 체중부하의 시점과 체중부하의 효과에 대한 보고는 많지 않다. 본 연구는 원위부 역위 사형 절골술을 시행한 소건막류의 수술 후 조기 체중부하의 임상적, 방사선학적 결과를 알아보려고 하였다.

Received July 7, 2016 Revised September 21, 2016 Accepted October 2, 2016

Corresponding Author: Gab-Lae Kim

Department of Orthopaedic Surgery, Hallym University Kangdong Sacred Heart Hospital, 150 Seongan-ro, Gangdong-gu, Seoul 05355, Korea  
Tel: 82-2-2224-2230, Fax: 82-2-489-4391, E-mail: kiga9@hallym.or.kr

Financial support: None.

Conflict of interest: None.

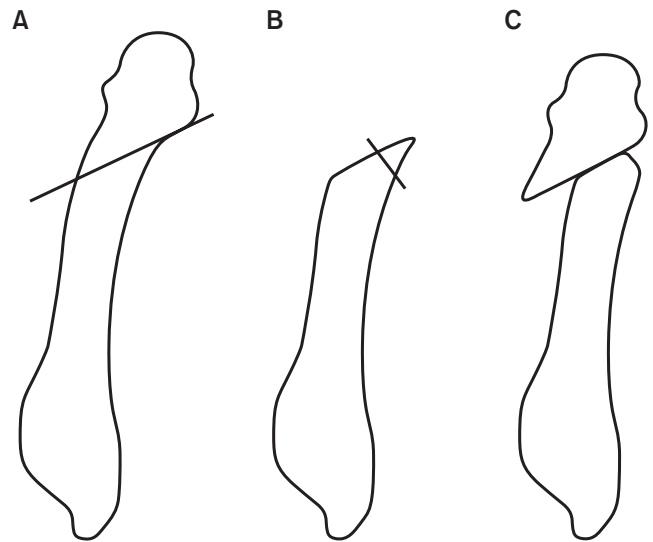
Copyright ©2016 Korean Foot and Ankle Society. All rights reserved.

© This is an Open Access article distributed under the terms of the Creative Commons Attribution Non-Commercial License (<http://creativecommons.org/licenses/by-nc/4.0>) which permits unrestricted non-commercial use, distribution, and reproduction in any medium, provided the original work is properly cited.

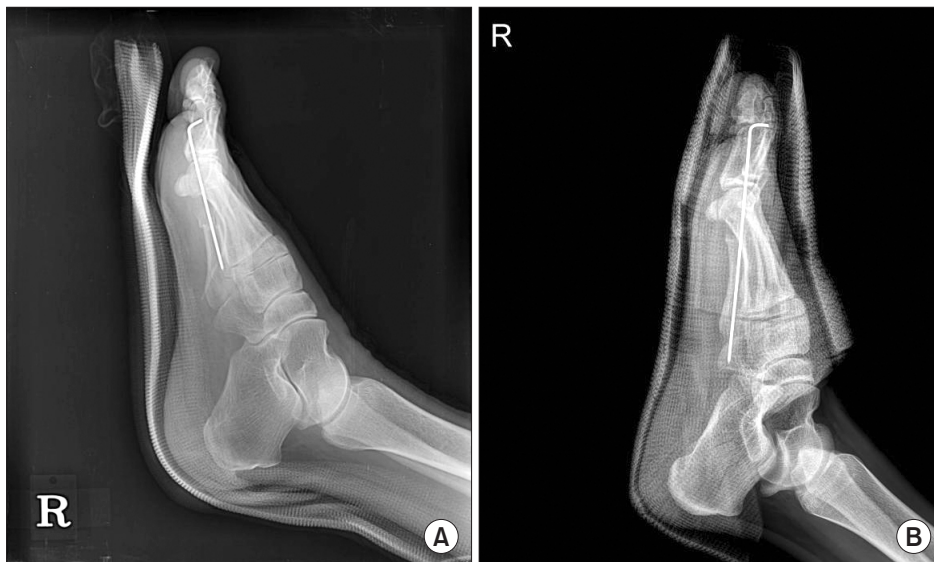### 대상 및 방법

2009년부터 2015년까지 본원에서 통증을 동반한 소견마류 진단 하에 원위부 역위 사형 절골술을 시행한 후 최소 1년 이상 추시 가능하였던 52명의 단순 방사선 사진과 의무기록을 대상으로 하였다. 추시 기간은 최소 1년에서 최대 3년 4개월로, 평균 1년 7개월이었다. 이들의 평균 나이는 48.2세였고 남자 27예, 여자 25예였으며 조절되지 않는 당뇨, 하지의 말초혈관 질환, 만성신부전 등 유합에 영향을 줄 만한 다른 질환을 가진 환자는 없었다. 또한 전 체중부하를 한 28예의 평균 연령은 47.6세, 부분 체중부하를 한 24예의 평균 연령은 48.8세로 두 군 간 통계적인 차이는 없었다. 수술적 치료의 방법은 환자를 척추마취 후 수술대 위에 앙와위 자세로 눕힌 상태에서 대퇴부 지혈대를 적용하고 제 5중족골 원위부 전외측에 약 2 cm 크기의 피부 절개를 가한 후 연부조직을 박리하여 중족골 원위부 간부를 노출시켰다. 외측 원위부에서 내측 근위부 방향으로 절골술을 시행하였고, 이때 근위 절골부의 끝부분에서 골편을 채취하여 필요에 따라 골이식을 시행하며 원위부를 충분히 내측으로 전이시켰다. 근위 절골부의 끝부분을 절제하면 원위부와 근위부 절골면이 넓어지는 효과도 함께 볼 수 있다. 그리고 Kirschner's wire를 절골부의 원위 연부조직에서 관절낭을 관통하여 제 5족지의 말단 방향으로 장축에 평행하게 삽입 후, 근위부 방향으로 삽입하여 절골부의 근위부 해면골 내로 고정하였다. 소견마류에서는 회외변형이 존재하므로 Kirschner's wire 고정 시 원위부 절골 부위를 회내시키면서 제 5족지의 발톱을 2, 3, 4번째 족지의 방향과 일치시켜 준다. 이후 발생할 수 있는 족지의 회전변형을 예방하기 위하여 골막을 흡수 봉합사로 봉합 후 피부를 봉합하였다(Fig. 1). 수술적 치료를 시행한 후 28예에서는 수술 후 다음날 족부 석고 부목으로 고정하였고 고정 후 바로 체중부하를 허용하였으며 4주째에 석고 부목 및 Kirschner's wire를 제거하였다. 24예에서는 단하지 부

목 착용하에 부분 체중부하 목발 보행을 하도록 하였으며 4주째에 단하지 부목 및 Kirschner's wire를 제거하였으며 체중부하를 시작하였다(Fig. 2). 환자의 수술 결과를 알기 위해 수술 전 및 수술 후 통증에 관한 visual analogue scale (VAS) 점수와 수술 후 American Orthopaedic Foot and Ankle Society (AOFAS) 점수를 조사하였고, 환자의 만족도를 알기 위해 매우 만족, 만족, 그저 그렇다, 불만족의 단계로 나누어 조사를 하였다. 방사선학적 검사로 수술 전 및 수술 후의 단순 방사선 체중부하 전후면 사진상에서 제 4중족골 간부를 이등분한 선과 제 5중족골 간부의 내측 및 근위부를 연결하는 선으로 제 4~5중족골간 각과 제 5중족골 및 근위지골의 간부를 이



**Figure 1.** (A) The oblique osteotomy is started at the fifth metatarsal neck, and angled 40° to 45° in a proximal direction. (B) The distal fragment is removed and used for bone graft at the osteotomy site. (C) Finally, metatarsal head was translated proximally and medially.



**Figure 2.** (A) A lateral radiograph of a foot shows a short leg splint applied postoperatively. (B) A lateral radiograph of another foot shows a foot cast applied postoperatively.

등분하는 선으로 제 5중족-족지간 각을 조사하였다. 또한 술 후 골유합까지의 기간을 비교하였으며, 술 후 성공적인 유합 유무 판단은 신체 검진상 체중부하 시 통증이 없고 추시 전후면 및 측면 방사선 사진상 절골부 골소주(trabecula)의 연결 또는 피질골의 가골교(callus bridge)가 보이며, 절골선이 뚜렷하게 보이지 않는 경우 골유합이 이루어진 것으로 판단하였다(Fig. 3). 통계적 분석방법은 IBM SPSS version 21.0 (IBM Co., Armonk, NY, USA) 프로그램으로 일원분산분석(one-way ANOVA)을 이용하여 유의성 여부를 평가하였고, 유의수준은 p값이 0.05 미만일 때 통계상 유의한 것으로 정의하였다. 본 연구는 본원의 임상연구윤리위원회(Institutional Review Board)로부터 승인 받았다.

### 결 과

통증 VAS 점수는 부분 체중부하군의 경우 수술 전 7.4에서 수술 후 1.8로 감소하였고, 전 체중부하군의 경우 7.2에서 1.6으로 감소하여 유의한 차이를 보이지는 않았다. 최종 추시에 조사한 AOFAS

점수는 부분 체중부하군의 경우 93.8, 전 체중부하군의 경우 94.3으로 나타나 유의한 차이는 없었다. 전체 환자의 만족도는 매우 만족이 22명(42.3%), 만족이 20명(38.5%), 그저 그렇다 4명(7.7%), 불만족이 6명(11.5%)이었다. 전 체중부하군의 23명(82.1%)에서 만족 이상의 결과를 보이고 부분 체중부하군의 19명(79.2%)에서 만족 이상의 결과를 보여 양군의 대부분의 환자에서 만족 이상의 결과를 보였으나, 차이는 유의하지 않았다. 수술 전 제 4~5중족골간 각은 부분 체중부하군의 경우 평균 9.3도에서 수술 후에는 3.0도로 6.3도의 감소를 보였고, 전 체중부하군의 경우 10.2도에서 3.2도로 7.0도의 감소를 보였다. 중족-족지간 각은 부분 체중부하군의 경우 수술 전 평균 22.1도에서 수술 후 평균 8.4도로 13.7도의 감소를 보였고, 전 체중부하군의 경우 23.2도에서 수술 후 8.6도로 14.6도의 감소를 보였다. 수술 후 추시 중 부분 체중부하군에서 1예의 부정유합이 있었다. 술 후 골유합까지의 기간은 부분 체중부하군에서 평균 11.3주, 전 체중부하군에서 평균 9.7주로 유의한 차이를 보였다(Table 1).

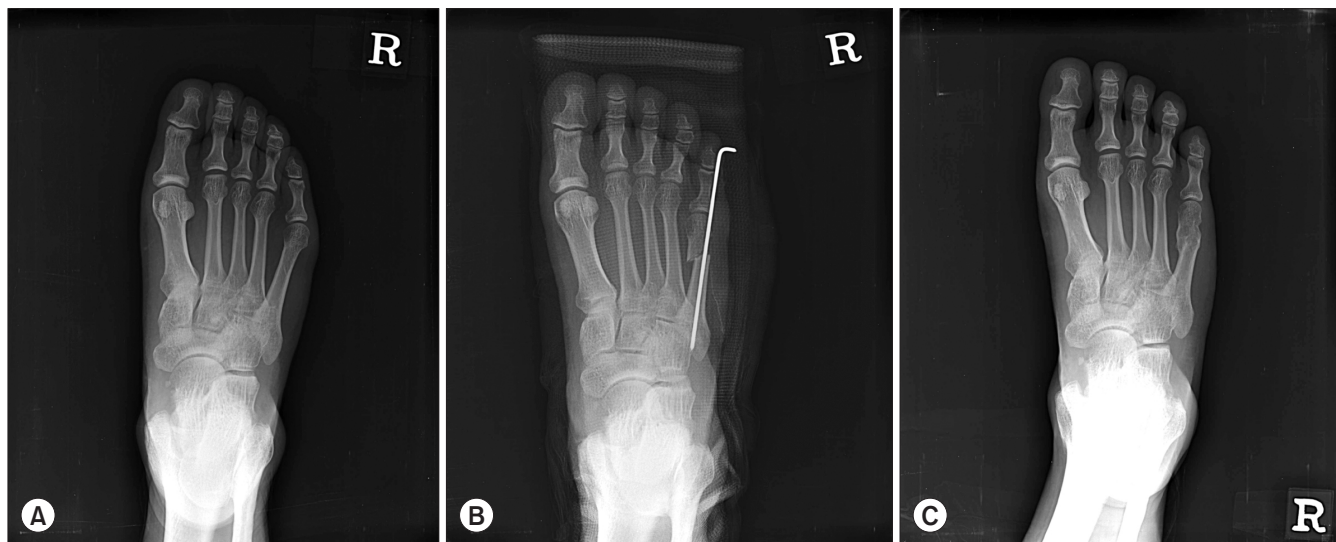


Figure 3. (A) Preoperative standing anteroposterior radiograph shows a foot with bunionette deformity. (B) Bunionette deformity was corrected postoperatively. (C) At one year postoperatively, complete bony union was confirmed.

Table 1. Comparison of Partial Weightbearing Group and Full Weightbearing Group

	Partial weightbearing group			Full weightbearing group			p-value
	Preop	POD 4 wk	POD 12 wk	Preop	POD 4 wk	POD 12 wk	
VAS	7.4	1.8	1.2	7.2	1.6	1.3	>0.05
AOFAS	50.3	93.5	93.8	51.2	94.4	94.3	>0.05
4th~5th IMA (°)	9.3	3.0	3.2	10.2	3.2	3.1	>0.05
5th MPA (°)	22.1	8.4	8.2	23.2	8.6	8.5	>0.05
Duration until bony union (wk)		11.3			9.7		<0.05

Values are presented as mean.

Preop: preoperative, POD: postoperative day, VAS: visual analogue scale, AOFAS: American Orthopaedic Foot and Ankle Society, IMA: intermetatarsal angle, MPA: metatarsophalangeal angle.

## 고 찰

소건막류는 제 5중족-족지 관절의 외측면 및 족저부에 통증과 굳은살 등을 유발할 수 있는 질환이다. 대부분의 경우 보존적 치료로 증상 호전이 가능하나 보존적 치료에 실패했을 경우 다양한 수술 방법을 선택적으로 시도해 볼 수 있으며, 대체로 성공적인 결과가 보고되고 있다. Coughlin<sup>16)</sup>은 소건막류를 방사선학적 소견에 따라 3가지로 분류하여 제 5중족골 두의 외측부 비대가 있는 경우를 Type I, 제 5중족골 두의 외측부 비대가 없이 원위 간부의 외측 곡선 변형이 있는 경우를 Type II, 제 4~5중족골간 각이 증가해 있는 경우를 Type III로 정의하였고, Fallat<sup>17)</sup>은 제 5중족골 두의 외측부 비대, 원위 간부의 외측 곡선 변형, 제 4~5중족골간 각의 증가 중 두 가지 이상의 변형이 있는 경우를 Type IV로 정의하였다. 대부분의 제 1형 및 2형 소건막류는 원위 갈매기형 또는 원위 사형 절골술로 잘 치료되며, 제 3형 소건막류와 함께 족저부 혹은 족저-외측부 굳은살이 동반된 경우에도 본 연구에서는 모든 증례에 원위부 역위 사형 절골술로 치료하였다. 소건막류는 변형의 정도와 그 원인에 대한 정확한 분석을 통해 가장 알맞은 수술 방법을 선택하는 것도 중요하지만 수술 후 체중부하를 시행하는 시점에 대한 연구를 진행하여 조기 체중부하를 시행하는 것이 임상적, 방사선학적 결과에 실제로 미치는 영향을 알아보고 초기에 전 체중부하를 시행하는 것이 안전하며 골유합과 불유합의 연관성을 알아보고자 본 연구를 진행하게 되었다. 본 연구 도중 발생한 1예의 부분 체중부하군에서 발생한 부정유합은 추후 골이식, 금속고정술로 치료하였다. 또한 골밀도가 운동능력 및 체중부하와 관련 있고 초기에 보행을 시작할 때 골소실을 줄일 수 있다고 하였으며<sup>18,19)</sup> 오랜 기간의 비체중부하가 수상 전 활동 정도로 회복되는 기간을 연장시키고, 좋지 않은 치료 결과를 초래하는 중요한 예후 인자라고 보고하고 있다.<sup>20)</sup> 본 연구에서 얻어진 결과들을 종합하여 판단할 때 소건막류 치료에 있어서 원위 사형 절골술 후 전 체중부하가 부분 체중부하에 비하여 교정각의 변화를 주지 않았으며, 골유합 면에서도 부분 체중부하에 비하여 골유합 시기를 늦추지 않으며 불유합을 조장하지 않는 것으로 평가되었다. 따라서 본 연구 결과에 따르면 절골술 후 초기에 족부 석고고정을 통한 전 체중부하를 시행하는 것이 목발을 이용한 부분 체중부하를 시행하는 것에 비하여 수술 후 관리가 용이하며 환자의 불편함도 적을 뿐 아니라 임상적, 방사선학적으로도 교정각의 변화 및 불유합에 영향을 주지 않는다는 것을 알 수 있었다.

## 결 론

소건막류의 원위 역행 사형 절골술로 치료 시에 조기 체중부하를 시행하는 것이 불유합 없이 골유합을 효과적으로 얻을 수 있으며 체중부하를 제한하는 것과 비교하여 임상 경과에 차이가 없다

고 할 수 있다.

## REFERENCES

1. Davies H. *Metatarsus quintus valgus*. *Br Med J*. 1949;1:664-5.
2. Cohen BE, Nicholson CW. *Bunionette deformity*. *J Am Acad Orthop Surg*. 2007;15:300-7.
3. Ajis A, Koti M, Maffulli N. *Tailor's bunion: a review*. *J Foot Ankle Surg*. 2005;44:236-45.
4. Kim YC, Ahn JH. *Bunionette deformity*. *J Korean Foot Ankle Soc*. 2013;17:1-10.
5. Coughlin MJ. *Treatment of bunionette deformity with longitudinal diaphyseal osteotomy with distal soft tissue repair*. *Foot Ankle*. 1991;11:195-203.
6. Kitaoka HB, Holiday AD Jr. *Metatarsal head resection for bunionette: long-term follow-up*. *Foot Ankle*. 1991;11:345-9.
7. Cooper MT, Coughlin MJ. *Subcuptial oblique fifth metatarsal osteotomy versus distal chevron osteotomy for correction of bunionette deformity: a cadaveric study*. *Foot Ankle Spec*. 2012;5:313-7.
8. Lee KT, Young KW, Kim JY, Cha SD, Kim ES, Ahn YJ. *Treatment of bunionette deformity with distal chevron osteotomy*. *J Korean Orthop Assoc*. 2006;41:14-8.
9. Glover JP, Weil L Jr, Weil LS Sr. *Scarfette osteotomy for surgical treatment of bunionette deformity*. *Foot Ankle Spec*. 2009;2:73-8.
10. Guha AR, Mukhopadhyay S, Thomas RH. *'Reverse' scarf osteotomy for bunionette correction: initial results of a new surgical technique*. *Foot Ankle Surg*. 2012;18:50-4.
11. Seide HW, Petersen W. *Tailor's bunion: results of a scarf osteotomy for the correction of an increased intermetatarsal IV/V angle. A report on ten cases with a 1-year follow-up*. *Arch Orthop Trauma Surg*. 2001;121:166-9.
12. Ahn JH, Kim HY, Kang JW, Choy WS, Kim YI. *Treatment of bunionette deformity with diaphyseal oblique osteotomy*. *J Korean Foot Ankle Soc*. 2008;12:31-5.
13. Kim SK, Kim J, Lee JI, Rhee SH. *Treatment of bunionette deformity with diaphyseal oblique osteotomy*. *J Korean Foot Ankle Soc*. 2014;18:19-23.
14. London BP, Stern SF, Quist MA, Lee RK, Picklesimer EK. *Long oblique distal osteotomy of the fifth metatarsal for correction of tailor's bunion: a retrospective review*. *J Foot Ankle Surg*. 2003;42:36-42.
15. Okuda R, Kinoshita M, Morikawa J, Jotoku T, Abe M. *Proximal dome-shaped osteotomy for symptomatic bunionette*. *Clin Orthop Relat Res*. 2002;(396):173-8.
16. Coughlin MJ. *Etiology and treatment of the bunionette deformity*. *Instr Course Lect*. 1990;39:37-48.
17. Fallat LM. *Pathology of the fifth ray, including the tailor's bunion deformity*. *Clin Podiatr Med Surg*. 1990;7:689-715.
18. Jørgensen L, Jacobsen BK, Wilsgaard T, Magnus JH. *Walking after stroke: does it matter? Changes in bone mineral density within the first 12 months after stroke. A longitudinal study*. *Osteoporos Int*. 2000;11:381-7.
19. Wolff I, van Croonenborg JJ, Kemper HC, Kostense PJ, Twisk

- JW. *The effect of exercise training programs on bone mass: a meta-analysis of published controlled trials in pre- and post-menopausal women.* *Osteoporos Int.* 1999;9:1-12.
20. Vorlat P, Achtergael W, Haentjens P. *Predictors of outcome of non-displaced fractures of the base of the fifth metatarsal.* *Int Orthop.* 2007;31:5-10.