

Original Article

감시림프절 검사 시 입자크기에 따른 대체 방사성의약품의 유용성평가

전북대학교병원 핵의학과

조광모 · 정영환 · 최도철 · 신주철

Evaluation on the Usefulness of Alternative Radiopharmaceutical by Particle size in Sentinel Lymphoscintigraphy

Gwang Mo Jo, Yeong Hwan Jeong, Do Cheol Choi and Ju Cheol Shin

Department of Nuclear Medicine, Chonbuk National University Hospital, Jeonju, Korea

Purpose	Sentinel lymphoscintigraphy (SLS) was using only ^{99m}Tc -phytate. If the supply is interrupted temporarily, there is no alternative radiopharmaceuticals. The aim of this study measure the particle size of radiopharmaceuticals and look for radiopharmaceuticals which can be substituted for ^{99m}Tc -phytate.
Materials and Methods	The particle size of radiopharmaceuticals were analyzed by a nano-particle analyzer. This study were selected known radiopharmaceuticals to be useful particle size for SLS. We were divided into control and experimental groups using ^{99m}Tc -DPD, ^{99m}Tc -MAG3, ^{99m}Tc -DMSA with ^{99m}Tc -phytate. For <i>in-vivo</i> experiment, radiopharmaceuticals were injected intradermally at both foot to perform lymphoscintigraphy. Imaging was acquired to dynamic and delayed static image and observe the inguinal lymph nodes with the naked eye.
Results	Particle size was measured respectively Phytate 105~255 nm (81.9%), MAG3 91~255 nm (98.7%), DPD 105~342 nm (77.3%), DMSA 164~ 342 nm (99.2%), MAA 1281~2305 nm (90.6%), DTPA 342~1106 nm (79.4%), and HDP 295~955 nm (94%). <i>In-vivo</i> delayed static image, inguinal lymph nodes of all experiment groups and two control groups are visible to naked eye. however, ^{99m}Tc -MAG3 of control groups is not visible to naked eye.
Conclusion	We were analyzed to the particle size of the radiopharmaceuticals that are used in <i>in-vivo</i> . Consequently, ^{99m}Tc -DPD, ^{99m}Tc -DMSA are possible in an alternative radiopharmaceuticals of emergency.
Key Words	Particle size, ^{99m}Tc -phytate, Sentinel Lymphoscintigraphy

서론

최근 영상 진단 기술의 발달과 정기검진의 확대로 인해 유방암의 조기 발견이 증가하였다. 그로인해 원발 병소가 크지 않고 임상적으로 림프절전이 없는 환자들에게서 수술 시 절제한 액와림프절에 전이가 발견되지 않은 비율이 증가하

였다.¹⁾ 유방암 환자에서 암세포의 국소조절에 악영향을 미치지 않으면서도 덜 침습적인 방법으로 액와부 림프절 전이 여부를 확인 할 수 있는 감시림프절(sentinel lymphoscintigraphy) 검사가 소개된 이후 많은 연구가 이루어졌다.²⁻⁴⁾

감시림프절 검사는 1950년에 림포신티그라피가 처음으로 도입된 이래 1977년 Cabanas 등⁵⁾이 음경암 환자의 치료를 위해 도입한 감시림프절은 종양에서 가장 먼저 전이 되는 림프절로 정의한다. 1992년 Morton 등⁶⁾이 흑색종 환자에게서 수술 중 isosulfan blue dye를 주사하여 감시림프절 검사를 하였고, 이후 유방암에 대해서도 감시림프절의 개념이 확립되었다. 1993년 Krag 등²⁾이 유방암에서 처음 ^{99m}Tc -sulfur colloid를 사용하여 91%의 발견율과 97%의 정확도를 보고하였다.

• Received: September 28, 2016 Accepted: October 5, 2016
• Corresponding author : Gwang Mo Jo
Address for correspondence : Department of Nuclear Medicine,
Chonbuk National University Hospital, 634-18 Keumam-dong
Duckjin-gu, Jeonju, 561-712, Korea
Tel : +82-63-250-1170
Fax : +82-63-250-1588
E-mail : 23116@cuh.co.kr

1994년 Giuliano 등⁷⁾이 isosulfan blue dye를 이용하여 감시림프절을 찾는 방법을 고안한 이래로 유방암 수술 시 액와림프절 절제를 결정하는데 있어서 감시림프절 생검 결과는 중요한 지표로 사용되어 왔다. 감시림프절 생검의 장점은 수술, 마취에 의한 합병증을 줄일 수 있고, 절개 부위의 최소화, 병기 설정의 정보를 제공한다는 것이다.⁸⁾

감시림프절 검사에 이용되는 방사성 의약품의 조건은 감시림프절로 신속하게 수송된 다음 오랫동안 저류되고 입자크기가 균일해야 한다. 또 구조적으로 ^{99m}Tc으로 표지할 수 있고 화학적으로 안정된 물질로서 오래 보관이 가능하며 생체 내에서 그 크기가 변화하지 않아야 한다.⁹⁾ 입자의 크기가 500 nm 이상일 경우에는 간질로 주입된 방사성의약품이 림프계로 이송되지 않고 주사된 부위에 머무르는 양이 많고, 크기가 5 nm 이하일 경우에는 림프계보다 모세혈관을 통하여 흡수되므로 감시림프절에 집적되지 않고 배액 되는 양이 많다. 또한 입자의 크기가 작으면 림프계를 빠르게 통과하여 원위림프절로 빠르게 확산하여 버리고 입자의 크기가 너무 크면 감시림프절까지 도달하는 시간이 오래 걸리게 된다. 이 점을 고려할 때 감시림프절검사시 이상적인 입자 크기는 10~200 nm 정도로 보고되고 있다.¹⁰⁾ 현재까지 감시림프절 검사에 사용된 방사성 의약품은 ^{99m}Tc-Dextran,¹¹⁾ ^{99m}Tc-Hydroxyl ethylstarch,¹²⁾ ^{99m}Tc-Human serum albumin (HSA),¹³⁾ ^{99m}Tc-Sulfur colloid,¹⁴⁾ ^{99m}Tc-Antimony trisulfide colloid(ASC),¹⁵⁾ ^{99m}Tc-Colloidal albumin,¹⁶⁾ ^{99m}Tc-Phytate¹⁷⁾ 등으로 다양하게 사용되어 지고 있다. 주로 우리나라에서는 ^{99m}Tc-ASC, ^{99m}Tc-Tin colloid(TC), ^{99m}Tc-HSA 등¹⁰⁾이 사용되어 왔으나 현재는 공급 제한 등의 이유로 이용하지 않고 간스캔에 사용되고 있던 ^{99m}Tc-Phytate만을 사용하여 감시림프절 검사를 진행하고 있다. 본 연구에서는 이러한 점을 고려하여 감시림프절 검사에 중요한 요소인 입자크기에 중점을 두어 현재 핵의학 영상검사에 사용되는 방사성의약품들의 입자크기 분포를 측정해보고 ^{99m}Tc-Phytate의 공급중단 시 이를 대체 할 수 있는 방사성의약품을 동물실험을 통해서 찾아보고자 하였다.

실험재료 및 방법

1. 입자 크기 분포 측정

Zetasizer Nano ZS90 (Malvern, UK)를 이용하여 핵의학 영상검사에 이용되고 있는 Phytate, MAG3, DPD, DMSA, MAA, DTPA, HDP kit를 생리식염수에 용해시켜 측정하였

으며 각각의 측정치는 3회 측정치의 평균치로 하였다.



Fig 1. The measurement of particle size were performed by Zetasizer Nano ZS90 (A). Phytate, MAG3, DMSA, DPD, MAA, DTPA and DPD were used as particle size measurement (B).

2. 동물실험

1) 영상의 획득

실험동물은 생후 9주령, 체중 200-300 g 암컷 백서 6마리를 사용하였다. 6마리의 백서를 3마리씩 각각 대조군과 실험군으로 나누어 3회 시행하였다. 림프절 검사는 백서를 Isoflurane를 이용하여 챔버(Chamber)에서 Flowmeter를 0.8-1.5 L/mim 설정하여 마취시키고 백서의 코를 고정 틀에 바로누운자세로 위치시키고 Flowmeter를 0.4-0.8 L/min 으로 설정해 검사 중에 지속적인 마취상태를 유지한다. 검사시간이 길어짐에 따라 온열 등을 이용하여 백서의 체온을 유지시켰다. 대조군에는 ^{99m}Tc-Phytate 11.1 MBq (300 μCi) 인슐린 주사기를 이용하여 발등에 피하주사 하였다. 실험군에는 입자크기분포 측정을 통해 Phytate와 유사한 입자크기를 갖는 방사성의약품 3개를 선정하여 대조군과 같은 방법으로 백서의 발등에 11.1 MBq (300μCi) 인슐린 주사기를 이용하여 피하주사 하였다. Symbia T16 SPECT/CT(Siemens, Germany)를 이용하여 Matrix size 256×256, Zoom 1.0으로 1 Frame을 60초 씩 30 Frame의 동적영상을 획득하였고, 주사 후 30분에 3분 동안 정적영상을 획득하였다.




Fig. 2. 11.1 MBq (300 μCi) of radiopharmaceuticals was injected to both foot (A). Dynamic images were acquired for 30 minutes (B).

2) 영상의 분석

동적영상과 정적지연영상을 이용하여 실험동물의 서혜부 림프절을 육안으로 관찰 한다.

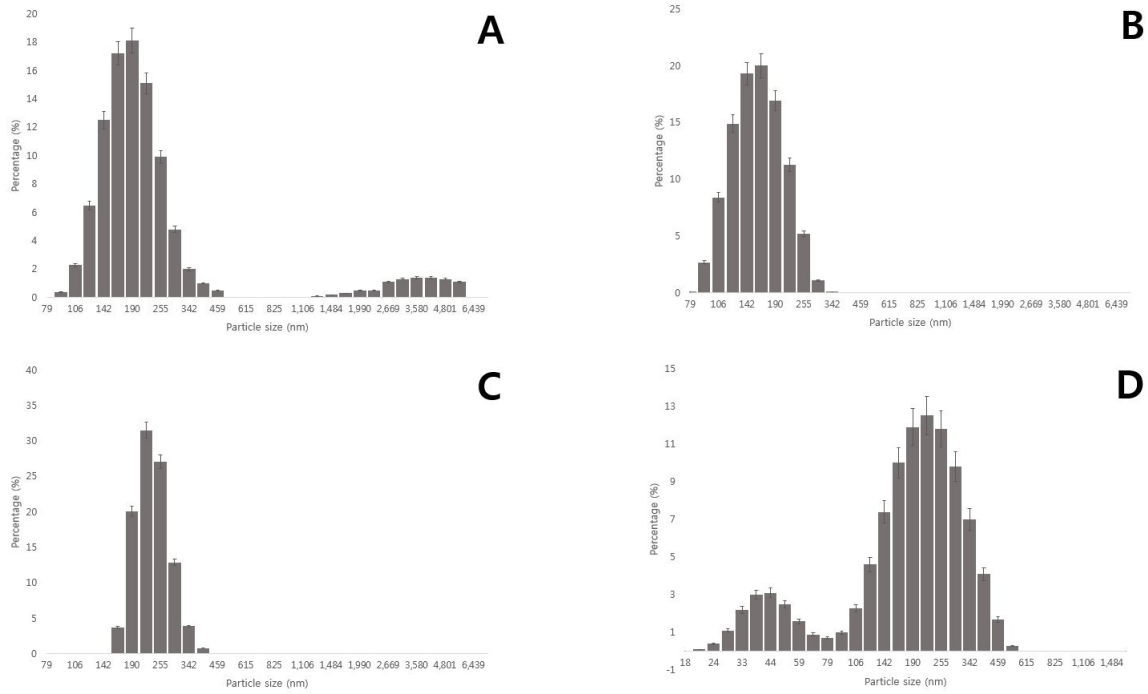


Fig. 3. Particle size of Phytate demonstrated the highest level ($81.9 \pm 23\%$) between 105 nm and 255 nm (A). Particle size of MAG3 demonstrated the highest level ($98.7 \pm 17\%$) between 91 nm and 255 nm (B). Particle size of DMSA demonstrated the highest level ($99.2 \pm 35\%$) between 164 nm and 342 nm (C). Particle size of DPD demonstrated the highest level ($77.3 \pm 11\%$) between 105 nm and 342 nm (D).

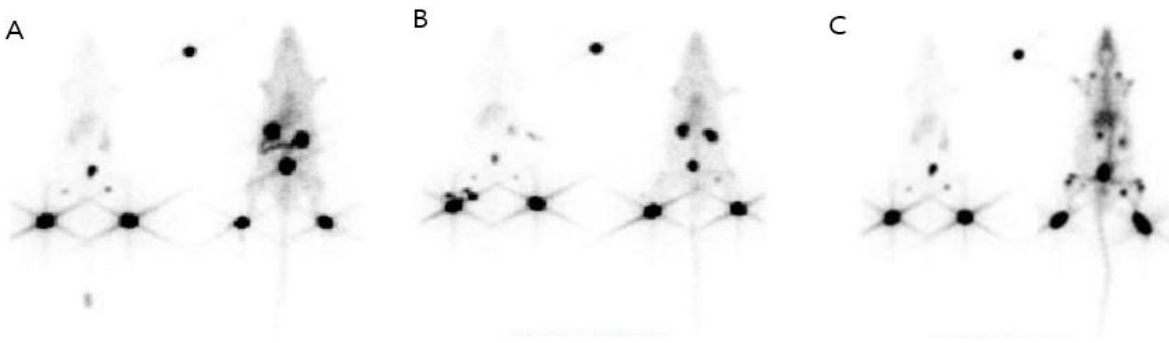


Fig. 4. Images using ^{99m}Tc -Phytate in control group and ^{99m}Tc -MAG3 (A), ^{99m}Tc -DMSA (B) and ^{99m}Tc -DPD (C) in experimental group were acquired at 30 minutes after injection.

결 과

1. 입자 크기 분포 측정

Zetasizer Nano ZS90를 이용하여 체내 검사에 사용되는 방사성의약품의 입자 크기 분포를 측정된 결과 Phytate 입자의 입자크기 분포는 105 ~ 255 nm가 $81.9 \pm 23\%$ 이고, MAG3의 입자크기 분포는 91 ~ 255 nm가 $98.7 \pm 17\%$ 이며, DMSA는

164 ~ 342 nm가 $99.2 \pm 35\%$, DPD는 105 ~ 342 nm가 $77.3 \pm 11\%$ 로 측정되었다. 또한 MAA는 1281 ~ 2305 nm가 $90.6 \pm 82\%$ 이며, DTPA는 342 ~ 1106 nm가 $79.4 \pm 28\%$, HDP는 295 ~ 955 nm가 $94 \pm 33\%$ 로 측정되었다. 방사성의약품의 입자 크기분포를 확인한 결과 감시리프절 검사 시 유용한 입자크기를 갖는 MAG3, DMSA, DPD를 선정하였다.

2. 육안평가

백서를 이용한 동물 실험을 통해 획득한 동적영상에서 $^{99m}\text{Tc-MAG3}$ 는 주사 후 영상획득과 동시에 대조군에서는 서혜부 림프절을 관찰 할 수 있었다. 하지만 $^{99m}\text{Tc-MAG3}$ 를 주입한 실험군에서는 초기에 서혜부 림프절이 관찰되는 듯 하나 빠르게 사라지고 신장과 방광을 통해 빠르게 섭취되는 것을 볼 수 있었다. 정적지연영상에서는 대조군과 비교하였을 때 서혜부 림프절이 관찰되지 않는다. $^{99m}\text{Tc-DMSA}$ 는 동적영상에서 대조군과 실험군에서 모두 서혜부 림프절의 관찰이 가능 하였다. 하지만 실험군에서는 $^{99m}\text{Tc-DMSA}$ 의 섭취기전을 따라 신장의 섭취와 방광으로 배설을 볼 수 있다. 정적지연영상에서 실험군에서는 한쪽 서혜부 림프절을 관찰되며 대조군에서는 양쪽 모두 서혜부 림프절이 관찰 된다. $^{99m}\text{Tc-DPD}$ 의 동적영상에서 대조군과 실험군 모두 빠르게 서혜부 림프절이 관찰 된다. 시간이 지남에 따라 실험군에서는 $^{99m}\text{Tc-DPD}$ 의 섭취기전을 따라 뼈와 관절 부위 섭취가 증가 하고 신장과 간에 섭취가 됨을 알 수 있다. 정적지연영상을 보면 대조군과 실험군 모두 서혜부 림프절이 잘 관찰되며 실험군의 오른쪽 서혜부 림프절은 대조군보다 더 강한 섭취를 보였다.

고 찰

과거에 국내에서 사용되었던 방사성의약품은 대체로 ASC와 TC, HSA가 많이 사용되었다. ASC는 입자크기가 3-30 nm로 미국에서 연구용으로 개발되어 사용되었으나, 전 세계적으로 식약청의 승인을 받은 나라가 거의 없다. 국내에서도 한국원자력연구소에서 제조하여 공급하였고, 그 입자의 크기는 40-80 nm 였다.¹⁰⁾ 그러나 국내제조가 중단되었고 현재는 유일하게 일본의 FUJI에서 수입되는 Phytate kit를 사용하고 있다. $^{99m}\text{Tc-Phytate}$ 는 칼슘과 결합하여 콜로이드를 결합하는 성질을 이용하여 1973년에 세망내피계 영상을 위한 방사성의약품으로 사용¹⁸⁾된 이후 Alavi 등¹⁹⁾ 이 $^{99m}\text{Tc-Phytate}$ 를 이용한 동물 실험을 통하여 림프절 검사에 이용하였다. 또한 Hirochi 등²⁰⁾에 의해 $^{99m}\text{Tc-Phytate}$ 이 칼슘에 의해 입자크기가 변하는 것을 확인 할 수 있었다. 주사 후 림프관의 칼슘과 결합하여 Phytate 입자들이 커지면서 림프절에 저류함을 알 수 있었다. 그러나 저자들은 이번 실험에서 사용된 MAG3, DMSA, DPD가 피하주사 시 Phytate와 같은 방법으로 칼슘에 의해 콜로이드를 형성하게 되는지 혹은 Methylene blue dye와 비슷한 분자량에 의한 것인지는 확인

하지 못하였다.

본 실험에서는 Phytate의 입자 크기를 중점으로 대체 가능한 방사성의약품들을 찾아보았다. 동물실험을 통하여 DMSA와 DPD의 경우 입자 크기도 Phytate와 유사하며 정적지연영상을 통해 림프절의 섭취증가를 확인하였다. 하지만 $^{99m}\text{Tc-DMSA}$ 와 $^{99m}\text{Tc-DPD}$ 를 피하 주사 하였을 때 인체에 나타날 수 있는 부작용 발생에 대한 검증이 되지 않아 임상적 적용가능성에 대해서는 충분한 연구가 더 필요해 보인다. 저자들은 백서를 이용한 동물실험으로 유사시 Phytate와 입자 크기가 유사한 방사성의약품들이 림프절 검사나 감시림프절 검사에 사용될 수 있다는 가능성을 확인하였으며, 부작용이나 유해성의 이상이 없을 시 임상적용을 통해 림프절 검사 및 감시림프절 검사에 Phytate 뿐만 아니라 DMSA나 DPD의 사용이 가능할 것이라 생각된다.

요 약

1. 목적

현재 감시림프절 검사에는 $^{99m}\text{Tc-Phytate}$ 만 사용한다. 만약 일시적으로 공급이 중단된다면 대체 가능한 방사성의약품이 없는 실정이다. 본 연구에서는 감시림프절 검사의 성공 요소 중 방사성의약품의 입자 크기에 중점을 두어 핵의학 검사에 사용되는 방사성의약품들의 입자크기를 측정해보고 감시림프절 검사 시 $^{99m}\text{Tc-Phytate}$ 를 대체할 수 있는 방사성의약품을 찾아보고자 하였다.

2. 방법

Zetasizer Nano ZS90 (Malvern, UK)를 통하여 체내검사에 이용되는 Phytate, MAG3, DPD, DMSA, MAA, DTPA, HDP의 입자크기를 분석하였다. 동물실험은 9주령의 백서 6마리를 사용하여 각각 3마리씩 $^{99m}\text{Tc-Phytate}$ 를 사용한 대조군과 감시림프절 검사 시 유용하다고 알려진 입자크기를 갖는 $^{99m}\text{Tc-MAG3}$, $^{99m}\text{Tc-DPD}$ 와 $^{99m}\text{Tc-DMSA}$ 를 사용한 실험군을 설정 하였다. 백서의 발등에 11.1 MBq (300 μCi)을 인슐린 주사기를 이용하여 피하주사 하고, 동적영상과 정적지연영상을 획득한 후 육안으로 서혜부 림프절을 관찰하였다.

3. 결과

나노입자 분석기를 통하여 측정된 입자크기는 각각

Phytate 105~255 nm (81.9±23%), MAG3 91~255 nm (98.7±17%), DPD 105~342 nm (77.3±11%), DMSA 164~342 nm (99.2±35%), MAA 1281~2305 nm(90.6±82%), DTPA 342~1106 nm (79.4±28%), HDP 295~955 nm (94±33%)로 나타났다. ^{99m}Tc-Phytate를 사용한 대조군은 모든 실험에서 서혜부 림프절을 육안으로 확인 할 수 있었다. ^{99m}Tc-Phytate와 가장 유사한 크기의 ^{99m}Tc-MAG3는 서혜부 림프절에 저류하지 않고 빠르게 통과하였고, ^{99m}Tc-DPD와 ^{99m}Tc-DMSA를 이용한 실험에서는 서혜부 림프절에 대조군과 비슷하게 저류되어 림프절 관찰이 용이하였다. 결론: 본 실험을 통해서 핵의학 체내검사에 사용되는 방사성의약품들의 입자크기 분포를 확인하였다. ^{99m}Tc-MAG3는 ^{99m}Tc-Phytate와 가장 유사한 입자크기를 가지고 있으나 동물실험에서는 서혜부 림프절이 관찰되지 않고 빠르게 신장을 통해 배출되었다. 반면에 ^{99m}Tc-DPD나 ^{99m}Tc-DMSA의 경우 유사시 대체 방사성의약품으로 사용 될 수 있을 것으로 생각된다.

참고문헌

- Albertini JJ, Lyman GH, Cox C, Yeatman T, Balducci L, Ku N, et al. Lymphatic mapping and sentinel node biopsy in the patient with breast cancer. *JAMA* 1996;276:1818-22.
- Krag D, Weaver D, Ashikaga T, Moffat F, Llimberg VS, Shiever C, et al. The sentinel node in breast cancer a multicenter validation study. *N Engl J Med* 1998;339:941-6.
- Watanabe T, Kimijima I, Ohtake T, Tsuchiya A, Shishido F, Takenoshita S. Sentinel node biopsy with technetium-99m colloidal rhenium sulphide in patients with breast cancer. *Br J Surg* 2001;88:704-7.
- Veronesi U, Paganelli G, Viale G, Luini A, Zurrise S, Galimberti V, et al. A randomized comparison of sentinel-node biopsy with routine axillary dissection in breast cancer. *N Engl J Med* 2003;349:546-53.
- Cabanas RM. An approach for the treatment of penile carcinoma. *Cancer* 1977;39:456-466.
- Morton DL, Thompson JF, Essner R, Elashoff R, Stern SL, Nieweg OE, et al. Validation of the accuracy of intraoperative lymphatic mapping and sentinel lymphadenectomy for early-stage melanoma: a multicenter trial. Multicenter Selective Lymphadenectomy Trial Group. *Ann Surg* 1999;230:453-63.
- Giuliano AE, Kirgan DM, Guenther JM, Morton DL. Lymphatic mapping and sentinel lymphadenectomy for breast cancer. *Ann surg* 1994;220:391-401.
- Alazraki NP, Eshima D, Eshima LA, Herda SC, Murray DR, Vansant JP, et al. Lymphoscintigraphy, the sentinel node concept and the intraoperative gamma probe in melanoma, breast cancer and other potential cancers. *Semin Nucl Med* 1997;27:55-67.
- Wilhelm AJ, Mijnhout GS, Franssen EJ. Radio pharmaceuticals in sentinel lymph-node detection-an overview. *Eur J Nucl Med* 1999;26:36-42.
- Jang SJ, Moon SH, Kim SK, Kim BS, Kim SW, Chung KW et al. Comparison of the results for sentinel lymph node mapping in the breast cancer patients using ^{99m}Tc-Antimony trisulfide colloid, ^{99m}Tc-tin colloid, and ^{99m}Tc-human serum albumin. *Nucl Med Mol Imaging* 2007;41:546-552.
- Bennett LR, Lago G. Cutaneous lymphoscintigraphy in malignant melanoma. *Semin Nucl Med* 1983;13:61-9.
- Sadek S, Owunwanne A. Abdel Dayem HM, Yacoub T. Preparation and evaluation of Tc-99m hydroxyethyl starch as a potential radiopharmaceutical for lymphoscintigraphy: comparison with Tc-99m human serum albumin, Tc-99m dextran, and Tc-99m sulfur microcolloid. *Lymphology* 1989;22:157-66.
- Kataoka M, Kawamura M, Hamada K, Itoh H, Nishiyama T, Hamamoto K. Quantitative lymphoscintigraphy using 99m-Tc human serum albumin in patients with previously treated uterine cancer. *Br J Radiol* 1991;64:1119-21.
- Strand SE, Persson BR. Quantitative lymphoscintigraphy I: Basic concepts for optimal uptake of radiocolloids in the parasternal lymph nodes of rabbits. *J Nucl Med* 1997;20:1038-46.
- Alazraki NP, Eshima D, Eshima LA, Herda SC, Murray DR, Vansant JP, et al. Lymphoscintigraphy, the sentinel node concept, and the intraoperative gamma probe in melanoma, breast cancer, and other potential cancers. *Semin Nucl Med* 1997;27:55-67.
- Pijper R, Meijer S, Hoekstra OS, Collet GJ, Comans EFL, Boom RPA, et al. Impact of lymphoscintigraphy on sentinel node identification with technetium-99m-colloidal albumin in breast cancer. *J Nucl Med* 1997; 38:366-8.

16. Tavares MGM, Sapienza MT, Galeb Jr NA, Belfort FA, Costa RR, Osorio CABT, et al. The use of Tc-99m phytate for sentinel node mapping in melanoma, breast cancer, and vulvar cancer: a study of 100 cases. *Eur J Nucl Med* 2001;28:1597-1604.
17. Subramanian G, McAfee JG, Mehta A, Blair RJ, Thomas ED. Tc-99m stannous phytate: a new in vivo colloid for imaging the reticuloendothelial system. *J Nucl Med* 1973;14:459.
18. Alavi A, Staum MM, Shesol BF, Bloch PH. Technetium-99m Stannous phytate as an imaging agent for lymph node. *J Nucl Med* 1978;19:422-6.
19. Hiroshi H, Shoji N, Yoshikazu U, Katsuhiko E, Takaaki A, Yoshiaki N, Masayuki N, Takashi A. Particle size of tin and phytate colloid in sentinel node identification. *Journal of surgical Research* 2004;121:1-4.