

Case Report

길랭-바레증후군에서 면역글로불린 치료 후 발생한 폐혈전색전증

동국대학교 의학전문대학원 신경과학교실¹, 경북대학교 의학전문대학원 내과학교실², 신경과학교실³

박진모¹ · 김남균² · 박진성³

Pulmonary Thromboembolism after Intravenous Immunoglobulin Therapy in Guillain-Barre Syndrome

Jin-Mo Park¹, Nam Kyun Kim², Jin-Sung Park³

¹Department of Neurology, Dongguk University, School of Medicine, Gyeongju, Korea

²Division of Cardiology, Department of Internal Medicine, Kyungpook National University, School of Medicine, Daegu, Korea

³Department of Neurology, Kyungpook National University, School of Medicine, Daegu, Korea

Intravenous immunoglobulin (IVIG) is a safe treatment to treat various neurological disorders, but fatal thrombotic events as rare complications have been reported. A 54-year-old woman with Guillain-Barre syndrome complained of dyspnea during IVIG treatment. She was finally diagnosed with pulmonary thromboembolism. To the best of our knowledge, this is the first case of pulmonary thromboembolism associated with IVIG treatment in a Korean patient with Guillain-Barre syndrome. (Korean J Clin Neurophysiol 2016;18:14-17)

Key Words: Guillain-Barre syndrome, Intravenous immunoglobulin, Pulmonary thromboembolism

Received 26 December 2015; received in revised form 9 May 2016; accepted 18 May 2016.

길랭-바레증후군(Guillain-Barre syndrome)은 진행성 근력 약화와 함께 심부건반사의 소실을 동반하는 말초신경의 탈수초성 질환으로, 경우에 따라서 호흡마비까지 발생할 수 있는 신경과적 응급을 요하는 질환이다.¹ 길랭-바레증후군 환자는 면역글로불린 정맥 투여와 혈장교환술이 치료로 사용되며 효과는 동등하다고 알려져 있으나 편이성 및 안전성 때문에 면역글로불린 투여가 선호되고 있다.¹ 그러나 면역글로불린 주사제에 포함될 수 있는 다양한 종류의 바

이러스, 수용성 물질 및 IgG 이외의 면역글로불린 등에 의해 급성 신부전, 무균성 뇌수막염, 아나필락시스반응 등과 같은 드물지만(4.5%) 심각한 부작용이 생길 수 있어 이에 대한 염두가 필요하다.² 저자들은 길랭-바레증후군 환자에서 면역글로불린을 투여한 이후에 발생한 폐혈전색전증(pulmonary thromboembolism)을 진단하고 치료하였기에 이를 보고하고자 한다.

증 례

54세 여자가 2주 동안의 진행성 사지마비를 주소로 내원하였다. 한 달 전 감기와 설사 증세가 있었고 2주 전부터 양측 하지에 근력약화가 발생하여 점차 진행되었으며 2일 전부터는 혼자서 걷기 힘든 상태였다. 타 병원에서 요추부

Address for correspondence;

Jin-Sung Park

Department of Neurology, Kyungpook National University, School of Medicine, 680 Gukchaebosang-ro, Jung-gu, Daegu 41944, Korea

Tel: +82-53-200-2027 Fax: +82-53-200-2029

E-mail: jinforeva@gmail.com

Copyright 2016 by The Korean Society of Clinical Neurophysiology

This is an Open Access article distributed under the terms of the Creative Commons Attribution Non-Commercial License (<http://creativecommons.org/licenses/by-nc/3.0>) which permits unrestricted non-commercial use, distribution, and reproduction in any medium, provided the original work is properly cited.

자기공명영상 (magnetic resonance imaging)를 시행하였으나 특이소견은 보이지 않아 본원으로 전원되었다. 환자는 신체질량지수(body mass index)가 32.3 kg/m²으로 비만이었으며, 음주력과 흡연력이 없었고, 에스트로겐대치요법을 시행하였거나 심장 및 뇌혈관질환에 대한 과거력은 없었다.

신경학적 검사에서 환자의 의식은 명료하였으며 상지의 근력은 Medical Research Council (MRC) 등급 4+였고, 하지는 근위부에서 MRC 등급 4, 원위부에서는 4였다. 심부건 반사는 상지에서는 정상(2+)이었으나 하지에서는 감소되어 있었다. 병적반사는 관찰되지 않았으며 감각검사도 정상이었다. 입원 직후 시행한 심전도검사는 정상 소견이었으며 (Fig. 1A), 기본 혈액검사에서 특이소견은 관찰되지 않았다. 내원 당일 시행한 신경전도검사에서는 우측 중증 및 척골 신경의 종말잠복기와 F파 반응이 연장되어 있었다. 뇌척수액검사에서 염증세포는 관찰되지 않았으나 단백은 57 mg/dL로 약간 증가되어 있었으며 항 GM1 IgG가 양성으로 확인되었다.

환자의 임상양상, 뇌척수액검사 및 신경전도검사를 통해 길랭-바레증후군으로 진단하고 경과 관찰 중, 입원 4일째 전 반적인 심부건반사의 소실이 보이며 상하지의 근력이 MRC 등급 2로 악화되어 면역글로블린 정맥 투여를 시작하였다. 사지의 근력약화가 있었지만 호흡곤란은 호소하지 않았으

며 동맥혈가스분석에서도 정상소견을 보였다.

면역글로블린을 5일간 투여(400 mg/kg/day)하면서 환자의 증상은 빠르게 회복되었고 상하지에서 모두 MRC 등급 4+ 이상으로 호전되어 도움없이 혼자서 거동이 가능해졌다. 면역글로블린 투여 5일째 환자는 가슴 답답함과 호흡곤란을 호소하였다. 동맥혈가스분석에서 pH 7.496, pCO₂ 27.1 mmHg, pO₂ 62.9 mmHg, 산소포화도 93.5%로 확인되었으며, 심장효소검사에서 CK-MB 1.67 ng/mL (<5.0), 트로포닌 0.231 ng/mL (<0.06)였고 심전도의 전흉부유도에서 T파 역전 소견이 관찰되었다(Fig. 1B). 심초음파검사는 폐혈전색전증에서 수축기 때 흔히 보이는 D형태의 좌실심 모양과 함께 확장된 우심실, 우심방 그리고 우심실 벽의 운동저하가 관찰되었다. 폐색전증을 확인하기 위해 혈관 컴퓨터단층촬영(computed tomography, CT)을 시행했고 좌측 오금정맥에 심부정맥혈전증이 확인되었으며, 이로 인해 발생한 양측 폐동맥의 폐혈전색전증을 진단하였다(Fig. 1C, D). 이후 항응고제를 투여하면서 호흡곤란은 호전되었으며 5일 뒤에 시행한 심초음파검사에서 초기에 보였던 이상소견이 호전되었다. 폐혈전색전증 발생 당시에 시행한 혈액검사에서 D-dimer는 345 µg/L (0-200 µg/L)로 상승되어 있었으나 혈청 VDRL와 HIV 검사, 류마티스인자, 항핵항체, 항혈소판 항체, C 단백질 및 S 단백질 항원, 항카디오리핀 항체와

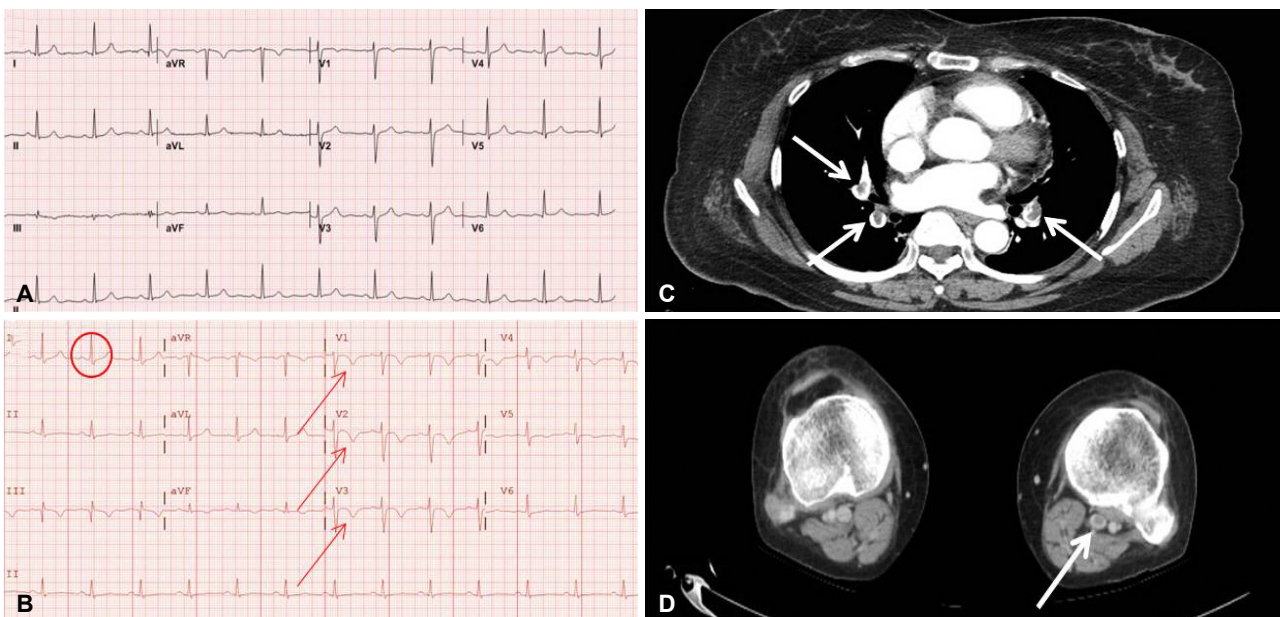


Figure 1. The baseline and follow up electrocardiography of the patient. The initial electrocardiography was unremarkable (A) but follow up electrocardiography performed after dyspnea had a significant change showing S1Q3T3 pattern (prominent S wave in lead I, Q wave and inverted T wave in lead III), T wave inversion in leads V1-V6 (thin arrows) (B), The axial sections of CT scan showed prominent bilateral pulmonary thromboembolism (white arrows) (C) and a deep vein thrombosis in the left deep popliteal vein (white arrow) (D). CT; computed tomography.

베타-2 당단백 I 항체 모두 음성이었으며 혈청 및 소변 단백 전기영동법 및 C3 및 C4는 정상이었다. 환자는 임상적으로 호전되어 본인 스스로 걸을 수 있는 정도로 근력이 회복된 상태로 항응고제 복용하며 퇴원하였고 현재 외래를 통해 경과 관찰 중에 있다.

고 찰

본 증례는 면역글로불린 치료 중 하지의 부종이나 피부 색의 변화 및 통증 같은 심부정맥혈전증의 임상증상 없이 갑작스럽게 호흡곤란을 호소하였다. 동맥혈가스분석을 통해서 길랭-바레증후군 진행에 따른 호흡근 마비에 의한 호흡부전 가능성은 배제가 되었으며, 심전도와 심초음파검사 소견으로 폐혈전색전증을 의심하였고, 이를 CT 검사로 확진하였다.

다양한 신경계 자가면역질환에서 면역글로불린 정맥 투여는 매우 안전하고 효과적인 치료로 사용되고 있지만 10-60%의 환자에서 혈압 상승, 열감, 메스꺼움, 두통 등의 경미한 부작용이 생긴다고 알려져 있으며 드물게는 무균성 뇌수막염, 급성 신부전, 아나필락시스반응, 혈전색전성 질환 등의 심각한 부작용도 보고되고 있다.^{2,4} 면역글로불린제제의 정맥 투여에 의한 혈전색전증의 발생 기전은 명확하게 밝혀진 바가 없지만 면역글로불린에 의해 일시적인 혈청 점성(viscosity)의 증가 및 이로 인한 혈액내 응고항진, 가역적인 혈관 수축, 적혈구 또는 백혈구-혈소판의 응집 그리고 XI 인자의 활성화 등이 알려져 있다.^{5,6} 한 메타 분석 보고에 따르면 면역글로불린제제 투여와 관련하여 동맥혈전증(arterial thrombosis)의 발생 빈도가 정맥혈전증(venous thrombosis)에 비해 4배가 높았으며 동맥 혈전증의 위험인자는 고혈압, 관상동맥질환 그리고 고령이나 정맥혈전증의 위험인자는 비만과 비이동성이었다.⁷ 해당 연구에서 동맥혈전증이 정맥혈전증보다 이른 시기에 발생하였으며, 특히 정맥혈전증은 면역글로불린제제 투여 후 24시간 이후에 발생하는 경우가 더 많았다.⁷ 환자의 비이동성은 일반적인 길랭-바레증후군 환자에게서 흔하게 동반될 수 있는 정맥혈전증의 위험인자이지만 본 증례의 경우, 환자의 거동이 불가능했던 기간이 상대적으로 매우 짧았기 때문에 비이동성이 폐혈전색전증의 발생에 기여한 바는 적었을 것으로 생각된다. Rajabally와 Kearney⁸은 말초신경질환에서 면역글로불린을 사용한 62명의 환자 중 2% 미만에서 혈전색전증이 발생하였고 관상동맥질환과 비이동성을 그 위험인자로 보고 하였으나,⁸ Marie 등³은 혈액 이상을 동반하는 자가면역질환에서 면역글로불린을 사용한 46명의 환

자 중 13%에서 혈전색전증이 발생하였으며 고혈압과 고지혈증이 위험인자로 확인되었지만 비만이나 비이동성은 위험인자가 아닌 것으로 나타났다. 두 문헌에서 면역글로불린을 사용한 대상 질환이 다르고, 동맥혈전증과 정맥혈전증을 구분하지 않았기 때문에 혈전색전증 발생률의 차이가 발생하고 위험인자가 상이한 것으로 생각된다. 또한 면역글로불린에 의한 혈청점성 증가는 면역글로불린의 농도와 연관성이 있다고 알려져 있는데 Rajabally와 Kearney⁸은 면역글로불린을 35 g/day 이상 투여한 경우 혈전색전성 질환 발생률이 급격하게 증가한다고 보고하였고,⁸ Marie 등³은 1-2 g/Kg/day의 고용량의 면역글로불린을 투여한 경우에 혈전색전성 질환이 많이 발생하였다고 보고하였다. 그러나 다른 연구에서는 색전혈전증이 발생한 63명의 환자 중 면역글로불린을 0.3-0.6 g/Kg/day로 투여한 경우가 29명(46%), 0.8-1 g/Kg/day로 투여한 경우가 13명(21%)으로 상대적으로 저용량의 군에서 혈전색전증의 발생이 더 많았다.⁷ 본 증례에서는 환자의 과체중으로 인해 36 g/day의 면역글로불린이 사용되어, 비만과 함께 과량의 면역글로불린에 의한 혈청의 점성 증가가 폐혈전색전증의 발생에 기여하였을 것으로 생각된다. 혈전색전증의 위험성이 높은 경우에 면역글로불린 투여 속도를 천천히 조절하거나³ 투여 용량을 분할하는 것을⁸ 권유하지만 아직까지 그 용법에 대해서 정확히 제시되지 않고 있어 추가적인 연구가 필요하다.

현재까지 한국에서 보고된 면역글로불린 관련된 심각한 부작용은 2예이며, 본 증례와 같은 정맥혈전증으로 발생한 경우가 1예, 동맥혈전증으로 발생한 경우가 1예이다. 정맥혈전증의 1예는 56세 여자, 특발저혈소판자색반증 환자에서 면역글로불린 사용 3일 후 폐혈전색전증이 발생하였다.⁹ 이는 특발저혈소판자색반증에 의한 역설적인 점성 증가가 추가적인 악화인자로 관여하였을 것으로 생각된다. 동맥 혈전증 1예는 74세 여자 환자로 길랭-바레증후군으로 진단된 이후 면역글로불린 투여 3일째 뇌경색이 발생하였다.¹⁰ 이는 고령 및 면역글로불린에 의한 혈관 수축이 악화인자로 관여하였을 것으로 생각된다. 하지만 본 증례와 같이 길랭-바레증후군으로 면역글로불린 치료 중 폐혈전색전증이 발생한 경우는 아직 한국에서 보고된 바 없다.

길랭-바레증후군 환자에서 호흡곤란이 발생할 경우, 질병의 악화 외에도 여러 원인에 대한 감별진단이 필요하며 폐혈전색전증도 그 감별진단에 포함되어야 할 것이다. 면역글로불린 치료시 위에서 언급한 위험인자들을 항상 고려하여 치료 전에 환자가 가지고 있는 위험인자를 미리 검사하고 주의할 필요가 있다. 더 나아가 비만인 환자들은 상

대적으로 고용량의 면역글로불린이 주입되기에 하루 총용량을 감소시키거나 주입 속도를 더 천천히 할 필요가 있을 것으로 생각되며 이에 대한 추가적인 연구가 필요할 것으로 생각된다.

REFERENCES

1. Willison HJ, Jacobs BC, van Doorn PA. Guillain-Barré syndrome. *Lancet* 2016 Feb 19 [Epub]. [http://dx.doi.org/10.1016/S0140-6736\(16\)00339-1](http://dx.doi.org/10.1016/S0140-6736(16)00339-1).
2. Brannagan TH 3rd, Nagle KJ, Lange DJ, Rowland LP. Complications of intravenous immune globulin treatment in neurologic disease. *Neurology* 1996;47:674-677.
3. Marie I, Maurey G, Herve F, Hellot MF, Levesque H. Intravenous immunoglobulin-associated arterial and venous thrombosis; report of a series and review of the literature. *Br J Dermatol* 2006; 155:714-721.
4. Stangel M, Kiefer R, Pette M, Smolka MN, Marx P, Gold R. Side effects of intravenous immunoglobulins in neurological autoimmune disorders- a prospective study. *J Neurol* 2003;250:818-821.
5. Wolberg AS, Kon RH, Monroe DM, Hoffman M. Coagulation factor XI is a contaminant in intravenous immunoglobulin preparations. *Am J Hematol* 2000;65:30-34.
6. Voltz R, Rosen FV, Yousry T, Beck J, Hohlfeld R. Reversible encephalopathy with cerebral vasospasm in a Guillain-Barré syndrome patient treated with intravenous immunoglobulin. *Neurology* 1996;46:250-251.
7. Paran D, Herishanu Y, Elkayam O, Shopin L, Ben-Ami R. Venous and arterial thrombosis following administration of intravenous immunoglobulins. *Blood Coagul Fibrinolysis* 2005;16:313-318.
8. Rajabally YA, Kearney DA. Thromboembolic complications of intravenous immunoglobulin therapy in patients with neuropathy: A two-year study. *J Neurol Sci* 2011;308:124-127.
9. Lee YJ, Shin JU, Lee J, Kim K, Kim WS, Ahn JS, et al. A case of deep vein thrombosis and pulmonary thromboembolism after intravenous immunoglobulin therapy. *J Korean Med Sci* 2007;22: 758-761.
10. Kang SY, Kang JH, Kim JS. A case of cerebral infarction following intravenous immunoglobulin therapy in a patient with Guillain-Barre syndrome. *J Korean Neurol Assoc* 2003;21:217-219.