

Case Report

# 종괴 병변에 의한 척골신경병증의 초음파검사

영남대학교 의과대학 신경과학교실

권정임 · 박민수

## Ultrasound Evaluation of Ulnar Neuropathy at the Elbow Caused by a Mass Lesion

Jungim Kwon, Min Su Park

Department of Neurology, Yeungnam University College of Medicine, Daegu, Korea

Ulnar neuropathy at the elbow (UNE) may seem easy to diagnose when the characteristic clinical manifestations are present, and electrodiagnostic studies have high sensitivity, although they are non-localizing in some cases and unable to reveal structural lesions. Ultrasonography is noninvasive and able to find the exact location of the lesion and visualize perineural structures. We present two cases of UNE in which we found hypoechoic mass lesions near medial epicondyle with ultrasonography and discuss its usefulness in diagnosis of UNE. (Korean J Clin Neurophysiol 2016;18:7-10)

**Key Words:** Ulnar neuropathy, Ultrasonography, Mass

Received 20 October 2015; received in revised form 11 January 2016; accepted 19 February 2016.

팔꿈치 부위에서 척골신경병증은 증상과 진찰을 통해 의심할 수 있고 전기진단검사가 높은 민감도를 가지나 병변의 국소화 및 탈구, 종양 등의 구조적 질환을 감별하는 데는 충분하지 않다.<sup>1</sup> 초음파는 비침습적이고 비교적 저렴하게 구조적 문제와 병변의 위치를 확인할 수 있어 유용하다.<sup>2,3</sup> 저자들은 초음파를 통해 확인된 팔꿈치 안에서 종괴의 압박으로 인한 척골신경병증의 증례를 보고하고 초음파의 임상적 효용성을 논의하고자 한다.

## 증례

### 1. 증례 1

62세 남자가 두 달 전부터 지속된 오른손의 저림과 근력 저하로 병원에 왔다. 두 달 전 오른 손등의 안쪽에 저림이 발생하였고 저림과 근력저하는 점차 진행하였고 갈퀴 손 변형이 발생하였다. 과거력에서 잘 조절된 당뇨병 외에 특이병력은 없었다.

신경계진찰에서 오른손의 새끼 벌림근과 제1배척골간근(first dorsal interosseous)의 근 위축과 근력저하(각각 Medical Research Council [MRC] grade 2, 3)가 관찰되었다. 4번째, 5번째 손가락 굽힘과 손목 굽힘 또한 근력이 저하되어 있었고(각각 MRC grade 4+, 5-) 오른손의 척골신경의 감각 부위에서 감각저하와 이상감각이 있었다.

신경전도검사에서 양쪽 정중신경과 왼쪽 척골신경은 정상이었다. 오른쪽 척골신경의 운동신경검사서 복합근육 활동전위(compound muscle action potential, CMAP)가 관찰

Address for correspondence;

**Min Su Park**

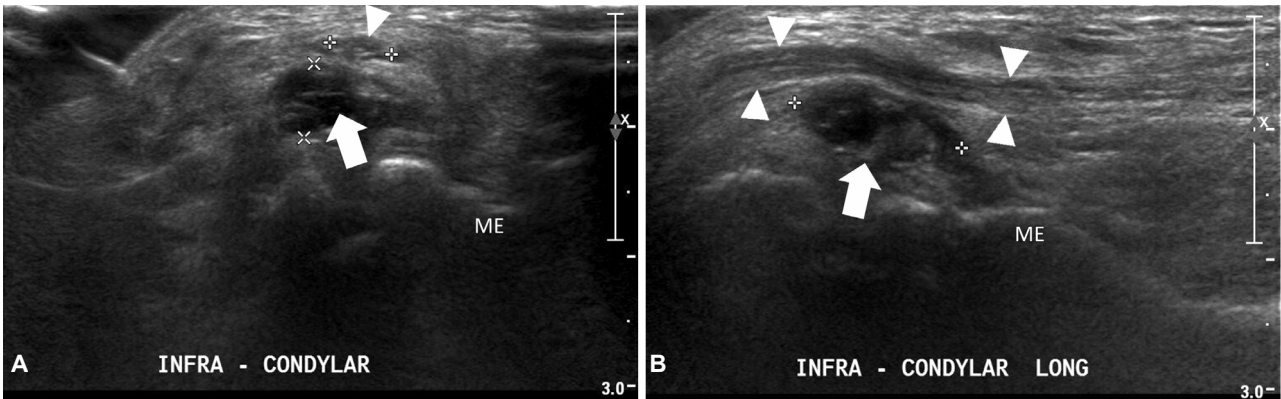
Department of Neurology, Yeungnam University College of Medicine, 170 Hyeonchung-ro Nam-gu, Daegu 42415, Korea  
Tel: +82-53-620-3685 Fax: +82-53-627-1688  
E-mail: minsupark@ynu.ac.kr

Copyright 2016 by The Korean Society of Clinical Neurophysiology

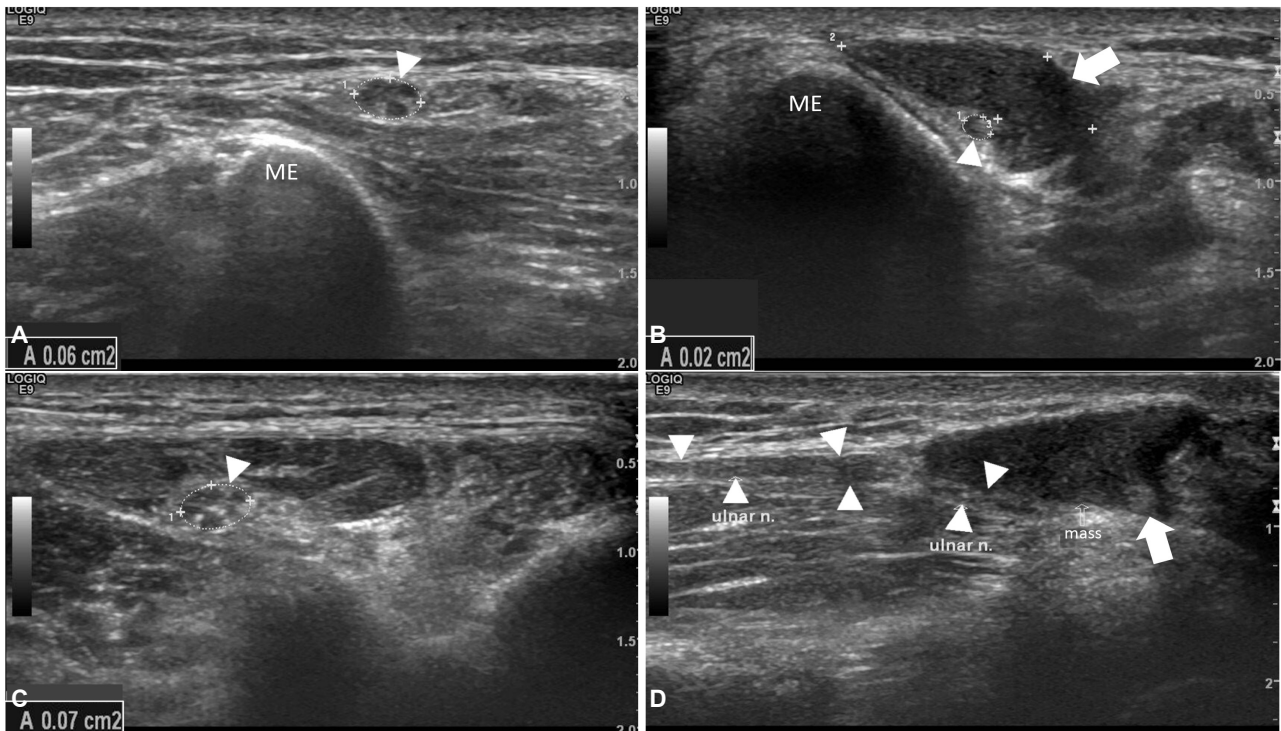
This is an Open Access article distributed under the terms of the Creative Commons Attribution Non-Commercial License (<http://creativecommons.org/licenses/by-nc/3.0>) which permits unrestricted non-commercial use, distribution, and reproduction in any medium, provided the original work is properly cited.

되지 않았고, F파가 소실되어 있었다. 오른쪽 척골신경의 감각신경검사에서 손가락-손목, 손목-팔꿈치 분절에서 감각신경활동전위(sensory nerve action potential, SNAP)의 진폭이 감소되어 있었고 손목-팔꿈치 분절의 전도속도는 48.2 m/s로 감소되었다. 근전도검사서 오른쪽 제1배측굴간근과 척측수근굴근(flexor carpi ulnaris)에서 탈신경전위가 관찰되었다.

상지 초음파에서 상완골의 안쪽위관절융기(medial epicondyle) 하방의 척골신경과 척골 위쪽 끝의 돌기(olecranon) 사이에서 15 mm 크기의 결절종과 유사한 종괴 병변이 확인되었다(Fig. 1). 증상과 진찰 소견, 검사 결과를 종합하여 오른쪽 팔꿈치의 종괴 병변의 압박으로 인한 척골신경병증으로 진단하였고 수술적 치료를 위해 타 병원으로 전원되었다.



**Figure 1.** Nerve ultrasonography of case 1. Transverse (A) and longitudinal (B) views of the right elbow show ulnar nerve (arrowheads) and a hypoechoic mass (arrows) compressing ulnar nerve below medial epicondyle. ME; medial epicondyle.



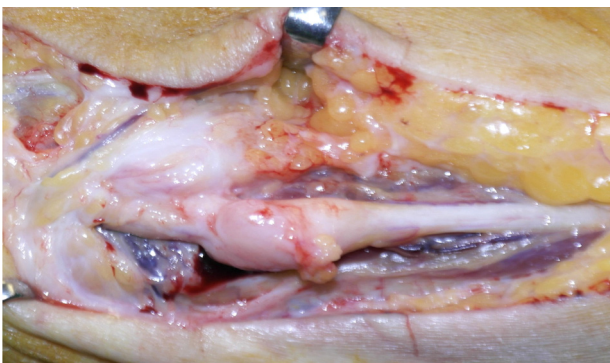**Figure 2.** Nerve ultrasonography of case 2. Transverse view (A-C) tracing right ulnar nerve (arrowheads) reveals decreased cross sectional area (CSA) of the ulnar nerve in the level of the mass (arrow) (B) near the medial epicondyle and normal CSA in the proximal (A) and distal (C) parts. Longitudinal view (D) shows compression of the ulnar nerve (arrowheads) by the hypoechoic mass (arrow). A; cross sectional area, ME; medial epicondyle.

## 2. 증례 2

61세 남자가 두 달 전부터 지속된 오른손의 감각과 근력 저하로 병원에 왔다. 10세경 낮에 오른쪽 팔꿈치 내측을 베였으며, 이후 오른쪽 4번째, 5번째 손가락에 약간 힘이 없고 감각이 둔했으나 더 이상의 증상악화 없이 지냈다. 두 달 전 자고 일어나니 4번째, 5번째 손가락에 도구를 사용하기 어려울 정도로 힘이 없고 감각이 둔하며 오른 손바닥 안쪽 또한 감각이 둔하면서 점차 살이 빠졌다. 평소 팔꿈치를 자주 꺾는 습관은 없었으나, 목공예에 종사하여 오른손으로 망치질을 많이 한다고 했다. 과거력에서 고혈압 외에 특이 병력은 없었다.

신경계진찰에서 오른손의 새끼 벌림근과 제1배측골간근의 근 위축과 근력저하(MRC grade 4)가 관찰되었다. 4번째, 5번째 손가락 굽힘도 근력이 저하되어 있었다(MRC grade 4). 오른손의 척골신경의 감각 부위에서 감각저하와 이상감각이 있었다. 오른팔 팔꿈치의 내측에서 종괴가 만져졌고 건드리면 환자는 척골신경 부위에 찌릿함을 호소하였다. 신경전도검사서 양쪽 정중신경과 왼쪽 척골신경은 정상이었다. 오른팔 척골신경의 운동신경검사서 CMAP이 감소되었고 손목-팔꿈치 분절에서 전도속도가 감소되었다. 병변의 위치를 국소화하기 위한 인칭검사(inching test)에서 팔꿈치와 팔꿈치 2 cm 위 사이에서 전도차단이 확인되었다. 감각신경검사서 오른팔 척골신경의 SNAP 진폭과 전도속도가 감소되었다. 근전도검사서 오른팔 제1배측골간근에서 탈신경전위가 관찰되었다.

신경초음파에서 상완골의 안쪽위관절융기 근처에서 척골신경이 14.1×4.4 mm 크기의 종괴에 의해 압박되어 압박되지 않은 부위에 비해 단면적이 0.06 cm<sup>2</sup>에서 0.02 cm<sup>2</sup>로 감소되어 있었다(Fig. 2). 진단 15일 후 절제술을 시행하였



**Figure 3.** Intraoperative photograph of case 2. The mass lesion seems rather enclosed by epineurium than isolated from the ulnar nerve as a cyst.

고 육안적으로 신경과 분리된 낭종보다는 신경섬유종으로 판단되었다(Fig. 3). 수술 후 증상은 점차 호전되었다.

## 고 찰

팔꿈치 부위에서의 척골신경병증은 대개 증상과 진찰을 통해 임상적으로 의심할 수 있다.<sup>1</sup> 그러나, 손목 이상에서의 척골신경병증을 시사하는 척측수근굴근과 깊은손가락 굽힘근(flexor digitorum profundus)의 위약이 많은 경우에서 관찰되지 않고,<sup>4</sup> 전기진단검사가 위 음성이거나 국소화할 수 없는 경우가 많고 민감도가 37%에서 86%로 다양하므로 다른 질환과의 감별과 척골신경병증의 부위를 판단하기 위해 추가 검사가 필요하다.<sup>5</sup> 그리고 팔꿈치 부위에서의 척골신경병증은 손목터널증후군에 비해 다양한 원인을 가져 가장 흔히 관찰되는 불완전탈구나 탈구 외에도 삼두근 안쪽갈래가 상완골의 안쪽위관절융기에 튕기면서 탈구가 발생하는 경우, 부팔꿈치근이 존재하는 경우, 결절종, 뼈결돌기(osteophyte), 종양 등의 여러 가지 원인을 감별해야 하므로 영상검사가 필요하다.<sup>1</sup>

척골신경병증에서 신경전도검사는 대개 팔꿈치 부위의 아주 짧은 분절에서 발생하며 팔꿈골중후군과 융기 후방에서의 척골신경병증의 감별을 정확히 감별하는 데에 어려움이 있다.<sup>6</sup> 축삭 척골신경병증의 경우 신경전도검사서 국소화할 수 없어 다른 진단방법이 필요하다.<sup>2</sup>

초음파는 환자의 불편감이 없고 쉽게 시행할 수 있으며 비용이 저렴하고 구조적 병변의 확인뿐만 아니라 탈구검사 등의 유발검사를 시행할 수 있어 도움이 된다.<sup>1,3</sup> 다만, 초음파를 이용한 유발검사서 불완전탈구나 탈구는 정상인에서도 관찰되고(각각 20-23.1%, 8.5-23.1%) 환자에서의 비율과 유의한 차이가 없어(불완전탈구 18.7%, 탈구 9.9%) 임상적 의미는 명확하지 않으며 많은 환자를 대상으로 하는 대규모 연구가 필요할 것이다.<sup>1</sup> 초음파는 검사자에 의존적이고 공간해상도는 좋지만 신호 강도에 따른 차이 구분에 필요한 대조해상도가 좋지 않아 제한점이 있다.<sup>3</sup> 더욱이 임상에서 수술을 고려해야 하는 상황이라면 민감도보다 높은 특이도가 중요하고, 전기진단검사에 비해 초음파의 특이도가 낮아 증상이 심하고 장기간 지속된 환자의 경우에는 초음파보다 전기진단검사가 선호된다.<sup>7</sup> 그러나 신경초음파와 신경전도 검사를 함께 시행할 경우 민감도는 98%까지 증가하고 진단의 신뢰도가 증가하므로 수술이 고려되는 상황에서는 두 가지 검사를 모두 시행하는 것이 적절하다.<sup>2,8</sup>

이 증례들은 팔꿈치 부위의 척골신경병증이 임상적으로

의심되었던 환자에서 전기진단검사를 통해 팔꿈치 부위에서 이상이 확인되었고, 초음파로 종괴에 의한 압박이 관찰되었다. 국내에서 팔꿈치 부위의 종괴에 의해 발생한 척골신경병증이 초음파로 확인된 바가 없기에 이를 보고한다. 신경전도검사와 함께 초음파를 시행하는 것은 팔꿈치 부위의 척골신경병증을 진단하고 원인을 찾는 데에 도움이 된다.

## REFERENCES

1. Beekman R, Visser LH, Verhagen WI. Ultrasonography in ulnar neuropathy at the elbow: a critical review. *Muscle Nerve* 2011;43:627-635.
2. Omejec G, Žgur T, Podnar S. Diagnostic accuracy of ultrasonographic and nerve conduction studies in ulnar neuropathy at the elbow. *Clin Neurophysiol* 2015;126:1797-1804.
3. Ohana M, Moser T, Moussaoui A, Kremer S, Carlier RY, Liverneux P, et al. Current and future imaging of the peripheral nervous system. *Diagn Interv Imaging* 2014;95:17-26.
4. Stewart JD. The variable clinical manifestations of ulnar neuropathies at the elbow. *J Neurol Neurosurg Psychiatry* 1987;50:252-258.
5. Campbell WW, Greenberg MK, Krendel DA, Pridgeon RM, Sitaram KP, Williams FH. The electrodiagnostic evaluation of patients with ulnar neuropathy at the elbow: literature review of the usefulness of nerve conduction studies and electromyography. *Muscle Nerve* 1999;22:S175-S205.
6. Omejec G, Podnar S. Normative values for short-segment nerve conduction studies and ultrasonography of the ulnar nerve at the elbow. *Muscle Nerve* 2015;51:370-377.
7. van Veen KE, Wesstein M, van Kasteel V. Ultrasonography and electrodiagnostic studies in ulnar neuropathy: an examination of the sensitivity and specificity and the correlations between both diagnostic tools. *J Clin Neurophysiol* 2015;32:240-243.
8. Beekman R, Schoemaker MC, Van Der Plas JP, Van Den Berg LH, Franssen H, Wokke JH, et al. Diagnostic value of high-resolution sonography in ulnar neuropathy at the elbow. *Neurology* 2004;62:767-773.