

Original Article

모야모야병 환자의 뼈목동맥관 직경과 임상표현과의 관계

한림대학교 강동성심병원 신경과¹, 한림대학교 춘천성심병원 신경과²

안소현¹ · 송홍기¹ · 김철호² · 손종희² · 장민욱² · 최휘철²

Relation of Bony Carotid Canal Diameter and Clinical Manifestations in Patients with Moyamoya Disease

So Hyun Ahn¹, Hong-ki Song¹, Cheol Ho Kim², Min Uk Jang², Jong-Hee Sohn², Hui Chul Choi²

¹Department of Neurology, Kangdong Sacred Heart Hospital, College of Medicine, Hallym University, Seoul, Korea

²Department of Neurology, Chuncheon Sacred Heart Hospital, College of Medicine, Chuncheon, Korea

Background: Moyamoya disease is characterized by a progressive stenosis or occlusion of the intracranial internal carotid artery and/or the proximal portion of the anterior cerebral artery and middle cerebral artery. Whether the onset time was childhood or adulthood, the bony carotid canal diameter might be different, but reflects the size of internal carotid artery passing through the bony carotid canal. In this study, we aimed to identify the relationship between bony carotid canal diameter and clinical manifestation. **Methods:** 146 consecutive patients diagnosed with moyamoya disease by brain imaging studies were included. We measured the diameter of a transverse portion of bony carotid canal on bone window of a brain computed tomography(CT) image. Patients were divided into two groups, ischemic or hemorrhagic stroke according to clinical manifestation. As a result, 115 patients were included. The Suzuki stage was used as criteria for disease progression. **Results:** Bony carotid canal diameter was 3.6 ± 0.5 (right) and 3.6 ± 0.4 (left) in the hemorrhagic stroke group, and 3.7 ± 0.4 (right) and 3.6 ± 0.4 (left) in the ischemic stroke group. The bony carotid canal diameter of the moyamoya vessels (3.6 mm) was smaller than the diameter of non-moyamoya vessels (3.8 mm), significantly ($p = 0.042$). However, there was no difference in the collateral patterns and clinical manifestation in a comparison of both groups. **Conclusions:** In our study, there was no significant difference of clinical manifestations and collateral patterns depend on the bony carotid canal diameter in patients with moyamoya disease. These findings suggest that the clinical presentations of moyamoya disease are not related to the onset time of the disease. (Korean J Clin Neurophysiol 2016;18:1-6)

Key Words: Moyamoya disease, Carotid canal, Stroke

Received 28 February 2016; received in revised form 27 May 2016; accepted 1 June 2016.

서론

모야모야병은 내경동맥의 말단부위와 윌리스환을 구성하는 내경동맥의 주요 가지인 앞대뇌동맥과 중대뇌동맥의 근위부가 점차적으로 협착되거나 폐쇄되는 드문 뇌혈관질환이며 이런 혈관협착 및 폐쇄는 뇌의 기저부위에 미세한 혈관 연결망을 포함하여 여러 결순환 형성한다.^{1,2} 모야모

Address for correspondence;

Hui Chul Choi

Department of Neurology, Chuncheon Sacred Heart Hospital, College of Medicine, 77 Sakju-ro, Chuncheon 24253, Korea

Tel: +82-33-240-5255 Fax: +82-33-241-8063

Email: dohchi@hallym.or.kr

Copyright 2016 by The Korean Society of Clinical Neurophysiology

This is an Open Access article distributed under the terms of the Creative Commons Attribution Non-Commercial License (<http://creativecommons.org/licenses/by-nc/3.0>) which permits unrestricted non-commercial use, distribution, and reproduction in any medium, provided the original work is properly cited.

야병의 발병은 아직까지 불명확하며 역학 조사에서는 5-15세(유년기 모야모야)와 30-39세(성인 모야모야)에서 두 정점을 보였다고 하지만 아직까지 병태생리에 대한 전체적인 내용은 명확하게 알려져 있지 않다.^{3,5} 그러나 발병 시점이 유년기인가 아니면 성인기인가에 따라 뼈목동맥관(bony carotid canal)의 크기가 다를 수 있을 것이다.⁶ 또한 뼈목동맥관의 크기에 따라 임상양상이 다르게 표현될 수도 있을 것이라 추정할 수도 있다. 한국인에서 명확한 해부학적 측정치는 아직까지 알려져 있지 않지만 대체적으로 목동맥관은 생후 2세경에 완성되며 정상의 경우 4 mm 이상이라고 알려져 있다.⁷ 이런 구조적인 성장 발달 때문에 뼈목동맥관의 크기는 내부를 지나는 내경동맥의 말단부의 상황을 간접적으로 반영할 것이며 몇몇 전산화단층촬영을 통한 연구들이 내경동맥 말단부의 무발생(agenesis)이나 저형성(hypoplasia)의 증거로 뼈목동맥관의 상태를 제시하였다.^{6,7} Motoshima 등⁶은 모야모야병의 조기 발견 방법으로 추체목동맥관(petrous carotid canal)이 좁아진 소견을 제시하기도 하였다. 이런 근거를 중심으로 본 연구는 말단부 내경동맥의 점진적 협착이나 폐색의 발생 시작 시점이 뼈목동맥관의 크기와 연관된다는 가설에 근거를 두고 뼈목동맥관의 크기에 따라 임상증상의 표현 형태에 차이가 있는지 분석하여 유년기 모야모야병과 성인 모야모야병의 구분에 대한 이해를 넓히고자 하였다.

대상과 방법

1. 대상

본 연구는 2005년 1월 1일부터 2015년 5월 31일까지 강동성심병원과 춘천성심병원에 입원 진료 또는 외래 진료를 받았던 환자들의 전자차트(electronic medical record, EMR) 기록에 모야모야병 코드가 있는 경우와 영상시스템(picture archiving and communication system, PACS)의 판독기록지에 ‘모야모야(moyamoya)’란 단어가 들어간 환자들의 의무 기록과 영상들을 분석하여 모야모야병의 진단 기준에 합당한 환자들을 선택하였다. 이 과정에서 동맥경화, 자가면역질환, 뇌막염, 뇌종양, 다운중후군, Recklinghausen병, 두부 외상, 두부 방사선 조사 등의 질환이 동반된 경우는 모야모야병으로 진단하지 않고 연구 대상에서 제외하였다.

대상 환자는 임상양상에 따라 증상성 및 무증상성으로 구분하였고, 증상성 환자군은 뇌경색성 뇌졸중, 뇌출혈성 뇌졸중 및 기타(두통, 경련, 운동성 질환)로 분류하였다. 뇌전산화단층촬영영상은 모든 환자에서 시행하였고 뇌 자기공명영상촬영 및 뇌혈관조영술은 일부 시행하지 않은 환

자도 포함되었다.

2. 모야모야병의 진단 기준

본 연구에서 모야모야병의 진단은 윌리스환의 자발적 폐색에 대한 연구 위원회(Research Committee on Spontaneous Occlusion of the Circle of Willis)에서 작성한 진단지침을 참고로 하였다.^{8,9} 본 연구에서 모야모야병을 진단한 기준은 다음과 같다.

1) 뇌혈관조영술 진단 기준

- (1) 내경동맥 말단부 혹은 전대뇌동맥이나 중대뇌동맥 기시부에 협착 혹은 폐색이 있어야 한다.
- (2) 협착 혹은 폐색부위 부근에서 혈관조영술 동맥기(arterial phase)에 비정상적인 혈관 망상소견(abnormal vascular network)이 관찰되어야 한다.
- (3) 이러한 소견이 양측성 또는 편측성으로 관찰되어야 한다(편측성 모야모야병 포함).

2) 뇌 자기공명영상(혹은 뇌 컴퓨터단층촬영) 및 뇌 자기공명혈관조영술(혹은 뇌 컴퓨터단층혈관조영술)의 진단 기준

- (1) 뇌 자기공명혈관조영술(혹은 뇌 컴퓨터단층혈관조영술)상 내경동맥 말단부 혹은 전대뇌동맥이나 중대뇌동맥 기시부에 협착 혹은 폐색이 있고, 기저핵부위에 비정상적인 혈관 망상소견이 관찰되어야 한다.
- (2) 비정상적인 혈관 망상소견이 뇌 자기공명영상의 동측 기저핵에서 두 개 이상의 신호 소실(저음영)을 보이는 경우에도 진단이 가능하다.
- (3) 이러한 소견이 양측성 또는 편측성으로 관찰되어야 한다(편측성 모야모야병 포함).

3. Suzuki 병기 및 측부순환(collateral circulation) 기준

본 연구는 모야모야병의 진행 정도를 기술하기 위하여 뇌혈관조영술을 기준으로 Suzuki 병기를 분류하였으며 측부순환 양상은 Liu 등이 기술한 9개의 형태로 분류하였다(Table 1).^{10,11} 뇌혈관조영술을 시행하지 않은 일부 환자에서는 뇌 자기공명혈관조영술을 기준으로 분류하였다.

4. 뼈목동맥관 크기 측정 방법

뼈목동맥관의 직경은 뇌 컴퓨터단층촬영 뼈중심영상(bone window)에서 뼈목동맥관의 횡측 부분을 측정하였다(Fig. 1). 처음 증상이 발생되어 병원에 내원하여 시행한 뇌 전산화단층촬영을 기준으로 하였고 반복적으로 영상검사를 시행

Table 1. Classification of collateral pattern of moyamoya vessel

Collateral pattern of moyamoya vessel
1 Anterior cerebral artery → meningeal arteries → Middle cerebral artery
2 Dilatation and extension of the anterior choroidal artery beyond the choroid fissure
3 Patent posterior communicating artery → posterior cerebral artery → meningeal arteries → Anterior cerebral artery and/or Middle cerebral artery
4 posterior choroidal artery → the posterior pericallosal artery → Anterior cerebral artery
5 Posterior cerebral artery → meningeal arteries → Anterior cerebral artery and/or Middle cerebral artery
6 Ophthalmic artery → neovessels → Anterior cerebral artery
7 Middle meningeal arteries → Anterior cerebral artery and/or Middle cerebral artery
8 Superficial temporal artery → Middle cerebral artery
9 Occipital artery → Anterior cerebral artery and/or Middle cerebral artery

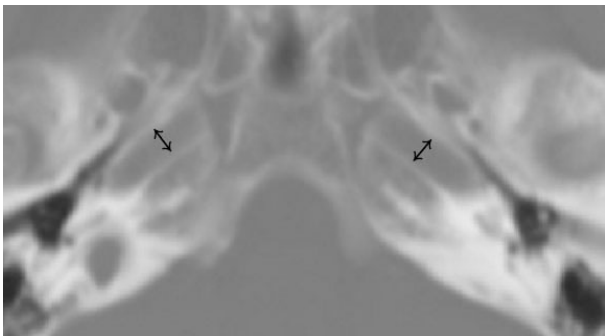


Figure 1. Measurement of bony carotid canal diameter. Bony carotid canal diameter was measured by transverse portion of bony carotid canal on bone window setting of brain CT (diameter of bidirectional arrow). CT; computed tomography.

한 경우 첫 번째로 시행한 영상을 기준으로 측정하였다.

5. 통계 분석

뇌졸중으로 발현한 모든 환자를 뇌출혈성 뇌졸중 및 뇌경색성 뇌졸중 군으로 분류하였다. 각 군에서 범주형 변수는 상대적 빈도(%)로 표시하였고, 연속형 변수는 평균(means ± standard deviations [SD]) 및 중앙값으로 표시하였다. 양측성 모야모야병 환자군은 양측의 혈관을 포함하였고 편측성 모야모야병 환자의 혈관은 병변 쪽의 혈관만을 포함하여 분석하였다. 범주형 변수는 Chi Square 분석을 사용하였고, 연속형 변수는 *t*-test와 ANOVA를 이용하여 분석하였다. *P* 값 0.05 이하에서 통계적 유의성이 있는 것으로 판단하였다. 통계 프로그램은 SPSS 21 (IBM corp, Armonk, New York, USA)을 이용하여 분석하였다.

결 과

2005년 1월 1일부터 2015년 5월 31일까지 강동성심병원

및 춘천성심병원에서 뇌 영상에서 모야모야병을 진단받은 총 160명의 환자 중 뇌 컴퓨터단층촬영이 없거나 뇌혈관조영술 영상이 없는 14명을 제외한 146명의 환자를 대상으로 하였다. 그중 여자 101명, 남자 45명이었고, 연령은 평균 53세였다. 또한 뇌 자기공명혈관조영술을 시행한 환자는 104명, 뇌 컴퓨터단층혈관조영술을 시행한 환자는 67명, 뇌혈관조영술을 시행한 환자는 99명이었다. 임상양상에 따른 분류에서는 뇌졸중이 115명(78.8%)으로 가장 많았고 두통으로 발현된 환자는 20명, 경련 8명, 무증상 2명, 이상운동 1명 순으로 나타났다. 임상양상에 따른 분류에서 무증상 및 두통, 경련, 이상운동 등의 기타 증상을 보였던 31명의 환자를 제외하고 뇌경색 혹은 뇌출혈로 발현된 115명을 대상으로 뼈목동맥관의 직경을 분석하였다. 115명 중 여자가 76명(66.1%)이었다. 뇌출혈성 뇌졸중은 57명, 뇌경색성 뇌졸중은 58명으로 양 군 모두 여성이 더 많은 비율을 차지하였다. 모야모야병이 양측인 경우가 뇌출혈성 및 뇌경색성 뇌졸중의 두 군 모두에서 일측보다 많았다.

연령을 맞춘 정상인 30명을 대상으로 측정된 뼈목동맥관의 평균 직경은 4.52 ± 0.28 (SD) (우), 4.51 ± 0.39 (SD) (좌)였다. 모야모야병이 있는 환자의 뼈목동맥관의 직경은 뇌출혈성 뇌졸중군이 3.6 ± 0.5 (우), 3.6 ± 0.4 (좌), 뇌경색성 뇌졸중군이 3.7 ± 0.4 (우), 3.6 ± 0.4 (좌)로 양 군에서 비슷한 크기를 보였고, 좌우 비교 시에도 차이를 보이지는 않았다. Suzuki 병기에 따른 분류에서 뇌출혈성 뇌졸중군에서는 type III가 가장 많았고, 뇌경색성 뇌졸중군에서는 type IV-V가 가장 많았다(Table 2). Suzuki 병기에 따라 나뉜 type I-II, III, IV-V 그룹과 뼈목동맥관 직경과의 상관관계를 비교한 결과 뇌출혈성 및 뇌경색성 뇌졸중 두 군 모두에서 비슷한 분포를 보였으며 통계적으로 유의미한 차이는 없었다(Fig. 2).

총 115명의 환자 중 일측성 모야모야병 환자 40명에서

Table 2. Baseline characteristics of moyamoya disease patients

	Hemorrhage (n = 57)	Ischemia (n = 58)	<i>p</i>
Age, years	53.3 ± 12.0	46.9 ± 18.2	0.029
Female	36 (63.2)	40 (69.0)	0.511
Type			0.646
Unilateral	21 (36.8)	19 (32.8)	
Bilateral	36 (63.2)	39 (67.2)	
Suzuki criteria			0.694
I-II	12 (20.7)	11 (19.3)	
III	26 (44.8)	22 (38.6)	
IV-V	20 (34.5)	24 (42.1)	
Bony carotid canal diameter			
Right, mm	3.6 ± 0.5	3.7 ± 0.4	0.502
Left, mm	3.6 ± 0.4	3.6 ± 0.4	0.838

Values are presented as mean ± SD or n (%).

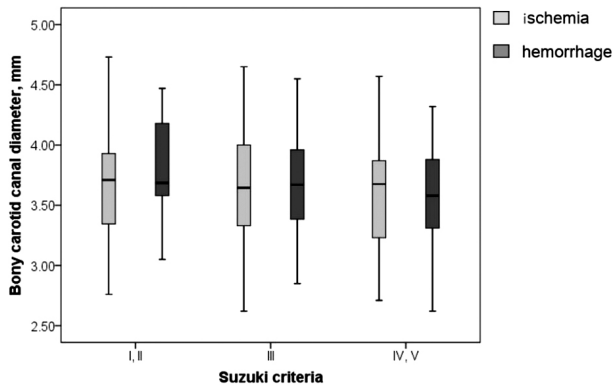


Figure 2. Relations of Suzuki stages and bony carotid canal diameter. Bony carotid canal diameter was compared in each ischemic and hemorrhage group according to Suzuki criteria.

건측과 환측 각각의 뼈목동맥관 직경을 비교하였을 때 환측 뼈목동맥관 직경이 평균 3.6 mm (95% CI, 3.5-3.6)로 건측 평균값인 3.8 mm (95% CI, 3.6-3.9)와 비교하여 통계적으로 유의하게 작았다($p = 0.042$). 모야모야 혈관의 뼈목동맥관 직경과 큰 뼈목동맥관 직경 두 군으로 나누어 비교하였을 때, 두 군 모두에서 5. 뒤대뇌동맥 → 뇌막동맥 → 앞대뇌동맥 또는 중대뇌동맥 형태의 측부순환 양상이 가장 많았다. 8. 앞은측두동맥 → 중대뇌동맥 형태의 측부순환 양상은 큰, 작은 뼈목동맥관 직경 두 군에서 동일하게 나타났다. 2. 맥락틈새 위쪽 앞맥락동맥의 확장 및 늘어남, 4. 뒤맥락동맥 → 뒤뇌량주위동맥 → 앞대뇌동맥 형태의 측부순환 양상은 두 군 모두에서 관찰되지 않았다. 뼈목동맥관 직경 크기에 따른 측부순환 양상의 차이는 없었으며, 결과적

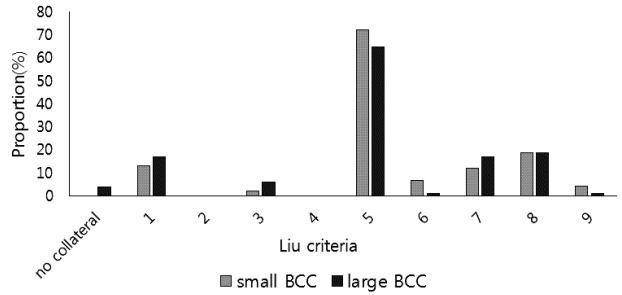


Figure 3. Relations of bony carotid canal size and collateral patterns. Bony carotid canal size was divided into two groups. Average of moyamoya disease vessel diameter (3.6 mm) was the standard of small and large groups. Each group showed different collateral patterns. BCC; bony carotid canal.

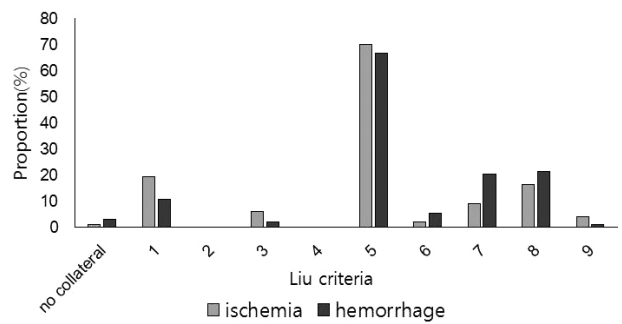


Figure 4. Relations of clinical manifestation and collateral patterns. Clinical manifestation was divided into two groups, ischemic and hemorrhagic stroke group. Each group showed different collateral patterns.

으로 뼈목동맥관 직경의 크기와 측부순환 양상에서는 통계적으로 유의한 상관관계를 보이지 않았다(Fig. 3). 또한 뇌출혈성 뇌졸중과 뇌경색성 뇌졸중에서 측부순환 양상에 따른 임상양상의 차이는 보이지 않았다(Fig. 4).

고 찰

뇌 전산화단층촬영의 뼈중심 영상에서 뼈목동맥관은 내경동맥의 무형성이나 형성부전을 진단하는데 많이 이용된다.¹²⁻¹⁴ 그러나 현재까지 뼈목동맥관에 대한 형성부전에 대한 정확한 진단 기준은 없다. 다만 단발적으로 발표된 일본의 연구 결과 직경 4 mm 이하의 경우로 정의되고 있지만 한국인에서의 정상 크기는 규명되어 있지 못한 실정이다.^{6,7} 본 연구에서는 연령을 맞춘 정상인의 뼈목동맥관의 직경은 4.52 ± 0.28 (우), 4.51 ± 0.39 (좌)였으며 모야모야병 환자의 뼈목동맥관의 직경은 뇌출혈성 뇌졸중군이 3.6 ± 0.5 (우), 3.6 ± 0.4 (좌), 뇌경색성 뇌졸중군이 3.7 ± 0.4 (우), 3.6 ± 0.4 (좌)로 양 군에서 비슷한 크기를 보였고 두 군 모두

형성부전의 기준에 맞는 결과를 보였다. 본 연구의 결과는 Motoshima 등⁶이 모야모야병이 있는 환자들의 뼈목동맥관이 정상인의 그것보다 크기가 작다고 발표한 결과와 일치하며 동시에 모야모야병의 임상표현이 어느 연령 때에 발현한다 하더라도 질환의 시작은 상당수의 환자에서 유년기부터 시작되었다고 추정을 할 수 있다.

일반적으로 모야모야병의 뇌혈관조영술에 의한 Suzuki 병기는 제1기와 제6기가 현행 모야모야병의 진단 기준에 부합되지 않는다는 문제점이 있지만 질병의 진행 정도를 분류하는 방법으로 흔히 사용한다. 뼈목동맥관의 크기는 내경동맥의 발달 정도를 반영하는 간접적인 지표가 될 수 있으므로 뼈목동맥관의 크기는 성장 단계에서 모야모야병의 시작 시점을 간접적으로 표현한다고 할 수 있다.⁷ 그런데, 흥미롭게도 본 연구 결과는 Suzuki 병기와 뼈목동맥관의 직경과 통계적으로 유의한 연관관계를 보이지 않았다.

이런 결과는 모야모야병의 시작 시점과 질환의 진행 기간은 서로 연관관계가 없다는 것을 반영한다고 할 수 있다. 이런 사실은 무증상의 모야모야병 환자의 추적 관찰 연구들과도 일맥상통하는 결과이며 모야모야병의 진행이 개인별로 차이가 있다는 반증이지만 이에 대한 명확한 기전이나 원인은 아직까지 밝혀져 있지 않다.¹⁵⁻¹⁹

모야모야병은 만성적인 시간 경과와 함께 여러 형태의 측부순환 양상을 보인다고 하나 현재까지 표준적 형태의 기술은 드물고 체계적으로 기술한 것은 앞에서 기술한 Liu 등¹¹이 발표한 9개의 형태가 있다. 이런 측부순환이 만성적인 경과를 거치며 형성된다면 뼈목동맥관의 크기와 측부순환이 연관을 가질 수 있을 것으로 추정하였지만 본 연구 결과에서는 차이가 없는 것으로 나타났다. 이 결과 역시 모야모야병의 시작 시점과 측부순환의 형성과 진행도 서로 연관관계가 없다는 것을 반영한다고 할 수 있다. 또한 Liu 등¹¹은 측부순환의 양상에 따라 뇌졸중의 형태가 달라진다고 하였으나 그들의 기술을 자세히 살펴보면 뇌졸중의 형태는 측부순환의 양상들보다 신생혈관의 형성 정도에 따라 다르다고 기술되어 있어 본 연구 결과인 뇌출혈성 뇌졸중군은 Suzuki 병기 III가 가장 많았고, 뇌경색성 뇌졸중군은 Suzuki 병기 IV-V가 가장 많았다는 결과와 어느 정도 상응한다고 할 수 있겠다.

본 연구는 뼈목동맥관의 발달 여부에 따라 모야모야병의 임상표현 및 측부순환 양상이 다르게 나타날 것이라는 가설을 세우고 이를 확인하기 위해 데이터를 수집하였다. 총 146명의 환자 중 뇌졸중으로 발현된 115명의 환자를 분석한 결과 기존의 연구 결과와 동일하게 모야모야병이 없는 혈관(3.8 mm)과 비교하였을 때 모야모야병의 혈관(3.6 mm)

이 더 작은 것을 확인할 수 있었다. 그러나 통계적으로 유의하나 절대값의 차이가 거의 나지 않았으며 측부순환 양상의 차이에 따른 임상양상의 차이도 거의 없었다. 따라서 초기에 세웠던 가설처럼, 뼈목동맥관의 발달 여부와 모야모야병의 임상양상 및 측부순환의 상관관계는 확인할 수 없었다. 그러나 뼈목동맥관 직경이 모야모야병의 임상증상 발현이나 측부순환과 상관관계가 없다는 점에서 오히려 모야모야병의 발생 시점 당시의 나이가 어리다고 하더라도 증상이 발현되는 시점에서는 측부순환 양상이나 임상증상에는 차이가 없다는 것을 의미한다. 결과적으로 모야모야병의 발생으로 인해 뼈목동맥관의 직경이 좁아지거나 혹은 좁아지지 않더라도 모야모야병의 발생 연령과 임상증상 발현에는 유의한 차이가 없음을 유추할 수 있다. 결론적으로 모야모야병에서 뼈목동맥관 직경의 차이에 따른 임상증상 표현에는 유의미한 상관관계가 없었으며 측부순환에서도 별다른 차이를 보이지 않았다. 뼈목동맥관 직경은 모야모야병 발생 시점부터 좁아질 것으로 생각되므로, 모야모야병의 발생 시점 당시 연령이 어리다고 하더라도 증상이 발현되는 시점에서의 임상양상이나 측부순환에서는 차이가 없을 것으로 생각된다.

마지막으로 본 연구의 한계점으로는 첫째, 샘플 크기가 작고, 두 개의 종합병원에서만 환자들을 선택하였다는 점이다. 둘째, 모야모야혈관 대조군 선정시 정상 대조군을 선별하지 못하고 일측성 모야모야병 환자에서 건측의 혈관과 비교하여 연구를 수행하였다는 점이다. 일측성 모야모야병 환자에서 좁아지지 않은 건측이라 하더라도 정상 대조군과 비교시 차이점이 발생할 가능성을 배제할 수 없으므로, 향후 이런 연구의 한계점을 극복하기 위해 더 많은 환자를 대상으로 한 대조군 연구가 지속적으로 필요할 것이라 생각된다.

REFERENCES

1. Guey S, Tournier-Lasserre E, Herve D, Kossorotoff M. Moyamoya disease and syndromes: from genetics to clinical management. *Appl Clin Genet* 2015;8:49-68.
2. Hertz J, Loughan A, Perna R, Davis AS, Segraves K, Tiberi NL. Moyamoya disease: a review of the literature. *Appl Neuropsychol Adult* 2014;21:21-27.
3. Baba T, Houkin K, Kuroda S. Novel epidemiological features of moyamoya disease. *J Neurol Neurosurg Psychiatry* 2008;79:900-904.
4. Han DH, Kwon OK, Byun BJ, Choi BY, Choi CW, Choi JU, et al. A co-operative study: clinical characteristics of 334 Korean patients with moyamoya disease treated at neurosurgical institutes (1976-1994). The Korean Society for Cerebrovascular Disease.

- Acta Neurochir (Wien)* 2000;142:1263-1273.
5. Wakai K, Tamakoshi A, Ikezaki K, Fukui M, Kawamura T, Aoki R, et al. Epidemiological features of moyamoya disease in Japan: findings from a nationwide survey. *Clin Neurol Neurosurg* 1997; 99 Suppl 2:S1-S5.
 6. Motoshima S, Noguchi T, Kawashima M, Ooishi M, Irie H, Nishihara M, et al. Narrowed petrous carotid canal detection for the early diagnosis of moyamoya disease. *Fukuoka Igaku Zasshi* 2012;103: 206-214.
 7. Watanabe A, Omata T, Koizumi H, Nakano S, Takeuchi N, Kinouchi H. Bony carotid canal hypoplasia in patients with moyamoya disease. *J Neurosurg Pediatr* 2010;5:591-594.
 8. Fukui M. Guidelines for the diagnosis and treatment of spontaneous occlusion of the circle of Willis ('moyamoya' disease). Research Committee on Spontaneous Occlusion of the Circle of Willis (Moyamoya Disease) of the Ministry of Health and Welfare, Japan. *Clin Neurol Neurosurg* 1997;99 Suppl 2:S238-S240.
 9. Hashimoto N, Tominaga T, Miyamoto S, Nagata I, Houkin K, Suzuki N, et al. Guidelines for diagnosis and treatment of moyamoya disease (spontaneous occlusion of the circle of Willis). *Neurol Med Chir (Tokyo)* 2012;52:245-266.
 10. Suzuki J, Takaku A. Cerebrovascular "moyamoya" disease. Disease showing abnormal net-like vessels in base of brain. *Arch Neurol* 1969;20:288-299.
 11. Liu W, Xu G, Liu X. Neuroimaging diagnosis and the collateral circulation in moyamoya disease. *Interv Neurol* 2013;1:77-86.
 12. Cali RL, Berg R, Rama K. Bilateral internal carotid artery agenesis: a case study and review of the literature. *Surgery* 1993;113: 227-233.
 13. Handa J, Matsuda I, Nakasu S, Nakano Y. Agenesis of an internal carotid artery: angiographic, tomographic and computed tomographic correlation. *Neuroradiology* 1980;19:207-211.
 14. Quint DJ, Silbergleit R, Young WC. Absence of the carotid canals at skull base CT. *Radiology* 1992;182:477-481.
 15. Fujimura M, Mugikura S, Shimizu H, Tominaga T. Asymptomatic moyamoya disease subsequently manifesting as transient ischemic attack, intracerebral hemorrhage, and subarachnoid hemorrhage in a short period: case report. *Neurol Med Chir (Tokyo)* 2010;50:316-319.
 16. He Y, Zhou Q, He M. An asymptomatic Moyamoya disease: autopsy case and literature review. *Am J Forensic Med Pathol* 2010; 31:77-79.
 17. Ikeda K, Iwasaki Y, Kashihara H, Hosozawa K, Anan K, Tamura M, et al. Adult moyamoya disease in the asymptomatic Japanese population. *J Clin Neurosci* 2006;13:334-338.
 18. Jo KI, Yeon JY, Hong SC, Kim JS. Clinical course of asymptomatic adult moyamoya disease. *Cerebrovasc Dis* 2014;37:94-101.
 19. Kuroda S, Ishikawa T, Houkin K, Nanba R, Hokari M, Iwasaki Y. Incidence and clinical features of disease progression in adult moyamoya disease. *Stroke* 2005;36:2148-2153.