


이인기 원장과 함께하는 실전 수의치과

12회 - 유치는 원래 Root가 깊지 않고 얇은가요?



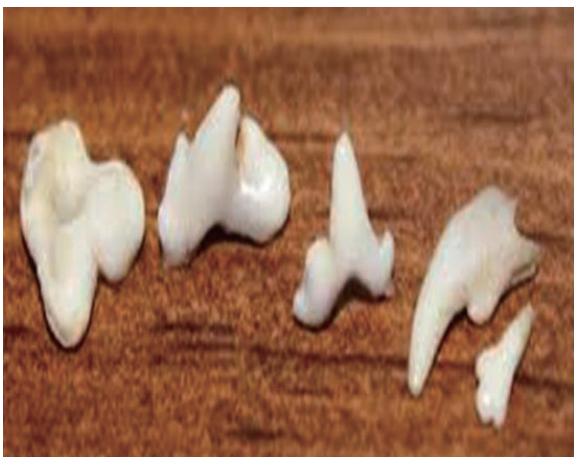이인기
튼튼동물병원 원장
medivetmen@hanmail.net

Q. 유치를 발치하다보면 영구치와는 달리 치아뿌리(root)가 깊지않고 얇은 것이 많습니다.

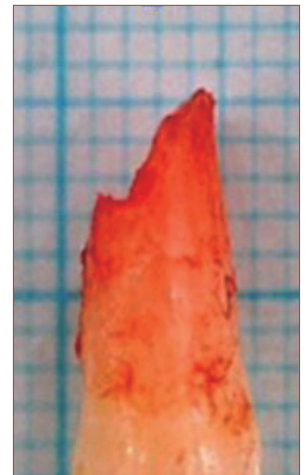특히 아래 좌측사진과 같이 다근치에서는 더욱 치아뿌리(root)가 깊지않고, 송곳니에서는 제가 root를 부러트리지 않고 발치를 잘해 주었는데도 아래 우측사진과 같이 치아의 뿌리가 마치 절단된것같이 발치되어 나오는 경우도 있습니다.

저는 치과방사선이 없어서 확인은 못해 보았지만, 영구치에 비해서 치아뿌리(root)가 너무 없어서(얇아서), 제가 발치를 잘한것인지? 아님 원래 유치는 치아뿌리(root)가 깊지않게 생성이 된것인지 궁금합니다.

아울러 송곳니의경우는 다근치만큼은 아니지만, 발치를 잘했는데도 불구하고 가끔씩 아래 우측 사진처럼 치아뿌리(root)가 부러져서 나오는 것이 정상인지 궁금합니다.



A. 우선 원장님께서 발치한 사진을 보니 유치 발치는 잘 하였고, 수의사라면 누구나 궁금했던점을 질문해 주신 것 같습니다. 이제 하나하나 원장님이 잘못된 것이 없음을 같이 공부해 보도록하지요.



치아는 다근치(root가 2-3개인 치아)와 단근치(송곳니, root가 1개인 치아)로 분류가 됩니다.

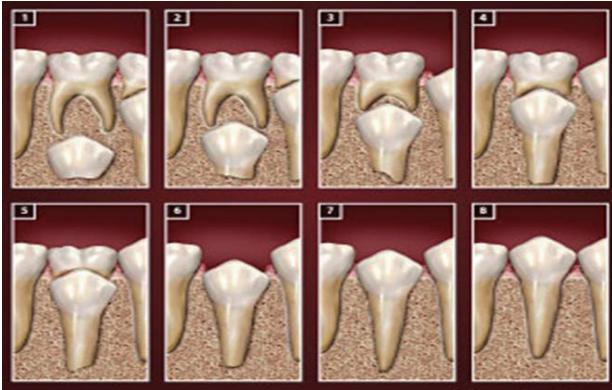위의 좌측 사진을 보면 다근치의 경우 원장님처럼 치근이 너무 얇은 것이 정상입니다.

아울러 위의 우측 송곳니 사진도 치근부위가 골절이 되어보이나 사실은 정상입니다.

그러면 이렇게 유치치근이 얇은데 어떻게 치아가 치조골에 고정되어있었을까 의문이 듭니다.

이 이유를 풀기위해서는 치아의 맹출 과정을 알면은 의외로 답은 쉽게 풀린답니다.

아래 사진은 영구치가 생성이 되면서 유치(영구치)가 빠지는 과정을 그림으로 설명한것입니다.



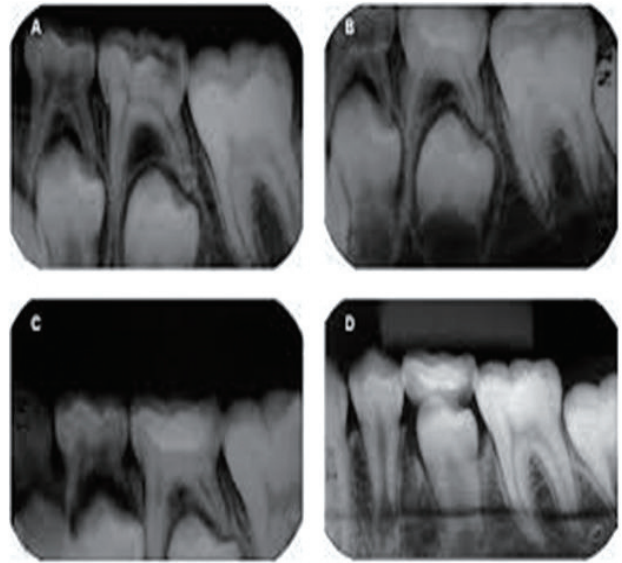
- 1번-영구치 생성
- 2번-영구치의 크라운부분이 유치의 치근까지 맹출
- 3번-영구치의 크라운부분이 맹출되면서 유치의 루트가 일부 흡수
- 4번-영구치의 크라운부분이 맹출되면서 유치의 루트가 대부분 흡수
- 5번-영구치의 크라운부분이 맹출되면서 유치의 루트가 거의흡수
- 6번-유치루트가 거의 없어지면서 치조골에 고정하는 부분이 없어지므로 유치가 빠짐
- 7번-영구치의 크라운이 반정도 맹출
- 8번-영구치 완전 맹출

위의 그림과 설명을 보고 나니 이제 이해가 되시죠.

원래의 유치의 치근은 영구치와 같이 치근이 제대로 형성이 되어서 치조골에 잘 고정이 되어있습니다.

다만, 영구치가 생성이 되면서 유치의 치근이 흡수가 되다 보니, 유치를 치조골에 고정시키는 치근이 없어지다보니 자연히 유치가 빠지게 되는것입니다.

아래는 수의학 방사선자료가 없어서 인의 방사선자료입니다.



위의 사진을 보니 이해가 가실겁니다.

즉 유치도 영구치와 같이 원래는 치근의 길이가 같은 것이 정상입니다.

만약 치근의 길이가 짧다면 치조골에 고정이 안되겠죠.

그런데, 위의 사진처럼 영구치가 맹출이 되면서 유치의 치근이 흡수되면서, 유치의 치근은 거의 없어져 보이는것입니다. 아마도 원장님께서 유치발치를 일찍 했을때와 늦게 했을 때를 비교를 해보면, 일찍 유치 발치한 것은 치근이 얼마간 남아있을것이고, 늦게 발치한 것은 아마도 치근이 거의 남아 있지 않을것입니다.

결론적으로 원장님께서 골절이 아닌상태로 잘 발치하셨다고 하면, 그것이 잘못된 것이 아니라 정상입니다. 🙏