


# 이 인기 원장과 함께하는 실전 수의치과

## 14회 - 내가 하는 스켈링과 폴리싱을 과연 제대로 하고 있는것일까? (3편 치근활택술과 치은소파술 - 큐렛의 역할, 종류, 동물병원에 맞는 큐렛은?)

이 인기

튼튼동물병원 원장  
medivetmen@hanmail.net



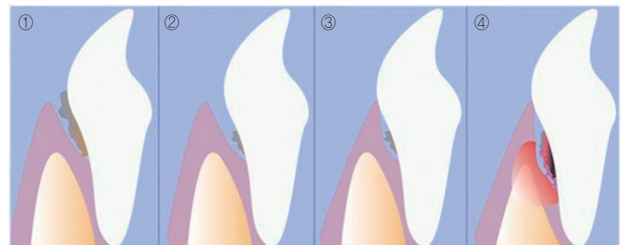
**Q.** 먼저번호에 원장님의 글을 읽고, 기존에 제기했던 스켈링이 문제가 있었던 것을 알게되었고, 오랜만에 수의치과학책을 보고 공부를 하게되었습니다. 치근부위의 시멘트질의 경우 스켈러의 강도를 높게 놓고 스켈링을 하면 시멘트질이 손상이 되고, 치은도 손상이 된다고 하셨는데, 그러면 이런부분은 큐렛을 이용해서 치근부위에 치석을 제거하면 된다고 치과책에 나와있어서, 큐렛을 구입하고자 인터넷 치과쇼핑몰에 들어가보니 큐렛의 종류도 많을뿐더러, 같은 큐렛이라도 번호가 있어서, 종류도 많고 번호도 많아서, 다 구비해 놓을수는 없고, 몇가지만 구매를 한다면 어떤 것을 추천해주실수 있는지요?

**A.** 원장님께서 좋은 질문을 하셨습니다. 저번호를 보고 치근활택술과 치은소파술에 대해서 공부를 하셨네요. 공부를 하다보니, 큐렛에 대한 궁금증이 생기셨을 것이고, 큐렛의종류가 많다보니, 어느것이 동물병원에 적합한지 궁금하셔서 질문을 하신 것 같습니다. 사실 외과의 상징이 메스이면 치과의 상징이 큐렛인데, 대부분의 동물병원에서는 치과도 진료과목에 있으면서 큐렛의 용도에 대해서 모르고, 큐렛을 구비해놓지 않은경우가 많은 것이 사실입니다.

우선 이번호에서는 몇가지로 주제를 나누어서 같이 공부해 해보도록 해보지요.

### 1. 치근활택술과 치은소파술이란?

아래 그림을 보면서 같이 공부해 보면 이해하기가 무척 쉬울것입니다.



**그림1.** 스켈링전(이환측은 사진상 치석은 그리 많지 않은것으로 보입니다.)  
**그림2.** 스켈링후(원장님께서 최대한 스켈러를 치은사이로 집어넣어서 치석을 제거하였고, 외관상 보기에 치석이 전혀없어보입니다. 하지만 실제로는 아래 사진처럼 치근(root)부위에는 치석이 많이 존재합니다.)  
**그림3.** 치주염약물 처치후(치주염이 존재하여서 약물을 처방을 하니 치은이 치아에 힐링이 되어있습니다.)  
**그림4.** 치주염 약물처치후 시간이 지난사진(그림3까지는 아주 예후가 좋았는데, 시간이 지나고 보니, 오히려 염증이 심해지고, 이와 더불어 치주인대가 소실이 되어 가니 치아도 흔들리기 시작하고 있습니다)

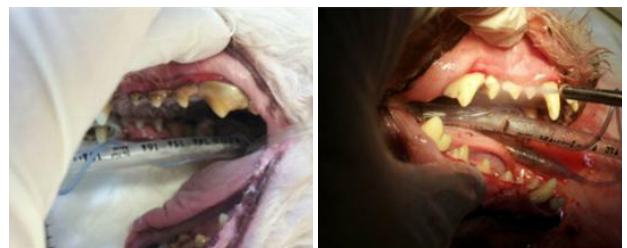참 이상한일입니다. 원장님께서서는 눈으로 보이는 치석은 아주 깊숙이 제거를 해주었고, 폴리싱도 해주었고, 치주염 약물도 주었는데, 결과는 치아가 흔들려서(동요도=Tooth mobility가 심해짐) 발치를 해야할 상황이 되었습니다.

그 이유를 설명해주는 것이 위의 그림입니다.

우리는 흔히 눈에보이는 치석만을 제거해주는데, 실제로는 치근에도 상당량의 치석이 존재합니다.

아래 사진은 12살된 흰둥이의 사진입니다. 치석이 상당히 많이 존재하죠.

아래우측 사진은 스켈링을 한후의 사진입니다. 스켈링만 하였는데도 불구하고 깨끗합니다.



전혀 이상이 없어 보이지만, 이렇게 스켈링을 한 것이 위의 그림2에서의 상황입니다

여기서 우리가 생각해봐야할것이 눈에 보이는 크라운부위의 치석만이 문제가 아니라 크라운부위에 저렇게 치석이 많다면 치근부위에도 역시 상당량의 치석이 존재한다는 것을 간과하고 있었던것입니다.

즉 치근부위에 존재하는 치석을 제거를 해주어야지 제대로 된 치주치료이지, 눈으로만 보이는 치석만 제거하고 약만 준다고 치주염이 치료가 되지 않는다는것입니다.

예를들어서 복강수술을 하고 염증이 나서 피부에 농이 나오는 환자에게 포비돈으로 소독해주면, 당장은 깨끗하겠지만 다음날이 되면 다시 염증이 피부사이로 스며 나오겠지요. 포비돈으로 피부에 농을 닦는다는 것은 일시적인 처치방법이고, 근본적인 처치를 하려면 피부를 열고, 복강위의 근육과 피하에 있는 염증을 메스로 다 제거를 해주어야지 염증이 가라앉지, 복강위의 근육과 피하에 존재하는 염증은 내버려두고, 피부위에만 포비돈으로 소독만하다면, 염증이 심해져서 나중에 복강이 puncture되는 경우가 생기겠죠.

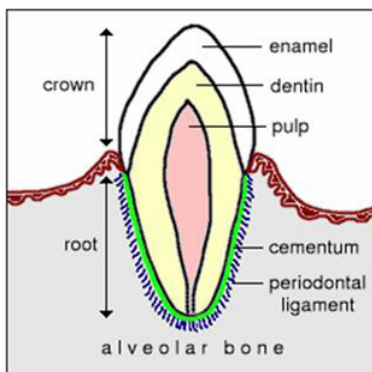
마찬가지로 치아도 눈에 보이는 크라운부위의 치석만 제거하는 것이 아니라, 치근부위와 치은부위의 치석과 염증을 제거해주어야 올바르게 치주치료가 되는것입니다.

치근활택술이란 Root planing이란 용어자체와 같은 의미로... 치근에 치석이 존재하면 치근이 매끄럽지 못하므로, 치근의 치석과 염증을 제거해주면 치근이 매끄러워지겠죠.. 그래서 Root를 planing해준다해서 치근활택술이라 합니다.

치은소파술이란 용어 그자체로 소파술이 긁어준다라는의미이듯이 치은의 염증을 다 긁어주는것입니다.

## 2. 큐렛의 용도

아래 그림을 보면 크라운부위의 에나멜질은 두껍고 단단하나 루트부분의 세멘텀은 아주 얇은 것이 보입니다.



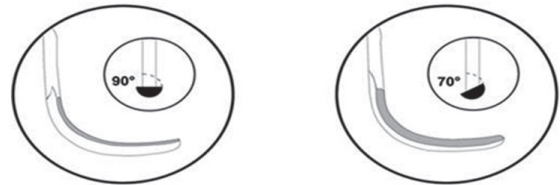
그래서 루트부분에 치석이 있을 경우 스켈러로 스켈링을 해주는 것이 아니라 큐렛을 사용해서 루트부분의 치석을 제거해주는 것을 치근활택술이라하고, 치은부위의 염증을 제거해주는 것을 치은소파술이라합니다.

우리가 큐렛을 구입을 하려고 인터넷쇼핑몰을 들어가보면 큐렛이 한종류가 아니라 너무 많은종류의 큐렛이 존재합니다. 심지어 큐렛종류도 많을뿐아니라, 같은 큐렛이라도 1번부터 18번까지 존재하는데, 대체 우리는 어떤 큐렛을 구매해야하는지 머리가 아플지정입니다.

그럼, 수의학에 필요한 큐렛에 대해서 간단히 공부해 보도록하지요.

많은 큐렛이 있지만 수의학에 필요한 유니버설큐렛과 그레이시 큐렛에 대해서 알아보도록하겠습니다.

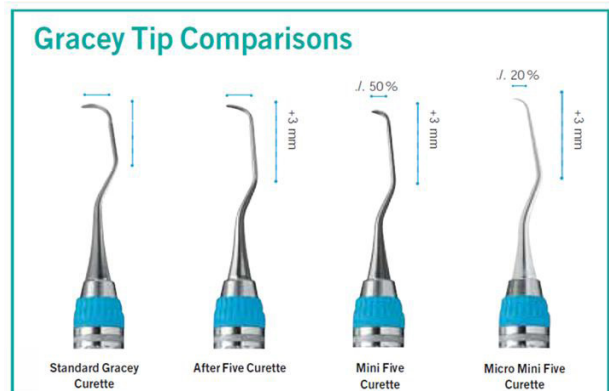
아래 그림에서와 같이 유니버설큐렛은 날이 양쪽에 있는데 비해서, 그레이시큐렛은 한쪽에만 날이 존재합니다.



그중 그레이시 큐렛은 아래와 같이 몇가지 타입으로 나누어 집니다.

### 1. Standard Gracy Curette

일반적인 그레이시 큐렛으로 중대형견종에 적합



### 2. After five curette

만약 치주염이 심한 아이라면 큐렛의 길이(shank)가 길어야하겠지요. 정상적인 개의 pocket depth가 2mm이므로, 큐렛의 길이를 3mm늘이면 2+3=5가 되므로, After five

curette이라고 합니다. 일반적인 치주염이 심한 중대형견이상의 강아지에게 적합합니다.

### 3. Mini five curette

치주염이 존재하는데, 치아가 작은 환축에게는 날의 폭이 좁은 것이 필요하겠지요.

Mini five curette은 After five curette가 모든 것이 동일한데, 폭만 50%로 좁은 것이 Mini five curette입니다.

주로 소형견이나 고양이에게 적합합니다.

### 4. Micro mini five curette

작은 고양이의 경우 Mini five curette가 After five curette보다 폭이 좁지만, 더 치아가 작으므로 폭이 더 좁은 큐렛이 필요합니다. After five curette의 폭의 20%인 것이 바로 Micro mini five curette입니다. 주로 작은 고양이나 치와와, 토이푸들에 사용합니다.

아울러 그레이시큐렛은 유니버설큐렛과 달리 1번부터 18번까지 나누어져있습니다.

전치부는 치근이1개인데 비해서 구치부는 치근이2개이기 때문에, 각각의 치아에 맞게끔 그레이시 큐렛은 모양이 틀립니다. 보통 앞번호가 전치부이고, 뒷번호가 구치부입니다.

수의치과학에서는 보통 3-4번, 13-14번정도의 그레이시큐렛을 사용하면 됩니다.

아직도 10개의 동물병원중 1개정도의 병원도 큐렛을 안 갖춘 병원들이 많은데, 그 이유는 우리가 큐렛이 왜 필요한지를 몰라서인 경우가 있기 때문에, 이번호에서는 큐렛의 종류와 용도에 대해서 배웠습니다.

다음번에는 폴리싱을 2번에 걸쳐서 연재를 하겠습니다.

혹시 궁금한점이 있으면 [medivetmen@hanmail.net](mailto:medivetmen@hanmail.net) 혹은 031-811-9975~6(일산 튼튼동물병원)으로 연락주시기 바랍니다. ♡

