

Retrospective Study of the Characteristics and Treatment of Odontomas

Yujin Moon, Daewoo Lee, Jaegon Kim, Byeongju Baik, Yeonmi Yang

Department of Pediatric Dentistry and Institute of Oral Bioscience, School of Dentistry, Chonbuk National University

Abstract

This study was aimed to retrospectively evaluate the clinical findings and treatments of odontomas in the Korean demographic group. The subject of the present study included 75 odontomas in 74 patients who received treatment from Chonbuk National University Dental Hospital between April 2005 and March 2014. The average age of the subjects were 10.3 years old (range 3 - 23 years old). 42 (56.8%) males and 32 (43.2%) females were in the present study. It was found that compound odontomas were about 4 times more common than complex odontomas. Odontomas equally occurred in both maxillary and mandible. The impaction of permanent teeth (73.3%) was the most common complication of odontomas on adjacent teeth. Most odontomas (96.0%) were surgically removed either to induce spontaneous eruption or to guide orthodontically to occlusion. When the impacted tooth could not be naturally or forcefully erupted to occlusion, it was extracted.

Early detection and treatment of odontomas would increase the possible preservation of the impacted tooth by eliminating the source of disturbance. Therefore, this study recommends that periodic radiographic examination from birth until the eruption of the permanent third molar to prevent possible hindrance to the teeth eruption.

Key words : Compound odontoma, Complex odontoma, Eruption disturbance

Ⅰ. 서 론

치아종은 유치나 영구치배의 지속적인 치배 형성이나 법랑기(enamel organ) 세포들의 비정상적인 증식의 결과로 발생하는 양성 종양으로 악골에서 발생하는 치성종양 중 비교적 흔하게 발생한다^{1,2)}. WHO 분류에 의하면, 치아종은 양성 치성 낭종으로 분류되며, 형태분화의 범위와 정상치아와의 유사성에 따라 다수의 잘 형성된 치아가 관찰되는 복합 치아종(compound odontoma)과 형태가 불분명한 치성조직의 종괴인 복잡 치아종(complex odontoma)으로 분류된다³⁾. 병인은 국소적인 외상, 감염, 유전, 돌연변이, 치아 발육의 실패 등과 관련되어 있다고 여겨지고 있으나 아직 분명히 밝혀진 것은 없다^{1,2)}. 임상 증상은

대부분 무증상이며 주로 영구치의 맹출 지연, 유치의 만기 잔존 및 인접치아의 위치이상 등을 유발한다. 치아종은 일정 크기 이상 자라지 않으며 임상적 자각 증상이 거의 없기 때문에 치과치료를 위한 일상적 치과 치료 또는 유치의 만기 잔존 및 영구치의 맹출 지연 원인을 파악하기 위한 검사를 위한 방사선 촬영시에 발견되는 경우가 대부분이다^{4,5)}. 치아종은 어느 연령대나 발생할 수 있으나 대개 10대에 발생률이 높고 발생빈도는 복합 치아종이 복잡 치아종보다 2배 정도 높게 나타난다. 복합 치아종은 주로 미맹출된 견치의 치관과 관련되어 상악 전치부에 호발하고, 복잡 치아종은 하악 구치부에 호발 하는 것이 특징적이다^{6,7)}.

치아종의 방사선학적 소견은 병소의 경계가 명확하며 대부분

Corresponding author : Yeonmi Yang

Department of Pediatric Dentistry and Institute of Oral Bioscience, School of Dentistry, Chonbuk National University, 20, Geonji-ro, Deokjin-gu, Jeonju, 561-712, Republic of Korea

Tel: +82-63-250-2128 / Fax: +82-63-250-2131 / E-mail: pedo1997@chonbuk.ac.kr

Received October 21, 2014 / Revised March 17, 2015 / Accepted March 17, 2015

과골성 혹은 피질공성 변연을 보인다. 피질공성 경계의 내측은 연조직 피막으로 둘러싸여 있어 방사선투과성 대가 관찰된다. 복합 치아종에서는 치아와 유사한 많은 구조물들이, 복잡 치아종에서는 석회화된 조직의 불규칙한 중피가 관찰되는데 방사선투과성의 정도는 인접 치아구조와 동일하거나 그보다 높게 나타난다^{8,9)}.

치아종의 치료는 보존적 외과적 적출이 우선적으로 추천되며, 이 때 치아종과 연관되어 매복된 치아가 있는 경우 치아종 제거 전에 매복치의 치근 완성 여부 및 맹출을 위한 공간 등을 평가해야 한다. 영구치의 맹출을 관찰하기 위해 술 후 정기적인 임상적, 방사선학적 검진이 필요하다^{10,11)}. 치아종에 의해 야기된 매복치의 맹출 유도는 치아 발육 정도, 치아의 매복된 위치 등을 고려하여 치아종 제거 후에도 공간 유지 장치 등을 사용하여 자발적 맹출이 잘 이루어질 수 있도록 하여야 하며, 자발적 맹출이 이루어지지 않을 경우 치관 노출술이나 교정적 견인술을 시행하여 맹출을 유도해 주어야 한다¹²⁾. 치아종이 발생할 경우 치아종을 제거하더라도 병소부위에 맹출 장애가 나타나는 경우가 대부분이어서 추가적인 치료가 필요한 경우가 많다. 따라서 치아종으로 인한 맹출 장애의 예방이나 치료를 위해서는 가능한 치아종을 조기에 진단하고 적절한 치료시기를 결정하기 위한 치료계획을 세우는 것이 필요하다¹³⁾. 그러나 이러한 맹출 장애의 원인이 되는 치아종과 관련된 국내외적 연구는 주로 증례보고가 대부분이며 다수의 치아종을 대상으로 하여 치아종이 발생한 환자들의 분포, 유형별 빈도나 나타나는 위치 등을 포괄적으로 연구한 보고는 드물다. 따라서 본 연구에서는 전북대학교 치과병원에서 치아종으로 진단을 받고 치료를 받은 환자들을 대상으로 연령 및 성별 분포, 치아종이 발생한 위치, 치아종에 의해 나타난 주된 임상적 특징, 치아종의 치료 방법을 조사하고자 하였다.

II. 연구 재료 및 방법

1. 연구 대상

본 연구는 2005년 1월부터 2014년 3월까지 전북대학교 치과병원에 내원한 74명의 환자들에서 얻은 임상방사선학적 및 병리 조직학적으로 치아종으로 진단된 75증례를 대상으로 연구하였다.

2. 연구 방법

모든 대상자들의 의무기록지에 기록된 내용을 기초로 하여 각 증례를 남녀별, 연령별로 분류하였고, 임상방사선학적 및 조직병리학적 결과를 토대로 복합성, 복잡성, 복합-복잡 치아종으로 분류하였다. 치아종의 발생 부위는 절치부(양측 측절치의 원심면까지), 견치부, 소구치부(견치의 원심면부터 제1대구치의 근심면까지), 대구치부(제1대구치의 근심면 후방부위)로 나누어서 분류하였다. 만일 치아종이 경계부에 발생된 경우는 인접면에서 접선을 내려 치아종이 많이 포함된 쪽을 발생 부위로 하였다.

치아종에 의해 생긴 임상 증상, 치아종의 치료시기 및 방법은 대상자들의 의무기록지, 방사선사진(파노라마방사선사진, 치근단방사선사진, 치과용 Cone-beam CT)을 통해 조사되었다.

III. 연구 성적

1. 성별 분포

전체 74명의 환자 중, 남자가 42명(56.8%), 여자 32명(43.2%)으로 여자보다 남자에서 약 1.3배 정도 높은 발생률을 보였다. 복합치아종 환자가 61명(82.4%), 복잡 치아종 환자가 12명(16.2%), 복합-복잡 치아종 환자가 1명(1.4%)으로 복합 치아종이 가장 높은 발생률을 보였다. 복합 치아종의 경우, 남녀 환자의 비율이 28(45.9%) : 33(54.1%) 로 성별 차이를 거의 나타내지 않으나, 복잡 치아종의 경우 남자에서 여자보다 3 배 더 나타났다(Table 1).

2. 연령별 분포

나이의 분포는 최저 3세부터 최고 23세까지이며, 치아종이 가장 많이 발견되는 나이는 12세, 11세, 9세 순서로 나타났다(Fig. 1).

3. 치아종의 분류

복합치아종이 62증례(82.7%)였고 복잡치아종은 12증례(16.0%), 복합-복잡치아종이 1증례(1.3%)로 나타났다.

Table 1. Patient distribution of sex and type of odontomas

Sex	Type of odontomas			Total(%)
	compound	complex	compound - complex	
Female	28	3	1	32(43.2)
Male	33	9	0	42(56.8)
Total(%)	61(82.4)	12(16.2)	1(1.4)	74(100.0)

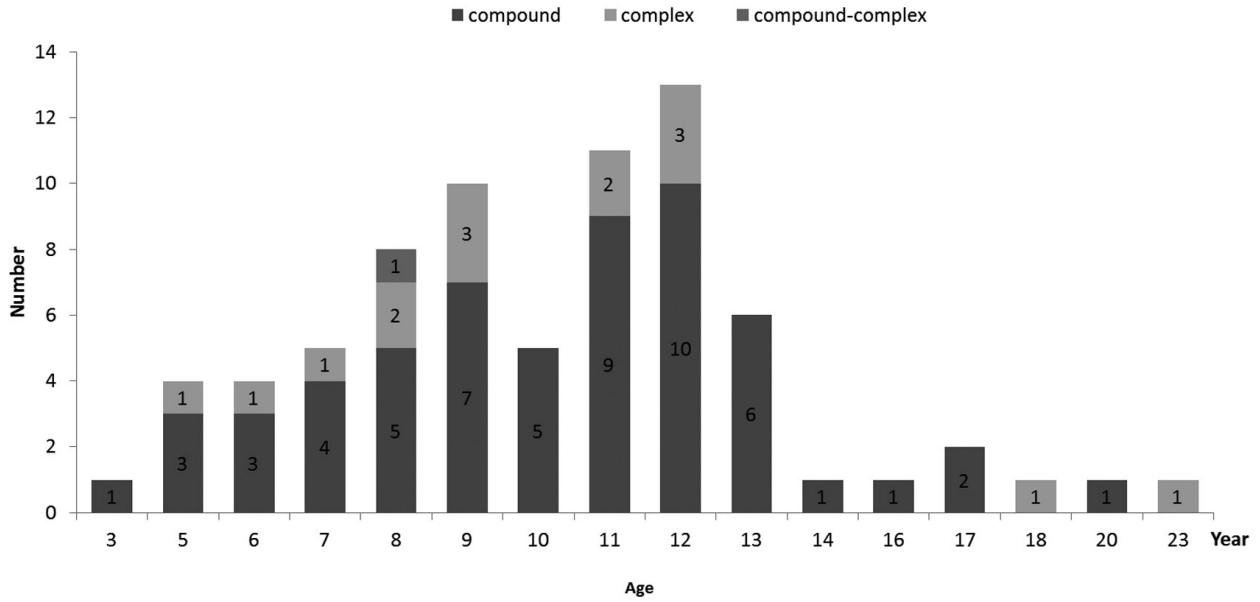


Fig. 1. Patient distribution of age.

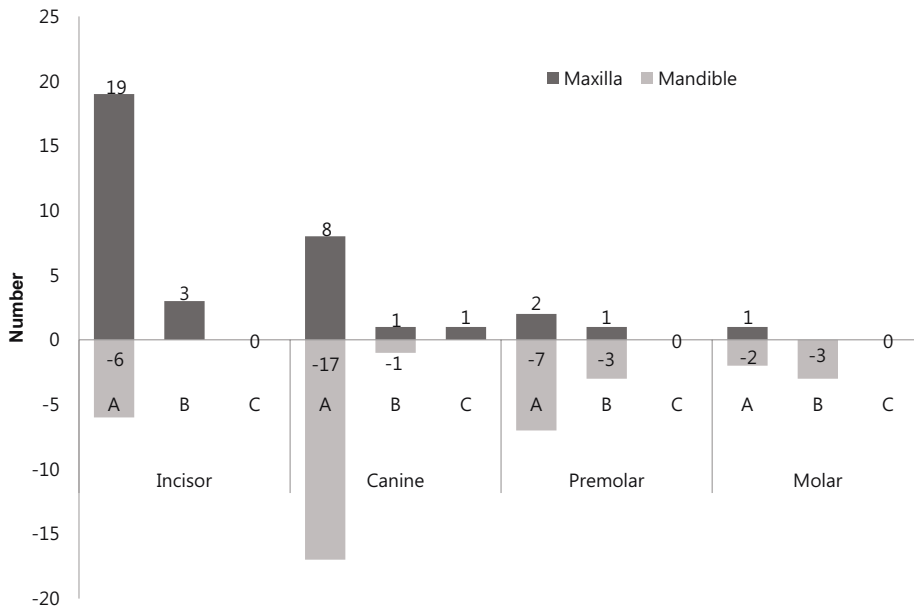


Fig. 2. Distribution of odontomas according to the site(A: compound type, B: complex type, C: compound-complex type).

4. 치아종의 위치

전체 74명의 환자 중, 1증례에서만 하악 전치부와 상악 구치부 두 영역에서 모두 복합치아종이 관찰된 것을 제외하고 나머지 73증례에서는 한 영역에서만 치아종이 관찰되었다. 치아종의 위치는 상악과 하악에서의 비율이 36(48%) : 39(52%)로

비교적 균등하게 분포되어 있었다. 복합치아종의 경우 상악에서는 주로 절치 위치에서 발견된 반면, 하악의 경우에는 주로 견치 위치에서 발견되었다. 복합치아종의 경우 상악은 주로 절치 위치에서 발견된 반면, 하악의 경우에는 주로 구치부 영역에서 발견되었다(Fig. 2).

5. 치아종과 관련되어 나타난 임상적 특징

치아종으로 인해 인접한 치아들은 치아가 매복되는 경우가 57증례(76%)로 가장 많았으며, 영구치의 매복이 55증례(73.3%)로 대부분을 차지했으나 유치의 매복도 2증례(2.7%)가 나타났다. 그 다음으로는 유치가 만기 잔존되어 있는 경우가 39증례(52%), 인접 치아들의 전위 또는 회전되어 있는 경우가 24증례(32%)로 그 뒤를 이었으며, 치아의 맹출에 영향을 주지 않는 경우가 11증례(14.7%)에서 나타났다(Table 2).

5. 치아종의 치료

대부분의 치아종은 외과적으로 제거되었으며(71증례, 96.0%), 치아종의 제거 이후 매복된 치아가 자발적으로 맹출된 경우는 17증례(23.0%), 제거 후 교정적 치료가 이루어진 경우가 24증례(32.5%), 치아종 제거 후 경과 관찰이 이루어지지 않아 자발적 맹출 여부를 확인할 수 없었던 경우가 16증례(21.6%), 치아종을 제거하였지만 매복된 치아를 보존하지 못하고 발거한 경우가 9증례(12.2%), 치아종은 제거하였지만 추가적인 치료 없이 경과관찰만 이루어지고 있는 경우가 4증례

(5.4%)에서 발견되었다. 또한 치아종 제거 후 병소부위의 영구치를 발거 후 정상 위치로 재식립한 경우와 치아종과 무관하게 교정치료 중에 치아종이 발견되었으나 발견 당시 전 영구치열이 맹출된 상태이며 발생 부위가 이신경과 근접한 부위에 존재하여 제거하지 않고 경과 관찰 중인 경우가 각각 1증례씩 관찰되었다. 기타로는 치아종으로 진단을 받았으나 그 뒤로 내원하지 않은 경우가 2증례 있었다(Table 3).

Ⅳ. 총괄 및 고찰

치아종은 진성종양이라기보다는 치성조직의 과오종(Hamartoma)으로서 치원성 세포가 기능성의 법랑아 세포와 조상아 세포로 분화되어 법랑질과 상아질 등을 침착시켜 경조직으로만 이루어져 있다. 상피성 치성 종양에 속하는 치아종은 악골내 치성 종양의 22%를 차지하며 가장 흔한 치성 종양으로 알려져 있으며 대부분 증상이 없어서 우연한 치과검진이나 영구치의 맹출 지연을 주소로 치과 내원시 진단되는 경우가 많다^{1,2,5}.

치아종의 원인은 아직 밝혀지지 않았으나, Hopper¹⁴⁾는 법랑기, 치관, 정상 치아 또는 과잉치의 치배, 미맹출치의 낭포 등이 치아종을 유발한다고 하였고, Hitchin 등¹⁵⁾은 치아종이 유전되거나 돌연변이나 치아발육을 조절하는 유전적 조절의 이상에 의해 생긴다고 하였고, Lopes 등¹⁶⁾은 초기 유치열기에 외상을 받은 환자에 생긴 복잡치아종을 보고하였다. Shafer 등¹⁾은 국소적 외상이나 감염에 의해 치아종이 생길 수 있지만, 이런 경우에는 치아형성기에 따라 다르지만 치아의 형성부전이 일어날 가능성이 높다고 하였다.

치아종에 관련되어 100 증례 이상의 치아종을 다룬 임상 연구^{6,17,18)}는 매우 드물다. 이들 연구 자료에 따르면, 치아종은 남성에서의 발생률이 48-52.9%로 성별 간 유병률의 차이가 없다고 보고한 반면, 39 증례의 치아종을 다룬 Tomizawa 등¹¹⁾과 47 증례를 다룬 Miki 등¹⁹⁾은 치아종의 유병률이 여성보다 남성에서 좀 더 높게 나타난다고 보고하였다. 본 연구에서는 전체 74명의 환자 중, 남자가 42명(56.8%), 여자 32명(43.2%)으로 여자보다 남자에서 약 1.3배 정도 높은 발생률을 나타냈다.

Table 2. Main clinical signs related to odontomas

Main clinical signs on teeth	Cases(%)
Impaction	57(76.0)
Primary teeth	2(2.7)
Permanent teeth	55(73.3)
Prolonged retention of deciduous teeth	39(52.0)
Displacement of teeth and roots	24(32.0)
Widening of follicular space	14(18.7)
Cyst formation	2(2.7)
Congenital missing	4(5.3)
No effects	11(14.7)

Table 3. Treatment of odontomas according to the ag

Treatment	< 7	7-10	11-14	≥15	Total(%)	Average age(years)
Surgical removal(Sr)	9	28	28	6	71(96.0)	10.1
Sr + Normal eruption	3	9	5	0	17(23.0)	8.9
Sr + Orthodontic Tx'	0	11	12	1	24(32.5)	10.4
Sr + Extraction	0	0	5	4	9(12.2)	15.1
Sr + No further check	4	6	5	1	16(21.6)	9.3
Sr + Follow-up check	2	1	1	0	4(5.4)	7.8
Sr + Sur' repositioning	0	1	0	0	1(1.3)	9.0
Follow-up check	0	0	1	0	1(1.3)	14.0
No treatment	0	0	2	0	2(2.7)	12.5

치아종은 모든 연령대에서 진단될 수 있으나 기존 연구들에 의하면 일반적으로 10대에서 발견되는 경우가 가장 많은 것으로 보고되었다. Katz⁶⁾는 전 연령대를 포함하는 396개의 치아종 사례를 분석한 결과 치아종이 호발 하는 연령대는 만 11세 - 만 15세라고 보고했고, 소아청소년에서 발생한 치아종 사례를 분석한 Iatrou 등²⁰⁾은 치아종이 발견된 평균 나이가 9.3세라고 보고했다. 본 연구에 포함된 환자들의 나이의 분포는 최저 3세부터 최고 23세까지였으며, 치아종이 가장 많이 발견된 연령대는 9-12세로 기존 연구들과 유사한 결과를 보여주었다.

본 연구에서는 복합치아종이 전체의 82.7%로 Owen 등¹⁷⁾의 64.4%, Budnick²¹⁾의 49%보다 훨씬 높게 나타났다. 이런 결과는 치아종을 분류할 때, 치료를 시행한 치과사의에 의해 작성된 의무기록지, 구강방사선과에 의해 판독된 방사선사진(파노라마 사진, 치근단방사선사진)을 참고하여 어느 정도 치아의 외형을 유지하고 있으면 복합치아종으로 간주하였기 때문에 기존 연구 결과보다 복합치아종의 비율이 높게 나타난 것으로 생각된다.

본 연구에서 치아종의 위치를 분석한 결과, 상악과 하악에 36(48%) : 39(52%)로 비교적 균등 분포하고 있었다. 치아종의 위치와 관련된 이번 연구 결과는 상악과 하악에서 동일한 분포를 보인다고 보고했던 기존의 연구들^{17,18)}과 동일한 결과이나, 상악에서 더 많은 분포를 보인다고 보고한 일부 이전 연구들^{21,22)}과는 다른 결과를 보여주고 있다.

치아종으로 나타날 수 있는 임상 증상으로 영구치의 맹출 지연, 유치의 만기잔존, 계승 영구치의 위치 이상 등이 있다. Bordini 등²³⁾은 인접치의 매복, 위치 이상, 치간 이개, 치아 결손, 치아의 이형성, 인접치의 생활력 상실 등의 병적 변화가 전체 치아종의 70%에서 나타난다고 하였으며, 396 증례의 치아종을 분석한 Katz⁶⁾는 전체의 41%가 미맹출 치아와 연관되어 있었다고 보고했다. Tomizawa 등¹¹⁾의 연구에서는 치아종에 의해 나타난 매복 증례가 전체의 47.6%(167/351)임을 보고했고, Kaugars 등¹⁸⁾은 전체의 87%(34/39)에서 치아종과 관련된 매복 증례가 나타났다고 보고했다. 본 연구에서는 전체의 76%(57/75)에서 치아종과 관련된 매복이 나타났으며 그 중 두 증례에서 유치의 매복이 나타났다.

치아종은 한정적인 성장 능력을 가지고 있으며, 서서히 자라고 비침윤적인 성장을 하는 경향이 있지만 낭종 화될 잠재력을 가지고 있고 영구치의 맹출을 방해하여 인접 골의 파괴를 야기할 수 있다. 따라서 치아종의 치료는 발육중인 치열과 악궁에 미치는 영향을 최소화하는 보존적인 외과적 적출술을 통해 낭포 및 주위 연조직을 함께 제거하는 것이 바람직하다. 대개 병소는 피낭화가 잘되어 있어 완벽하게 치아종 및 치낭을 제거한 경우에는 거의 재발되지 않지만, 매우 어린 환자에서 비석회화된 부분을 가지고 있는 초기발육단계의 치아종을 제거하였다면 재발의 가능성이 있으므로 계승영구치의 완전한 맹출이 일어날 때까지 재발 여부를 관찰해야한다²⁴⁾.

치아종의 제거시기에 대해서 Rotberg와 Kopel²⁵⁾은 치아의 변이와 맹출 지연, 부가적인 치료의 가능성 때문에 진단 즉시

제거해야 한다고 주장한 반면 Stermer Beyer-Olsen 등²⁶⁾은 발육 중인 치아의 치근 손상과 혈류 공급 방해 가능성 때문에 치근이 완성될 때까지 수술을 연기해야 한다고 주장하였다. 또한, Oliveira 등²⁷⁾은 치아종에 의해 치아 맹출이 방해받고 있다면 가능한 조기에 치아종을 제거하여 치아의 맹출을 유도해야 하지만 매복치의 치근이 1/2 정도 형성된 시기가 이상적 치료 시기라고 하였다.

본 연구에서는 전체 74증례 중 55증례에서 영구 치아가 매복되었고 그 중 42증례는 맹출이 이루어졌으나, 9증례는 결국 영구치를 보존하지 못하고 발거했다. 맹출이 성공한 42증례 중 자발적으로 맹출이 일어난 경우는 17증례이며 나머지 25증례는 추가적으로 교정적 치료나 외과적 재위치술을 필요로 하였다. 치아종 제거 수술시 매복치의 교정적인 견인의 병행 여부는 기존 연구들마다 주장하는 바가 다르다. Vanarsdall과 Corn²⁸⁾은 매복치의 외과적인 치료방법이 치은퇴축이나 과도한 골 소실 등의 부작용을 나타낼 수 있기 때문에, 교정적인 견인 없이 자연적 맹출을 유도하는 것이 매복치의 가장 생리적인 치료방법이라고 하였으며 Witsenberg와 Boering²⁹⁾은 매복치의 50%가 과잉치 제거 후 자발적으로 맹출된다고 보고하였다. 반면, Hitchin³⁰⁾은 매복 치아의 치근이 완성되었다면 자발적인 맹출은 일어나지 않는다고 하였다. 즉, 매복치아의 치근이 완성되기 이전에 치아종을 진단하고 이를 제거한다면 매복 치아의 자발적 맹출을 기대할 수도 있다는 설명이다. Ashkenazi 등³¹⁾은 매복치의 90%에서 자발적 맹출의 실패를 나타냈고 부분맹출, 이소맹출 등의 가능성 때문에 치아종의 제거와 동시에 매복치의 견인이 필요하다고 하였고 환자의 77.6%에서 공간 소실이 발생해 이것이 매복치의 자발적 맹출을 방해하는 이차적 원인이라고 지적했다. 이처럼 치아종으로 인해 매복 치아가 있을 경우 우선적 치료 방법은 치아종 제거 후 매복 치아의 자발적 맹출을 기대하는 것이다. 만일 치아종 제거 후에도 매복 치아가 맹출하지 않을 경우에는 매복 치아를 노출시켜 맹출을 기대할 수도 있다. 만일 매복 치아의 맹출을 위한 공간이 부족하다고 여겨질 경우에는 공간 확보를 위한 술전 교정 치료가 선행되어야 한다. 만일 치근이 이미 완성되었거나 치근이 미완성이라도 보호자가 이차 수술을 기피할 경우 치아종의 제거와 동시에 교정 치료를 시작해야 한다. 교정 치료를 시작하기 전 CT 촬영을 통해 매복 치아의 정확한 위치와 형태를 3차원적으로 평가해야 하며, 치아종의 정확한 진단 및 재발 가능성 판단을 위해 조직검사를 시행해야 하지만 본 연구에서는 조직검사는 22증례, Cone-beam CT 촬영은 50증례에서 이루어졌다.

치아종의 진단은 주로 방사선 사진 촬영을 통해 이루어진다. 치아종의 방사선적 소견은 방사선 투과성대로 둘러싸인 방사선 불투과성 물질이 관찰되는 것이 일반적이지만, 발육 정도에 따라 초기 방사선 투과상을 타나내는 정도에서부터 석회화가 완료된 불투과상까지 다양하게 나타난다. 따라서 석회화가 시작되지 않은 방사선 투과기나 방사선 불투과상이 불분명한 중간 단계에서는 치아종을 발견하기 쉽지 않으며 치아의 상과 중첩될 경우 발견이 더욱 어렵다. Tomizawa 등¹¹⁾과 Hisatomi 등²⁴⁾

은 치아의 맹출 지연과 관련된 몇몇 증례에서 첫 방사선 검사 시에는 치아종이 관찰되지 않았음을 보고하였고, 발생 초기에 발육하는 힘에 의해 치아 맹출이 방해받을 수 있다고 하였다. 또한, Thwaites와 Camacho¹³⁾는 치아종에 의한 매복치의 범람 질 결손이 나타난 증례를 보고하고, 치아종의 조기 발견과 제거의 중요성을 강조하였다. 따라서 맹출 지연을 보이는 치아를 발견하면 즉시 치근단 방사선 사진을 촬영하여 방사선 불투과성 물질이 관찰되는지 확인하고 확인되지 않더라도 지속적인 방사선 검사를 시행해야 한다.

치아종을 대상으로 했던 이전 연구들과 이번 연구를 통해, 치아종이 초기에 발견될 경우, 주기적인 방사선 검사를 통해 발견된 치아종의 유형 및 위치, 연관 매복치의 위치 등을 고려하여 치아종을 적절한 시기에 제거해 준다면 치아종으로 인해 발생할 수 있는 합병증을 최소화할 수 있을 것으로 사료된다. 또한, 본 연구에서는 75개의 치아종을 대상으로 하여 임상적 특징 및 치료 시기 및 방법에 대한 연구를 시행하였기 때문에 이번 연구 자료만으로는 치아종 치료 이후의 예후를 객관성 있게 평가할 수가 없는 한계가 있다. 따라서 향후 연구로 치아종 치료 후 장기간의 경과 관찰이 이루어진 환자들을 대상으로 하여 치료 이후의 예후 평가에 대한 임상 연구가 추가적으로 시행된다면 비교적 객관적인 치아종 제거시기에 대한 임상적 가이드라인을 제시할 수 있을 것으로 사료된다.

V. 결 론

본 연구는 2005년 1월부터 2014년 3월까지 전북대학교 치과병원에서 치아종으로 진단을 받고 치료를 받은 환자 74명에게서 발견된 75개의 치아종을 대상으로 연구하였다. 그 결과 남자가 42명(56.8%), 여자 32명(43.2%)으로 남자에서 약 1.3배 정도 높은 발생률을 보였다. 치아종으로 진단받은 환자들의 평균 나이는 10.3세이며, 치아종의 위치는 상악 48%(36개), 하악 52%(39개)로 비교적 균등하게 분포되어 있었다. 치아종과 관련된 임상 증상으로는 인접 치아의 매복 76%, 유치의 만기 잔존 52%, 인접 치아들의 전위 또는 회전이 32%로 나타났다. 치아종은 대부분 외과적으로 제거되었으며, 제거 후 자발적으로 맹출한 경우가 17증례, 영구치 맹출을 위해 추가적 치료가 필요했던 경우가 25증례, 매복된 치아의 예후가 불량할 것으로 판단되어 발치를 한 경우가 9증례였으며, 각각의 평균 나이는 8.9세, 10.4세, 15.1세로 나타났다.

본 연구 결과를 통해, 치아종이 초기에 발견되고 주기적인 방사선학적 평가를 통해 치아종의 유형 및 위치, 연관 매복치의 위치 등을 고려하여 치아종을 적절한 시기에 제거해 준다면 치아종으로 인해 발생할 수 있는 합병증을 최소화할 수 있을 것으로 사료된다.

References

1. Shafer WG, Hine MK, Levy BM : A Textbook of

Oral Pathology, 4th edn. Saunders, Philadelphia, 308-311, 1983.

2. Neville BW, Damm DD, Allen CM, et al. : Oral and Maxillofacial Pathology 2nd edn. Saunders, Missouri, USA, 631-632, 2002.

3. Kramar IRH, Pindborg JJ, Shear M : World Health Organization International Histological Classification of Tumors - Histological Typing of Odontogenic Tumours, 2nd edn. Springer-Verlag, Berlin Heidelberg, Germany, 11-42, 1992.

4. Ryu JR, Kim YJ, Kim HJ, et al. : Eruption disturbance associated with a developing odontoma. *J Korean Acad Pediatr Dent*, 37:505-511, 2010.

5. Kim SY, Choi NK, Kim SM : Conservative surgical removal of compound odontoma: case reports. *J Korean Acad Pediatr Dent*, 39:97-112, 2012.

6. Katz RW : An analysis of compound and complex odontomas. *J Dent Child*, 56:445-449, 1989.

7. Piattelli A, Trisi P : Morphodifferentiation and histodifferentiation of the dental hard tissues in compound odontoma: a study of undemineralized material. *J Oral Pathol Med*, 21:340-342, 1992.

8. Park TW, Lee SR, Choi HM, et al. : oral & maxillofacial radiology, 3rd ed. Narae Publishing, Inc., Seoul, 371-372, 2001.

9. Goaz PW, White SC : Oral radiology, 3rd ed. Mosby Co., St. Louis, 442-445, 1994.

10. Delbem ACB, Cunha RF, Bianco KG, et al. : Odontomas in pediatric dentistry: report of two cases. *J Clin Pediatr Dent*, 30:157-160, 2005.

11. Tomizawa M, Otsuka Y, Noda T : Clinical observations of odontomas in japanese children: 39 cases including one recurrent case. *Int J Pediatr Dent*, 15: 37-43, 2005.

12. Bullen C, Saravia ME, Steinberg B : Conservative management of an impacted incisor. *Oral Surg OraAcadl Med Oral Pathol*, 61:564-567, 1986.

13. Thwaites MS, Camacho JL : Complex odontoma : report of case. *ASDC J Dent Child*, 54:286-288, 1987.

14. Hopper FE : A pedunculated complex composite odontoma. *Br Dent J*, 128:181-184, 1970.

15. Hitchin AD, Mason DK : Four cases of compound composite odontomas. *Br Dent J*, 104:269-274, 1958.

16. Lopez AL, Silvestre DF, Gil LJ : Compound odontomas erupting in the mouth : 4-year follow-up of a clinical case. *J Oral Pathol*, 21:285-288, 1992.

17. Owens BM, Schuman NJ, Oliver FM, *et al.* : Dental odontomas: a retrospective study of 104 cases. *J Clin Pediatr Dent*, 21:261-264, 1997.
18. Kaugars GE, Miller ME, Abbey LM : Odontomas. *Oral Surg Oral Med Oral Pathol*, 67:172-176, 1989.
19. Miki Y, Oda Y, Iwaya N, *et al.* : Clinicopathological studies of odontoma in 47 patients. *J Oral Sci*, 41: 173-176, 1999.
20. Iatrou I, Vardas E, Theologie-Lygidakis N, Leventis M : A retrospective analysis of the characteristics, treatment and follow-up of 26 odontomas in Greek children. *J Oral Sci*, 52:439-447, 2010.
21. Budnick SD : Compound and complex odontomas. *Oral Surg Oral Med Oral Pathol*, 42: 501-506, 1976.
22. Regezi JA, Kerr CDA, Courtney RM : Odontogenic tumors: analysis of 706 cases. *J Oral Surgery*, 36: 771-778, 1978.
23. Bordini J Jr, Contar CM, Machado MA, *et al.* : Multiple compound odontomas in the jaw: case report and analysis of the literature. *J Oral Maxillofac Surg*, 66:2617-2620, 2008.
24. Hisatomi M, Aasumi JI, Konouchi H, *et al.* : A case of complex odontoma associated with an impacted lower deciduous second molar and analysis of the 107 odontomas. *Oral Dis*, 8:100-105, 2002.
25. Rotberg S, Kopel HM : Early versus late removal of supernumerary teeth in the premaxilla : a radiographic study. *Compendium Continuing Educ*, 5: 115-119, 1984.
26. Stermer Beyer-Olsen EM, Hurlen B, Humerfelt D : Changing positions of supernumerary teeth in the premaxilla : A radiographic study. *J Dent Child*, 52: 428-30, 1985.
27. Oliveira BH, Campos V, Marcal S : Compound odontoma-diagnosis and treatment : three case reports. *Pediat Dent*, 23:151-157, 2001.
28. Vanarsdall RL, Corn H : Soft-tissue management of labially positioned unerupted teeth. *Am J Orthod*, 72:53-64, 1997.
29. Witsenburg B, Boering G : Eruption of impacted permanent upper incisors after removal of supernumerary teeth. *Int J Oral Surg*, 10:423-431, 1981.
30. Hitchin AD : The radiology of the calcified composite odontomas. *Dent Pract Dent Rec*, 12:223-230, 1962.
31. Ashkenazi M, Chodik G, Greenberg BP, *et al.* : Postoperative prognosis of unerupted teeth after removal of supernumerary teeth or odontomas. *Am J Othod Dentofac Orthp*, 131:614-619, 2007.

국문초록

치아종의 임상적 특징과 치료에 대한 후향적 연구

문유진 · 이대우 · 김재곤 · 백병주 · 양연미

전북대학교 치의학전문대학원 소아치과학교실 및 구강생체과학연구소

치아종은 상피성 치성 종양에 속하며 악골내 치성 종양 중에서 가장 흔한 질환으로 보통 유치의 만기 잔존이나 영구치의 매복과 연관되어 나타난다.

본 연구는 2005년 1월부터 2014년 3월까지 전북대학교 치과병원에서 치아종으로 진단을 받은 74명의 환자에서 발견된 치아종 75증례를 분석하였다. 그 결과 남자가 42명(56.8%), 여자 32명(43.2%)으로 남자에서 약 1.3배 정도 높은 발생률을 보였다. 치아종으로 진단받은 환자들의 평균 나이는 10.3세이며, 치아종의 위치는 상악 48%(36개), 하악 52%(39개)로 균등하게 분포되어 있었다. 치아종과 관련된 임상 증상으로는 인접 치아의 매복 76%, 유치의 만기 잔존 52%, 인접 치아들의 전위 또는 회전이 32%로 나타났다. 치아종은 대부분 외과적으로 제거되었으며, 제거 후 자발적으로 맹출한 경우가 17증례, 영구치 맹출을 위해 추가적 치료가 필요했던 경우가 25증례, 매복된 치아의 예후가 불량할 것으로 판단되어 발치를 한 경우가 9증례였다.

주요어: 복합 치아종, 복잡 치아종, 맹출 장애