

## 복부 둔상에 의한 얇은영덩회돌이동맥 파열의 혈관조영색전술을 통한 성공적인 치료: 증례보고

부산대학교병원 외상외과

이상봉, 박성진, 여광희, 김호현, 박찬용, 김재훈,  
김창완, 최선우, 김선희, 황정주, 조현민

- Abstract -

### Successful Angiographic Embolization of Superficial Circumflex Iliac Artery Rupture Caused by Blunt Abdominal Trauma: A Case Report

Sang Bong Lee, M.D., Sung Jin Park, MD, Kwang Hee Yeo, M.D., Ho Hyun Kim, M.D.,  
Chan-Yong Park, Ph.D., Jae Hun Kim, M.D., Chang Wan Kim, M.D., Seon Uoo Choi, M.D.,  
Seon Hee Kim, M.D., Jung Joo Hwang, Ph.D., Hyun Min Cho, Ph.D.

*Department of Trauma Surgery, Pusan National University Hospital, Busan, Korea*

Lat. abdominal wall hematoma with active bleeding is very rare but need prompt bleeding control. We report successful treatment by angiographic embolization of superficial circumflex iliac artery rupture caused by blunt trauma. A 60-year-old woman presented painful, enlarging, lat. abdominal wall mass with ecchymosis caused by blunt abdominal trauma. Contrast leakage of superficial circumflex iliac a. within the lt. ext. oblique m. hematoma was confirmed by abdominal computed tomography. Angiographic embolization was performed successfully. Patient was discharged at 4th day after trauma without complication. Angiographic embolization is important treatment option of lat. abdominal wall hematoma with active bleeding replacing emergency surgery. [ J Trauma Inj 2015; 28: 39-42 ]

**Key Words:** Lateral abdominal wall hematoma, Oblique muscle hematoma, Superficial circumflex iliac artery, Embolization, Blunt abdominal trauma

\* Address for Correspondence : **Sung Jin Park, M.D.**

Department of Trauma Surgery, Pusan National University Hospital,  
305 Gudeok-Ro, Seo-Gu, Busan, 602-739, Republic of Korea  
Tel : 82-51-240-7369, Fax : 82-51-247-7719, E-mail : psj-ok@hanmail.net

**Submitted** : January 11, 2015 **Revised** : March 19, 2015 **Accepted** : March 19, 2015

본 연구는 2015년도 부산대학교병원 임상연구비 지원으로 이루어졌음.

## I. 서 론

복벽의 혈종은 복통의 드문 원인으로 보통은 근섬유의 파열로 발생하며 배경사근(Abdominal oblique m.)보다는 주로 배곧은근(Rectus abdominis m.)에 발생하고, 드물게 복벽동맥(Epigastric a.)이나 영덩휘돌이동맥(Circumflex iliac a.) 등의 혈관 손상으로 발생한다.(1-3) 대부분의 경우 안정 및 통증조절 등의 보존적인 방법으로 치료되지만, 급속히 증가하는 혈종의 경우 혈관손상에 의한 활동성 출혈이 대량출혈로 이어져 치명적인 경과에 이르는 경우가 있으므로 적극적인 방법으로 지혈을 시행해야 할 필요가 있다.(4-6)

저자 등은 복부 둔상에 의한 얇은 영덩휘돌이동맥(Superficial circumflex iliac a.)의 파열로 발생한 외배경사근의 혈종(Ext. oblique m. hematoma)을 혈관 조영 색전술을 통해 성공적으로 치료한 사례가 있어 이를 보고하고자 한다.

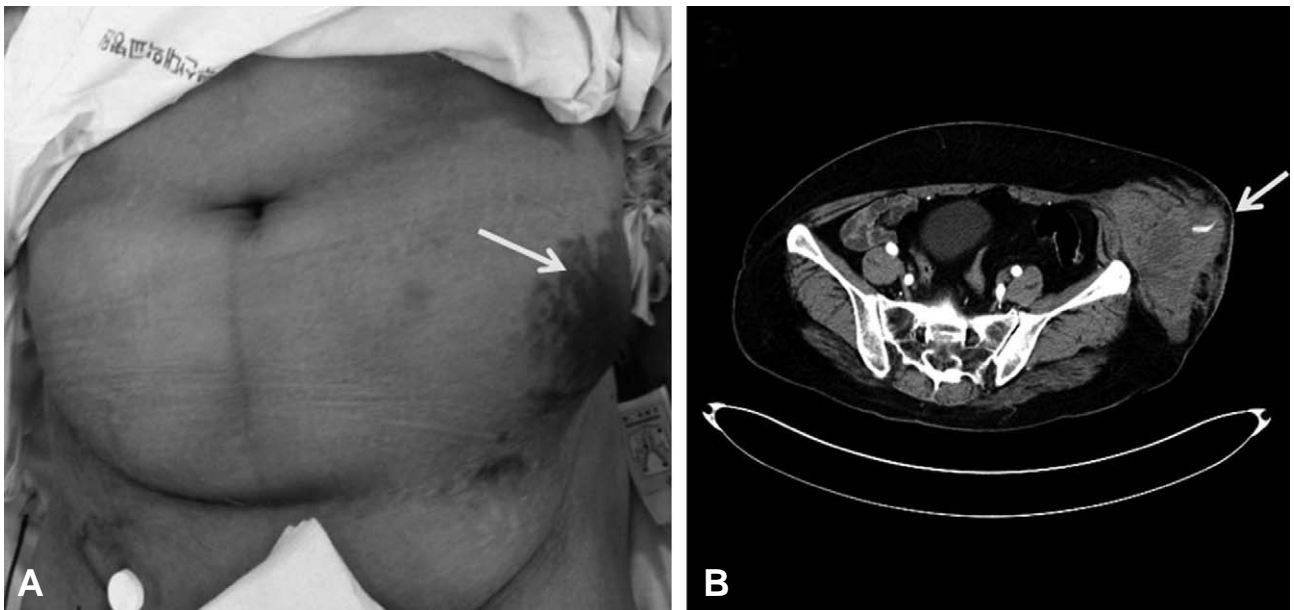
## II. 증 례

2014년 8월 20일 23시 30분경 50세 여자환자가 음주 후 미끄러져 넘어지면서 모서리에 부딪혀 발생한 좌측 복벽의 크기가 증가하는 종괴와 반상 출혈(Fig. 1A) 및 통증을 주소로 수상으로부터 약 2시간 뒤에 부산대학교병원 응급실에 내원하였다. 환자는 평소 고혈압과 우울증으로 지역의료기관에서 약물치료 중이었으나 복용중인 약물 중 항응고제는 없었다. 내원 당시 환자의 생체징후는 혈압 100/60 mmHg, 체온 36.2°C, 심박동수 78회/분, 호흡수 17회/분으로 안정적

이었고 초기 검사실 소견상 lactic acid가 3.2 (mmol/L)로 약간 상승한 것 외에 Hb 13.3 (103/uL), Hct 37.9 (%), PLT 267 (103/uL), PT 10.1 (sec), INR 0.96, aPTT 29.3 (sec) 등 나머지는 이상소견을 보이지 않았다. 환자는 손상부위의 지속적인 통증과 점차 종괴의 크기가 증가하는 것 같다고 호소하였으며 이학적 검사상 반발통은 없었으나 종괴 주변으로 압통이 관찰되었다. 정확한 진단을 위해 복부 조영증강 전산화 단층촬영을 시행하였고, 검사상 복강 내 출혈이나 장기손상은 관찰되지 않았지만 좌측 복벽에 9×10 cm 크기의 혈종과 함께 조영제 누출이 관찰되어(Fig. 1B) 혈관 조영술을 시행하였고, 얇은영덩휘돌이동맥의 파열로 인한 활동성 출혈을 확인하고 Fibrin glue를 이용하여 선택적 색전술을 시행한 후 경험적으로 gelfoam으로 좌측 아래복부동맥(Inf. epigastric artery)의 색전술을 시행하였다(Fig. 2). 시술 이후 환자의 생체징후나 혈액검사 소견은 안정적이었으며 수상 후 3일째 시행한 복부 전산화 단층촬영 상 활동성 출혈소견은 보이지 않고 혈종의 크기도 4.5×7.5 cm으로 감소하는 양상 보여(Fig. 3) 수상 후 4일째 외래 통한 경과관찰 위해 퇴원하였다.

## III. 고 찰

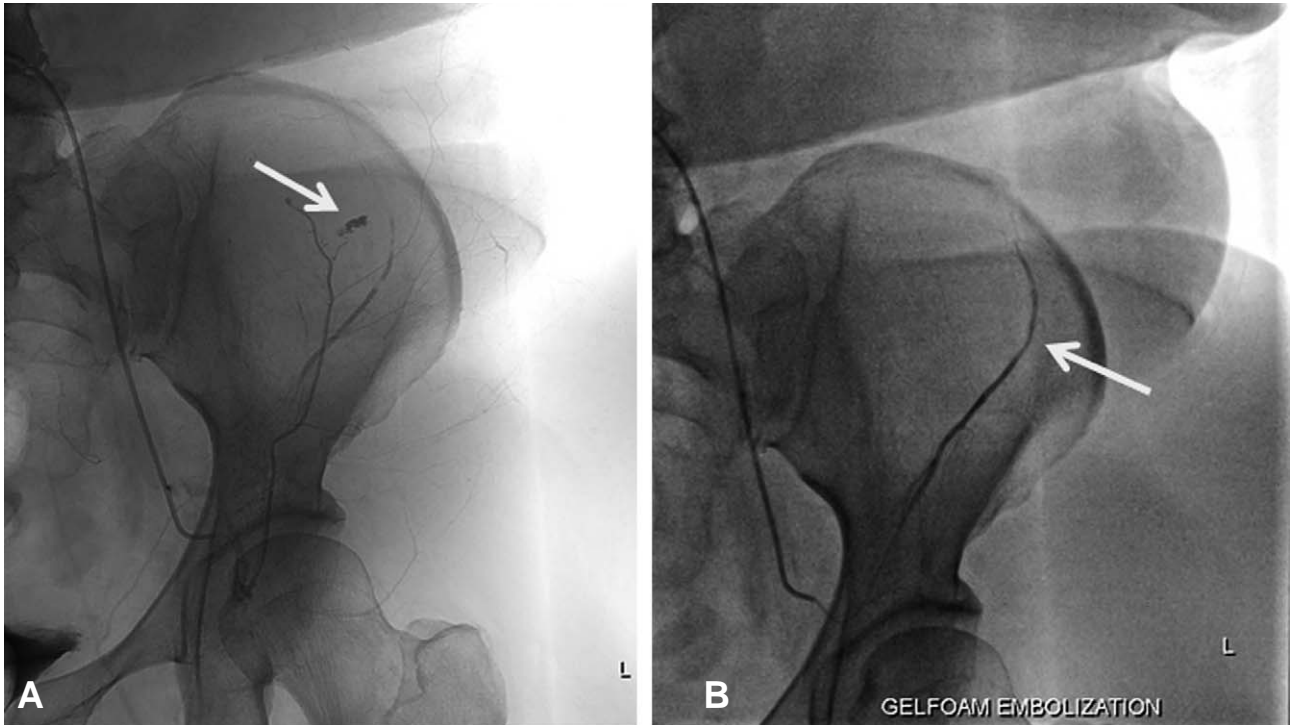
복벽의 혈종은 주로 외상이나 복부수술이나 혈관 내 시술 등의 의인성 손상, 무리한 신체적 운동 또는 기침, 구토 또는 배뇨곤란이나 변비, 임신 등으로 인해 복벽이 과하게 팽창하는 경우에서 발생하고, 여자, 고령, 항응고제를 투여받는 환



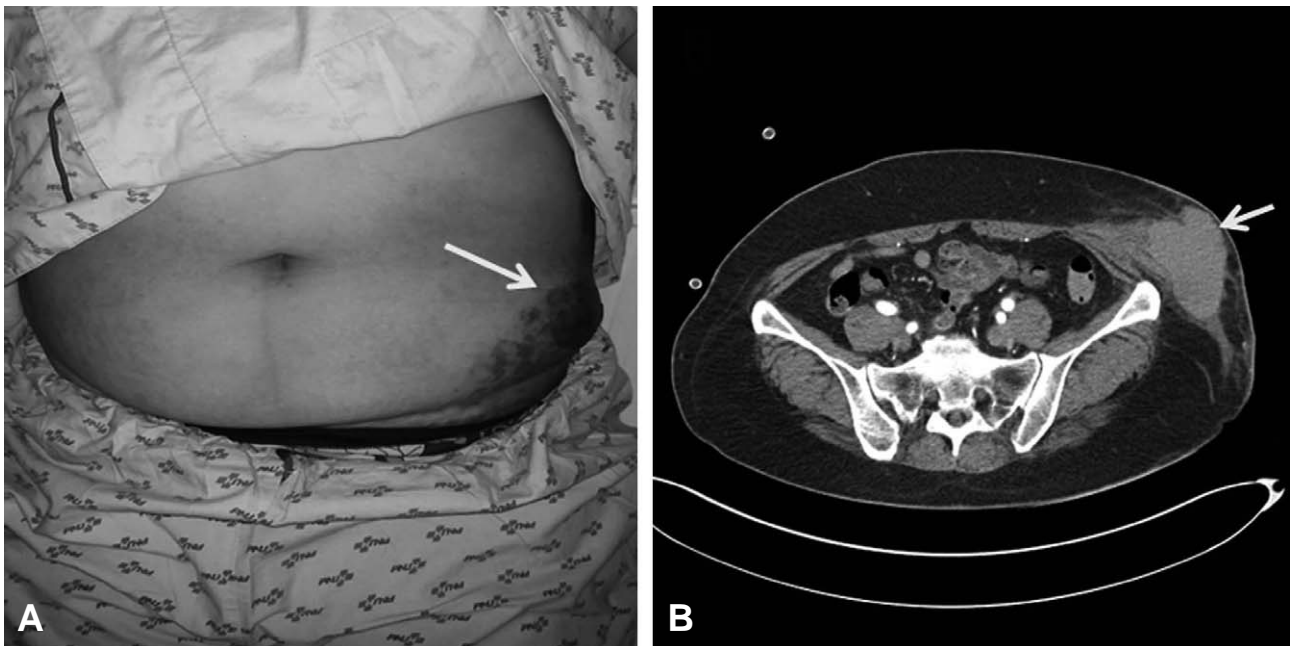
**Fig. 1.** (A) 60-year-old woman presented with painful, enlarging Lt. lat. Abdominal mass with ecchymosis after two hours of blunt abdominal trauma. (B) Contrast enhanced abdominal CT show extravasation of the contrast within the 9×10 cm sized Lt. ext. oblique muscle hematoma.

자에서 호발한다. (2-6) 대부분 배곧은근 근막(Rectus sheath)에 발생하고 배경사근에 발생하는 경우는 드물다. (2,3) 본 증례의 경우 응고장애가 없는 환자에서 복부 둔

상에 의한 얇은영덩취돌이동맥의 파열로 인한 활동성출혈과 그에 따라 바깥배경사근의 혈종이 발생하였다. 드물게 보고된 몇몇 증례들을 살펴보면, 간경변과 그에 따른 응고장애를



**Fig. 2.** (A) Lt. ext. iliac artery angiogram showed contrast media leakage of left superficial circumflex iliac artery. Selective embolization was done by Fibrin glue. (B) After selective embolization, empirical embolization of left inferior epigastric artery was done by gelfoam.



**Fig. 3.** (A) Ecchymosis was partially resolved at 3 days after trauma. (B) CT showed 4.5×7.5 cm sized hematoma without active bleeding.

가진 환자에서 복수천자술(Paracentesis) 이후에 발생한 얇은영덩회돌이동맥의 가성동맥류(Pseudoaneurysm)를 색전술로 치료한 경우,(7) 경동맥 확장술과 항응고 치료를 받은 환자에서 합병증으로 발생한 얇은영덩회돌이동맥 손상과 바깥 복벽의 혈종을 색전술로 치료한 경우가 있었다.(8)

복벽의 혈종은 보통 초음파나 조영 증강 전산화 단층촬영이 추천되며, 특히 조영 증강 전산화 단층촬영은 파열 부위의 활동성 출혈의 유무를 확인하는데 유용하다.(9,10) 저자 등은 이번 증례에서 조영 증강 전산화 단층촬영을 통해 활동성 출혈을 발견하여 곧 이어서 혈관 조영 색전술을 시행하였다. 그러나 비록 조영제 누출이 관찰되지 않는다 하더라도 혈관 조영술을 통해 출혈 부위를 확인해야 한다는 연구도 있다.(11)

대부분의 작은 복벽 혈종은 통증조절이나 안정을 통한 보존적인 방법으로 치료되지만 초기에 생체징후가 불량하거나 급속히 증가하는 혈종 또는 보존적인 치료에도 출혈이 지속되며 크기가 증가하고 생체징후에 변화가 있는 혈종의 경우 치명적인 경과를 보이기도 하여 수술이나 중재적 시술을 통한 지혈이 필요하다.(2-6) 최근에는 다양한 부위의 활동성 출혈을 혈관 조영 색전술을 통하여 보다 덜 침습적이며 효율적인 방법으로 지혈하여 응급수술을 대체하고 있다.(3,9) 본 증례의 경우, 생체징후나 혈액검사소견은 양호하였지만 수상 후 2시간만에 급속히 증가하는 혈종을 보여 적극적인 지혈이 필요하였고 저자 등은 조영 증강 복부 전산화 단층촬영을 통해 얇은영덩회돌이동맥 파열을 확인하였고 혈관 조영 색전술을 통해 성공적으로 치료할 수 있었다.

#### IV. 결 론

복벽 혈종 중에서도 배경사근의 혈종(Oblique m. hematoma)은 드물며 특히 응고장애가 없는 환자에서 둔상으로 인한 얇은영덩회돌이동맥 파열에 따른 활동성 출혈이 원인인 경우는 더욱 드물다. 일단 활동성 출혈이 확인되면 적극적인 지혈이 필요하며, 혈관 조영 색전술은 수술적 지혈에 비해 덜 침습적이면서 효과적인 방법으로 응급수술을 대신하는 주요 옵션이 될 수 있을 것이다.

#### REFERENCES

- 1) Tai CM, Liu KL, Chen CC, Lin JT, Wang HP. Lateral abdominal wall hematoma due to tear of internal abdominal oblique muscle in a patient under warfarin therapy. *Am J Emerg Med* 2005; 23: 911-2.
- 2) Shimodaira M, Kitano T, Kibata M, Shirahata K. An oblique muscle hematoma as a rare cause of severe abdominal pain: a case report. *BMC Research Notes* 2013; 6: 18-20.
- 3) Shimizu T, Hanasawa K, Yoshioka T, Mori T, Kajinami T, Yokoyama K, et al. Spontaneous hematoma of the lateral abdominal wall caused by a rupture of a deep circumflex iliac artery: report of two cases. *Surg Today* 2003; 33: 475-8.
- 4) Turnage RH, Badgwell B. Abdominal wall, umbilicus, peritoneum, mesenteries, omentum, and retroperitoneum. In: Townsend CM, Beauchamp RD, Evers BM, Mattox KL eds. *Sabiston textbook of surgery: the biological basis of modern surgical practice*. 19th ed. Philadelphia: Elsevier Saunders; 2012: 1088-113.
- 5) Cherry WB, Mueller PS. Rectus sheath hematoma: Review of 126 cases at a single institution. *Medicine (Baltimore)* 2006; 85: 105-10.
- 6) Linhares MM, Lopes Filho GJ, Bruna PC, Ricca AB, Sato NY, Sacalabrini M. Spontaneous hematoma of the rectus abdominis sheath: a review of 177 cases with report of 7 personal cases. *Int Surg* 1999; 84: 251-7.
- 7) Day RW, O'Donnell ME, Huettl EA, Naidu SG, Eversman WG, Douglas DD. Successful Coil Embolization of Circumflex Iliac Artery Pseudoaneurysms Following Paracentesis. *Vasc Endovasc Surg* 2014; 48: 262-6.
- 8) Fukunaga, N, Satoh K, Ikeyama S, Satomi J. Lateral abdominal wall hematoma as a rare complication after carotid artery stenting: a case report *World J Emerg Surg* 2009; 4: 39-41.
- 9) Tomoe N, Tatsuyuki I, Daihiko E, Kinya Y, Daisuke T, Katsumi S, et al. Spontaneous internal oblique hematoma successfully treated by transcatheter arterial embolization. *Radiat Med* 2008; 26: 446-9.
- 10) Moreno GA, Aguayo JL, Flores B, Soria T, Hernandez Q, Ortiz S, et al. Ultrasonography and computed tomography reduce unnecessary surgery in abdominal rectus sheath haematoma. *Br J Surg* 1997; 4: 1295-7.
- 11) Rimola J, Perendreu J, Falco J, Fortuno JR, Massuet A, Branera J. Percutaneous arterial embolization in the management of rectus sheath hematoma. *Am J Roentgenol* 2007; 188: 497-502.