

외상성 소퇴부 피하혈종 소양인 환자 치험례

이용재 · 박성식

동국대학교 한의과대학 사상체질과

Abstract

A Case of Traumatic Subcutaneous Hematoma of Shin in Soyangin

Yong-Jae Lee, Seong-Sik Park

Department of Sasang Constitutional Medicine, Dongguk University

Objectives

The purpose of this study was to report the effects of treatments to traumatic subcutaneous hematoma on the shin using herbal medication and external application without venesection, which had no change in spite of previous 3 weeks medical conservative treatment so it had a risk of sepsis.

Methods

The patient diagnosed as Soyangin was prescribed with Yangkyuksanhwa-tang. The subcutaneous hematoma lesion was treated by external application of Daehwangchija-san(大黃梔子散). We evaluated the size of hematoma, pain and gait disturbance.

Results and Conclusions

Subcutaneous hematoma and relevant symptoms disappeared within 11 days of admission. Any kind of sequela did not show up and skin color was recovered after 4 month later follow-up.

Key Words: Subcutaneous Hematoma, Yangkyuksanhwa-tang, Daehwangchija-san, Sasang Constitution

I. 緒論

외상으로 인해 근육과 혈관, 연부조직이 손상되면 피하출혈이 발생할 수 있다. 출혈된 혈액은 정상적인 경우에 체내로 흡수되지만 만약 체내로 흡수되지 않고 기관, 공간 혹은 조직에서 혈병(blood clot)으로 남아 덩어리 모양의 종괴가 된다면 혈종(Hematoma)이라고 한다¹. 피하에 혈종이 발생되면 24시간내 병변부위를 거상시키고 얼음팩 등으로 해당부위의 온도를 낮추어 출혈량을 줄여야 하며 보존적 치료만으로 보통 3-4일 내에 치유되는데, 경우에 따라 인접부위의 괴사나 회복지연을 방지하기 위해 절제, 흡인 등 외과적 처치를 해야할 수 있다².

또한 혈종의 범위가 넓게 퍼져 있어 외과적 처치가 곤란한 경우에도 항생제를 투여하며 경과 관찰만 하는 보존적 치료를 한다¹. 외상으로 발생한 피하혈종은 농양이나 패혈증을 일으킬 수 있어 적절한 치료를 요한다. 패혈증은 체내 병원성 미생물의 감염에 의해 전신 염증반응이 발생하는 경우를 말하며, 전체 패혈증 환자의 30%는 외과 환자들에게 발생하는데 수술 후 감염이 흔하지만, 외상환자나 장기간 입원환자는 균혈증으로부터 발생하기도 한다³.

그 동안 피하혈종에 대한 한의학적 연구는 당귀수산⁴, 혈부축어탕⁵을 이용한 실험연구와 당귀수산 및 자락 등을 이용한 임상보고¹가 있었으나, 사상의학적 치료 보고는 없었다. 본 치험례의 환자는 낙상으로 인하여 하지 소퇴부위에 피하혈종이 발생한 후 양방 병원에 입원하여 3주간의 보존적 치료를 받았으나 부종 및 통증이 호전되지 않아 패혈증 가능성에 대한 설명을 듣고 퇴원후 본원에 내원하여 사상의학적 처방과 외용제 만으로 단기간에 증상개선을 경험한 바, 본 증례를 보고하는 바이다.

II. 證例

1. 환자: ○재○ (F/88)

2. 입원치료기간: 2015년 3월 27일 ~ 4월 6일(11일)

3. 진단명: 기타 및 상세불명의 아래다리 부분의 타박상(S801)

4. 주소증: 양측 소퇴부 피하혈종 및 통증, 보행장애

5. 발병일: 2015년 2월 28일

6. 과거력: 고혈압 외 별무

7. 가족력: 특이사항 없음

8. 사회력: 흡연 10개비/일, 음주 다량

9. 현병력

상기 여환은 2015년 2월 28일에 넘어져 누골과 양측 소퇴부위의 통증으로 당일 양방병원 내원, X-ray상 누골 골절 소견(소퇴 골절 소견 없음) 받고 3주간 입원 치료하였다. 검사상 소퇴부 골절소견은 없었지만 넘어질 때의 충격으로 인해 피하혈종이 발생하여 항생제 투여하며 보존적 치료를 하였는데 3주후 누골의 골절은 호전되었으나 소퇴의 피하혈종과 통증에 변화가 없어 패혈증이 우려된다는 설명을 듣고 3월 23일 퇴원하였다. 이후 2015년 3월 27일 패혈증을 염려하여 혈종 부위에 침, 자락법 등 제외한 치료 원하며 본원 사상체질과에 휠체어 타고 입원하였다.

10. 체질소견

1) 體形氣像: 신장 154cm, 체중 51kg이며 가슴이 발달하고 허리가 빈약하다. 누골각은 약 110도 정도이다.

(1) 腋窩橫紋 사이의 거리: 29.2cm

(2) 양 유두간의 횡행직선상 거리: 30.2cm

(3) 제7, 8 협늑골 접합부 횡행상 직선상 거리: 29.0cm

(4) 신갈혈-천추혈 횡행직선상 거리: 32.6cm

(5) ASIS 연결 횡행직선상 거리: 31.6cm

2) 容貌詞氣: 눈이 매섭고 음성에 힘이 있어 靦銳好勇적 특성이 보인다.

3) 性質材幹: 평소 남에게 지기 싫어하고 잘못된 일이 있으면 바로 잡으려 한다.

4) 素證

- (1) 睡眠: 수면시간이 2-7시간으로 불규칙적이고 잠 들기가 힘들며 중간에 깨는 일도 많다. 수면제 복용한지 3년 이상 경과되었다.
- (2) 食慾·消化狀態: 식욕이 저하되고 소화가 잘 안 되는 편으로 소화제를 때때로 먹으나 식사량은 1공기씩 3끼를 먹고 식사속도가 빠르다.
- (3) 大便: 하루 2-3회 무른 변을 본다. 배변시간이 길다.
- (4) 小便: 보통색 소변을 하루 5-6회 본다.
- (5) 口渴·飲水: 입마름이 있어 평소 수차례 찬물을 마신다.
- (6) 汗: 땀 흘리고 나면 상쾌하다.

5) 現證

- (1) 睡眠: 3년 째 수면제 복용 중으로 수면제 없이 잠들기가 어렵다.
 - (2) 食慾·消化狀態: 소증과 같다.
 - (3) 大便: 1-3일마다 굳은 변을 한번씩 본다. 배변 시간이 길다.
 - (4) 小便: 일과 중에 5-6회, 야간에 2-3회 보며, 요실금이 있다.
 - (5) 口渴·飲水: 입마름이 있지만 미지근한 물을 마신다.
 - (6) 汗: 땀을 거의 흘리지 않고 흘리고 나면 피곤하다.
 - (7) 舌, 脈: 淡紅, 苔黃, 脈數
- 6) 체질진단: 상기사황을 종합하여 사상체질 전문 의가 임상적으로 少陽人으로 판단하였다.

11. 검사소견

1) 임상병리소견(2015년 3월 27일)

Total protein, Potassium, Hemoglobin 등 수치가 저하되어 있으나 염증관련 수치(Erythrocyte Sedimentation Rate, C-reactive protein)는 참고치 범위 내에 속했다.

2) 방사선소견(2015년 3월 30일)

피하혈종이 있는 소퇴부 x-ray 상 골절소견은 없었다.

III. 治療 및 經過

1. 治療방법

1) 藥物治療

(1) 湯藥

소양인 양격산화탕(Table 1)을 1일 2첩 탕전하여 총 3포(120cc/포)로 나누어 식후 30분에 하루 3번 복용하였다.

(2) 外用劑

대황, 치자분말 5g씩을 물에 개어 환부에 붙이고 거즈로 덮은 후 그 위를 붕대로 감아 매일 1회(12시간) 붙여놓았다 (Table 2).

(3) 針灸治療

- ① 동방침구에서 제조한 직경 0.25mm, 길이 30mm의 1회용 stainless 호침을 사용하여 1일 1회 소해, 경거, 중완 등에 자침후 15분간 유침하였다. 혈위 선택시 하지부위는 배제하였다.
- ② 그 외 간접구(중완), 유관법(배수혈)을 실시하였다.

(4) 양약: 양방병원 입원시부터 복용하던 항생제 등은 그대로 유지하였다.

세파메칠정(1세대 세팔로스포린계), 트라우밀정(소염효소제), 근화소말겐정(NSAIDs)

Table 1. Composition of Yangkyuksanhwa-tang

Herbal Name	Scientific Name	Amount(g)
生地黄	Rehmanniae Radix	8
忍冬藤	Lonicerae Folium	8
連翹	Forsythiae Fructus	8
梔子	Gardeniae Fructus	4
薄荷	Menthae Herba	4
知母	Anemarrhenae Rhizoma	4
石膏	Gypsum Fibrosum	4
防風	Saposhnikovia Radix	4
荊芥	Schizonepetae Spica	4

Table 2. Composition of Daewhangchija-san

Herbal Name	Scientific Name	Amount(g)
大黃	Rhei Rhizoma	5
梔子	Gardeniae Fructus	5

2. 치료경과

1) 입원당일3일: 입원당일에 우측 소퇴 외측과 좌측 소퇴 내측에 각각 성인 손바닥 크기의 피하혈종이 있었다. 환부가 부어 있으며 안정시에도 옥신거리는 통증이 Visual Analog Scale(VAS) 6-7 정도로 측정되었고 통증으로 인해 일어설 수가 없었다. 환부에 외용제를 발라 거즈로 덮은 후 붕대로 감았는데 통증 때문에 12시간 정도만 감은 채로 유지할 수 있었다. 탕약 복용과 외용제 사용을 시작하면서 부종과 통증이 점차 감소되어 입원 3일째에는 안정시에 통증이 느껴지지 않았으며 앉은 상태에서 일어설 수를 할 수 있었고 환부의 열감은 거의 소실되었다.

2) 입원4-6일: 4일째부터 혼자 힘으로 걷기를 시도하다가 5일째에는 혼자서 10m 거리를 한번에 걸었으나 보행중 통증이 발생하여 더 이상 걷지 못했다. 안정시의 통증은 이때까지 간헐적으로 발생하다가 6일째에는 환부를 강하게 압박해도 통증이 거의 느껴지지 않게 되었다 (VAS 0-1).

3) 입원7-9일: 7일째부터 10m 정도 거리 보행시의 통증이 거의 사라졌고, 8일째부터는 병동 복도를 산책 삼아 걸을 수 있게 되었다. 9일째에는 혼자서

30분 정도 천천히 걸을 수 있을 정도로 보행시의 통증이 감소하였다.

4) 입원10-11일: 부종이 거의 소실되고 피멍이 들어 얼룩덜룩했던 피부의 색도 사라졌으며 보행상태가 거의 낙상이전의 상태로 회복되어 치료를 종결시키고 환자가 퇴원하였다.

5) 퇴원한지 4개월 후 추적관찰시 통증 및 혈종, 피부 색이 완전히 호전되었고 후유증이 발생하지 않았음을 확인하였다.

IV. 考察 및 結論

혈종(hematoma)은 출혈된 혈액이 체내에 흡수되지 않고 혈병(blood clot)이 되어 기관, 공간, 조직 등 국소 부위에 모여 있는 것을 말하며 외상이나 수술 후에 근처의 모세혈관이 파괴되어 발생한다. 혈종은 임상적으로 부종, 종창, 반상출혈, 경결감 등이 동반되고 크기가 큰 것은 피부괴사를 초래할 수 있고 심부에 압박이 가해질 경우 신경전도 장애를 가져올 수도 있다. 피하에 발생한 혈종은 부위가 크고 점차 확대되는

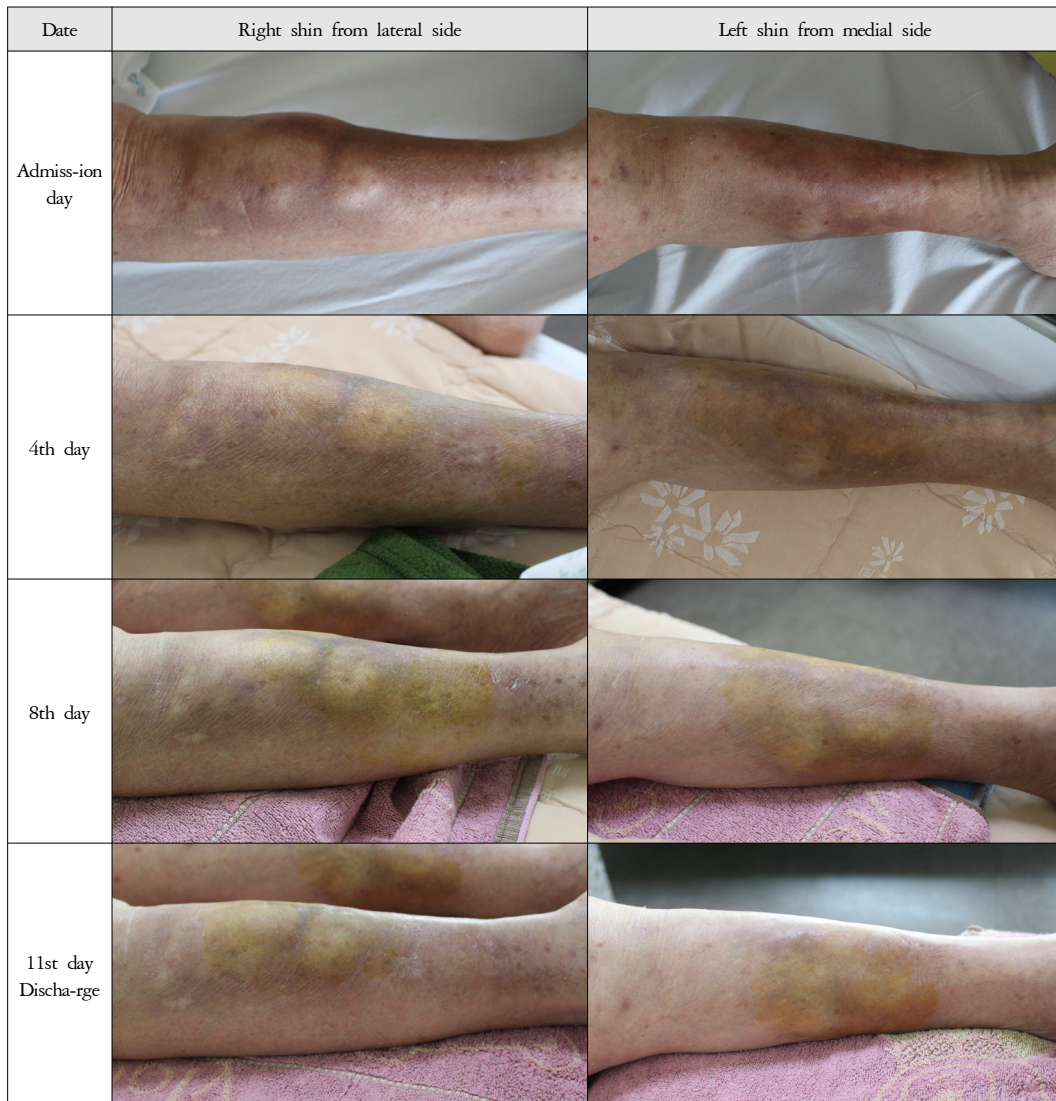


Figure 1. Progress of hematoma lesion

경우 표층의 피부나 인접한 피부의 피하지방에 괴사를 일으키고 감염 발생률을 높이며 조직의 부종을 야기하여 회복기간을 지연시킬 수 있다⁶. 혈종의 발생기전은 혈병의 수축으로 인해 혈장단백의 축적과 정수력학적 압력으로 인해 부종이 생기는데 이러한 혈종의 제거를 위해서는 절개후 배액이나 흡인⁷, 혈전용해제 투여⁸, 배액관 삽입² 등의 방법을 사용한다.

혈종의 발생 초기의 치료법은 확장 방지를 위해

냉찜질을 하고 감염되지 않도록 항생제 처치를 한다. 혈종은 보통 3-4일내에 저절로 치유되지만 경우에 따라 절개 및 배액이나 흡인을 실시할 수 있고, 덩이효과(mass effect)로 인해 기능손상이 예상된다면 수술적 처치를 택할 수 있다⁸.

한의학적으로 혈종은 어혈로 볼 수 있다. 어혈은 혈액이 체내 국소에 정체된 것으로 혈류 자체가 정체되어 있는 것, 혈액의 성질이 바뀌어 생리기전에 문제

가 생긴 것, 혈액에 외류와 혈전이 생긴 것, 혈관을 이탈한 것으로 정의할 수 있다. 어혈의 원인은 크게 外傷, 外感寒熱, 臟腑內傷 등이 있다⁹.

본 증례의 여환은 외상으로 인해 늑골의 골절 및 소퇴부의 피하혈종이 발생하여 양방병원에 입원하여 보존적 치료를 하였으나 3주간의 치료에도 불구하고 혈종에 대해서는 별 호전 없이 폐혈종의 위험성에 대한 설명을 듣고 퇴원하여 한방병원으로 다시 내원하였다. 양방병원 입원중 늑골의 골절은 완치되었으나 피하혈종에 대해서는 폐혈증 방지를 위해 항생제를 투여하며 경과를 관찰했지만 혈종이 자연 흡수되지 않았고 본인 입원당시 해당 부위를 관찰했을 때 혈종이 피하로 넓게 퍼져 있었고 부종이 심하여 표면이 울퉁불퉁했으며 통증으로 보행이 불가능한 상태였다. 국소부위에 혈종이 있을 경우에는 자락요법을 시도해 볼 수 있지만 환자의 보호자가 폐혈증을 염려하였다. 따라서 혈종 부위에 자락법 등 침습적인 치료를 배제하고 탕약과 외용제를 주치료법으로 선택하게 되었다.

탕약은 환자의 체형, 용모, 성질제간, 병증 등을 종합하여 少陽人으로 임상적 판단하여 涼膈散火湯을 투여하였다. 涼膈散火湯은 『東醫壽世保元』에 기재되어 있으며 적응증은 上消와 纏喉風, 唇腫¹⁰이고, 실험 연구에서는 항염효과¹¹가 보고되었다. 『東醫四象新編』에서의 쓰임은 吞酸, 嘈囉噫氣, 惡心, 脹滿, 七氣, 衄血, 尿血, 便血, 다리의 通治 등이다¹². 또한 涼膈散火湯은 淸肺瀉肝湯, 星香正氣散과 함께 뇌졸중환자에게 다용되는 처방이며 항혈전, 항응고 효과가 있어¹³, 어혈에 대한 치료법으로 활용가능하다고 생각한다.

외용제는 大黃과 梔子를 사용했는데 大黃은 活血逐瘀 작용이 있기 때문에 瘀血諸症을 다스리며 증상에 外敷하면 淸熱解毒작용이 있고, 梔子は 瀉火除煩, 淸熱利濕, 涼血解毒의 효능이 있으며 生用으로 연말하여 병소에 첩포하면 散瘀消腫 및 어혈을 제거할 수 있다¹⁴. 본 환자의 경우 치료 4일 만에 혈종 및 통증이 대부분 감소된 것으로 보아 양적산화당 이외에 외용제를 사용한 것도 매우 효과적이었다

고 생각한다.

외용제 중의 梔子は 소양인의 약물이지만 大黃은 태음인의 약물이므로 체질약물 혼용에 대한 문제가 있을 수 있다. 하지만 『東醫壽世保元』에도 체질별 약물을 혼용하여 치료한 적이 있는데 소양인의 水銀熏鼻方에는 소음인 약물인 沈香이 포함되어 있고, 소음인의 乳房近脅 漏瘡에 산삼末과 소양인 약물인 熊膽末을 혼용했다는 예¹⁰가 있다. 체질에 따른 약물의 혼용여부에 대한 문제는 김 등의 연구¹⁵에서 언급하고 있어 여기서는 상술하지 않겠다.

본 증례의 경우 치료 시작후 4일 만에 부종과 안정시 통증이 크게 감소하여 자력으로 보행을 할 수 있을 정도가 되었고, 이후 7일간 보행시의 통증이 완화되면서 보행거리가 증가했고 혈종뿐만 아니라 피부에 얼룩덜룩하게 남아있던 혈종흔도 사라져 입원후 11일만에 치료를 종료하였다. 이 환자는 퇴원 4개월후 추적 관찰한 바 정상적으로 활동하고 있음을 확인하였다. 국소부위 피하혈종과 같은 어혈에 자락요법을 사용하지 않고 사상방과 외용제만으로 치료 효과가 있던 사례로 본 증례를 보고하는 바이다.

V. 參考文獻

1. Jung IM, Yu DS, Park MJ, Yeom SR, Kwon YD. A Clinical Case of Oriental Medical Treatments for Traumatic Thigh Subcutaneous Hematoma by Traffic Accident. J Oriental Rehab Med. 2010;20(2):219-225. (Korean)
2. Choi WJ, Lee WH, Park NJ, Oh HS, Hong KJ, Min BJ. A Case Report of Facial Skin Necrosis by Traumatic Hematoma. J Maxillofac Plast Reconstr Surg. 2004; 26(1):81-86. (Korean)
3. Jang JY, Shim HJ, Lee JG. Definition and Pathophysiologic Mechanisms of the Sepsis. J Korean Critical Care Nursing. 2013;3(1):1-5. (Korean)
4. Kim KH. Effects of Dangkwisooan on Subcutaneous

- Hematoma. *J Oriental Med of K.H. Univ.* 1985;8(1): 23-31. (Korean)
5. Choi SH. Effects of Hyulbuchuku-tang on Thrombosis and Subcutaneous Hematoma. *Korean J Oriental Pathology.* 1987;2(1):84-85. (Korean)
 6. Michael SG Bell, Gaby Doumit. Evacuation of hematomas using liposuction technology: Technique and literature review. *Can J Plast Surg.* 2006;14(1):51-52.
 7. Matthew Megson. Traumatic subcutaneous haematoma causing skin necrosis. *BMJ.* 2011;doi: 10.1136/bcr.05.2011.4273.
 8. Seo DH. Protracted Perihematomal Edema after Fibrinolysis Therapy with Urokinase. *Kor J Cerebrovascular Surgery.* 2003;5(2):153-157. (Korean)
 9. Hanbangbyungrihak textbook committee. *Hanbangbyungrihak.* Gyeonggi:Hanuimunhwasa. 2010:112-119. (Korean)
 10. Lee JM. *Donguisusebowon.* 2nd rev. ed. South Korea: Yeougang. 2003:68, 124, 183, 192. (Korean)
 11. Lee JA, Ha HK, Lee HY, Jung DY, Lee JK, Huang DS, Shin HK. Anti-inflammatory Activities of Herbal Formulas for Sasang Constitutional Medicine. 2010; 22(4):56-64. (Korean)
 12. Won DP. *Donguisasangshinpyun 2nd rev.*. Seoul:MD World. 2008. (Korean)
 13. Park EK, Han YO, Kim JM, Han MJ, Kim DH. Antithrombotic activities of Chungpesagantang, Sunghyangjunggisan and Yangkyuksanwhatang. *Natural Product Sciences.* 2002; 8(4):173-176.
 14. Ko HM. *Joongyakhak.* Beijing:JoonggukJunguiyak. 2002:101, 181.
 15. Kim MK, Park SS. The study of Using in Combination with Constitutional Medicines in Sasang Constitutional Medicine. *J Sasang Constitut Med.* 2005;17(1):33-44. (Korean)