

# 『傷寒論』 辨病診斷體系에 근거하여 小柴胡湯을 투여한 陽明病 아토피 피부염 치험 1례

민준홍\* 조소현#

광주광역시 광산구 신창로 58 신창 생 한의원\*

원광대학교 한의과대학 안이비인후피부교실#

## A Case Report of Atopic Dermatitis treated by Soshiho-tang based on *Shanghanlun* Provisions

Joon-Hong Min\*, So-Hyun Jo#

Sinchang Saeng Korean medical clinic, 58 Sinchang-Ro, Gwangsan-gu, Gwangju, Korea\*  
 Dep. of Oriental Ophthalmology and Otolaryngology and Dermatology, Wonkwang University,  
 Iksan, Korea#

**Objective :** This case report presents the effect of *Soshiho-tang* on Atopic Dermatitis. The patient was diagnosed with Yangmyung-byung based on *Shanghanlun* provisions.

**Methods :** According to *Shanghanlun* six meridian patterns diagnostic system, we diagnosed the patient as Yangmyung-byung and he had trouble getting out of bed and nighttime itch. The patient was treated with *Soshiho-tang*. We evaluated the results of treatment by Objective SCORAD Index and pictures.

**Results :** After the treatment, Objective SCORAD Index decreased from 61 to 21.5. And he became to have no trouble in getting up and also nighttime itch vanished.

**Conclusions :** This case report showed the effectiveness of using *Soshiho-tang* according to Diagnostic system based on *Shanghanlun* provisions on Atopic Dermatitis.

**Key words :** *Soshiho-tang*(小柴胡湯), Atopic Dermatitis, *Shanghanlun*(傷寒論), 'A disease pattern identification diagnostic system, Herbal medicine

\* Corresponding author : So-Hyun Jo. Dep. of Oriental Ophthalmology and Otolaryngology and Dermatology, Wonkwang University, Iksan, Korea. E-mail : breezevoice@nate.com

· Received : 2015/12/15 · Revised : 2015/12/24 · Accepted : 2015/12/25

## 서론

주로 영유아기에 발병하여 지속적인 경과를 보이는 아토피피부염은 소양증, 피부 건조증, 특징적인 습진을 동반하는 만성 재발성 알레르기성 피부질환으로<sup>1)</sup>, 2014년 국내 건강보험공단의 자료<sup>2)</sup>에 따르면 2008-2012년 아토피피부염 진료인원이 연 100만 명에 이르며, 평균 2.7%의 증가세를 보이고 있으며, 2012년을 기준으로 전체 환자의 약 50% 가량이 9세 이하 소아 환자인 것으로 나타났다.

현재 아토피피부염에 대한 치료로는 일반적으로 국소 또는 전신 스테로이드제, 항히스타민제, 보습제 등을 시행하며, 이로 조절되지 않는 경우 전신 면역억제제, 광선요법 등이 권장되나, 실제 임상에서 중증도에 따른 적절한 치료가 이뤄지지 않고 있는 실정이다<sup>3)</sup>.

韓醫學에서 아토피피부염은 奶癬, 胎熱, 浸淫瘡, 四彎風의 범주로 보고, 원인을 風熱, 脾胃濕熱, 血虛風燥, 血熱 등으로 나누어 접근하고 있다<sup>4)</sup>. 최근 다각적인 藥物療法과 外治法에 대한 연구가 활발히 진행되고 있으나, 아토피피부염에 傷寒論 처방을 활용한 임상 연구는 부족한 실정이다<sup>5)</sup>.

본 증례에서 사용된 小柴胡湯은 <傷寒論><sup>6)</sup>에서 최초로 제시된 처방으로 太陰病, 厥陰病 霍亂을 제외한 모든 辨病에 걸쳐서 언급되었으며, 그 중 陽明病 229條에서는 “陽明病, 發潮熱大便溼, 小便自可, 胃脅滿不去者, 柴胡湯主之.”<sup>6)</sup> 라 언급되어 있다.

기존 小柴胡湯에 관한 임상적 연구로는 알콜성 간경변<sup>7)</sup>, 오심, 구역, 구토 및 식후포

만감<sup>8)</sup>, 뇌교경색을 동반한 파킨슨병 환자<sup>9)</sup>, 두드러기<sup>10)</sup> 등에 관한 보고가 있었으나, 傷寒論 辨病診斷體系에 근거하여 陽明病 小柴胡湯을 투여한 증례는 아직 보고되지 않았다. 이에 저자는 본 연구에서 아토피피부염으로 내원한 환자에게 변병진단체계를 통하여 陽明病 229條로 진단하여 小柴胡湯을 투여하여 유효한 효과를 거두었기에 이를 보고하는 바이다.

## 증례

1. 환자명 : 송OO

2. 환자기본정보 : 남 / 7살 / 114cm/20 kg

3. 주소증(C/C) : 아토피 피부염

- 1) 下肢部の 전반적인 홍반, 구진, 삼출, 가피, 출혈 및 찰상
- 2) 肘窩部の 홍반, 구진, 태선화

4. 발병일(O/S) : 2014년 가을경

5. 현병력(P/I)

상기 환자는 2014년 가을경 아토피피부염이 발병하였으나 별다른 치료 없이 자가 보습 관리 시행 하던 중, 아토피피부염이 점차 악화되어 2015년 03월 28일 본원에 내원하였다.

6. 가족력 : 없음

7. 과거력 : 1세경 우유 알레르기

## 8. 현재 복용중인 약물 : 없음

## 9. 身體 諸般 狀況

1) 大便 : 2~3일에 한 번, 무른 대변을 보는데, 대변보기 한 시간 전부터 배가 아프고 배변시간이 20~30분가량 길고, 시원하게 보지 못하는 느낌이다.

2) 小便 : 6회 이하로 본다.

3) 寒熱 : 손, 발이 따뜻하다. 한 번씩 열이 확 달아오를 때가 있다.

4) 頭面 : 해당 사항 없음.

5) 腹部 : 방귀를 자주 뀌다.

6) 汗出 : 거의 땀이 나지 않는다.

7) 食慾 : 간식을 자주 찾듯 그러다 보니, 식전 간식으로 인해, 밥은 적게 먹곤 한다.

8) 消化 : 소화 잘 된다.

9) 睡眠 : 저녁 8시 반이면, 피곤해서 금방 잠에 들곤 한다. 자는 중 깨진 않지만, 많이 굶으면서 자곤 한다.

10) 口渴 : 물을 거의 마시지 않는다. 국도 먹지 않는다.

11) 手足·身體 : 해당 사항 없음.

12) 胸部 : 해당 사항 없음.

13) 呼吸 : 움직이다 보면 숨이 찬다.

14) 스트레스 대응방식 : 움직임은 많으나 말수가 별로 없다. 특별히 감정 표출이 잘 드러나지 않는다.

## 10. 진단 및 평가 방법

### 1) 辨病診斷 및 條文의 선정

본 학회의 변병진단체계<sup>11)</sup>에 따라 환자를 진단하였다. 발병 과정에서부터 발병 이후 현재까지 지속적으로 주소증에 영향을 미치는 감정 및 행동양식, 신체의 병리적 변

화 등에 근거하여 辨病診斷 및 條文을 선정하였다.

(1) 臨床 所見 및 辨病 診斷 : ㉔大陽之爲病\*

평소 움직임은 많은 편이나, 병이 발생하게 된 시점을 전, 후로 특별한 상관관계는 없었고, 움직임이 더 많았던 날과 그렇지 않은 날과의 가려움이나 피부 상태에 차이가 없다는 보호자가 진술에 따라 脉浮를 R/O하였다. 또한 역으로 움직임이 평소와 다르게 줄어들만한 상황은 없었다. 수면에 관해서는 특정 스트레스로 인해 수면에 방해를 주는 상황보다는 아토피로 인한 가려움이 수면을 방해하는 상황으로 파악되어 脉微細 또한 R/O하였다. 그러므로 脉은 특별히 환자의 아토피에 직접적인 영향을 주지 않는 것으로 판단하였다.

작년부터 전에 비해 유독 간식으로 먹을 것을 주지 않으면 울고 떼를 써 어떻게든 먹는 상황이 늘었고, 그로 인해 간식 섭취량이 늘었음을 확인할 수 있었다. 하지만 대변보는 횟수는 매일이 아닌 2-3일에 1번으로, 먹는 양에 비해 대변으로 배설되는 양이 적은 상황이 관찰되었다. 또한 고기나 튀김 종류를 섭취한 날은 수면 중 더 뒤척이며 굶고 피부에서 느껴지는 열감도 더 심해진다고 한다. 하지만 그런 음식들로 인해 가려움이 심해지고, 피부가 더 심해지더라도 해당 음식을 본인이 거부하거나 피하지 않고 먹는 상황이 반복되고 있다. (胃家实)

### (2) 條文 診斷

① 茵陳蒿湯\*\* : 잠이 든 후의 밤 10-12시 시간대에 피부의 발적과 소양감이 심해지다

\* ㉔1. 大陽之爲病, 脉浮, 頭項強痛, 而惡寒<sup>5)</sup>.

가, 12시가 넘어서는 소양감이 줄어들지는 모습을 보이며 편히 수면을 취한다. (發潮熱)

② 小柴胡湯\* : 아토피가 심해진 이후로 전에 비해 아침에 일어나는 것이 힘들어하는 상황이 관찰되었다. (胃脅滿不去)

2) 치료 평가 도구

아토피피부염의 임상증상은 일반적으로 SCORAD index로 측정하지만, 환자의 나이가 어리고, 의사가 소양감이나 수면장애를 주관적으로 평가하기 어렵다고 사료되어 아토피피부염의 임상증상의 평가는 Objective SCORAD Index (OSI)<sup>12)</sup>을 통해 평가하였으며 사진 및 진료기록의 학술적 이용에 관한 동의를 받아 사진 촬영(Fig. 2.)을 시행하였다. OSI의 구성은 다음과 같다. Objective SCORAD index는 기존 SCORAD index의 3가지 영역 중 주관적인 증상을 반영하는 C를 제외한 A와 B항목으로 구성되어 있으며 공식은 다음과 같다.

$$\text{Objective SCORAD index} = A/5 + 7B/2$$

(1) 병변의 부위(Fig. 1)

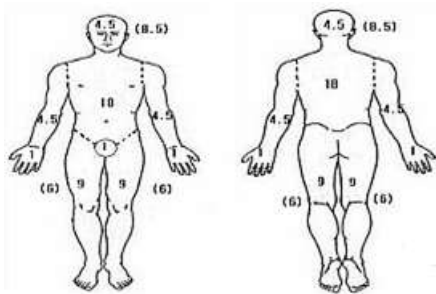


Fig. 1. Area of atopy dermatitis in SCORAD

(2) 병변의 정도(각 0-3점)

홍반/변색, 부종/구진, 삼출/가피, 찰상, 태선화, 건조감

11. 치료적 증재

1) 한약 투여

(1) 2015년 03월 28일 - 2015년 04월 17일 (총 10첩 21일) : 茵陳蒿湯(Table 1.)을 하루 2/3첩 기준으로 달여 1일 3봉 80cc 아침, 점심, 저녁으로 복용하도록 지도 하였으나 환자 사정에 의해 3주간 하루 2회 복용하였다.

(2) 2015년 04월 18일 - 2015년 08월 22일 (총 80첩 112일) : 小柴胡湯(Table 2.)을 하루 2/3첩 기준으로 다려 1일 3봉 80cc 아침, 점심, 저녁으로 복용하였다.

2) 침구 치료 및 생활 지도

辨病診斷에 따라 陽明病으로 진단하였기 때문에, 식사 시간 이외에 간식을 최대한 줄이도록 지시하였다. 해가 지고 난 이후에도 음식을 최대한 금할 수 있도록 지시하였다.

그 외, 기타 침구치료는 시행하지 않았으며, 평소 시행하던 보습 관리를 지속하였다.

\*\* ④236. 陽明病, 發熱汗出者, 此為熱越, 不能發黃也, 但頭汗出, 身無汗, 刺頸而還, 小便不利, 渴引水漿者, 此為瘧熱在裏, 身必發黃, 茵陳蒿湯主之<sup>13)</sup>.

\* ④229. 陽明病, 發潮熱大便溏, 小便自可, 胃脅滿不去者, 柴胡湯主之<sup>13)</sup>.

Table 1. Composition of herbal medication(1<sup>st</sup> – 21<sup>st</sup> day)<sup>13)</sup>

茵陳蒿湯 Injinho-tang, 80cc Bid, Total 21days	
Herbal name	Weight(g)
茵陳蒿 Artemisia capillaris Herba	12
梔子 Gardenia jasminoides	4
大黃 Rheum palmatum	4

Table 2. Composition of herbal medication (22<sup>th</sup> – 133<sup>th</sup> day)<sup>13)</sup>

小柴胡湯 加減方 Soshiho-tang gagambang, 80cc tid, Total 121days	
Herbal name	Weight(g)
柴胡 Bupleuri Radix	16
半夏 Pinelliae Rhizoma	6
人蔘 Ginseng Radix	6
大棗 Zizyphi Fructus	8
生薑 Zingiberis Rhizoma Recens	6
甘草 Glycyrrhizae Radix	6
黃芩 Scutellariae Radix	6

## 12. 치료경과

### 1) 경과 (Fig. 2.참고)

#### (1) 초진일

① 下肢部の 전반적인 홍반, 구진, 삼출, 가피, 출혈 및 찰상, 肘窩部の 홍반, 구진, 태선화

② 땀이 좀처럼 나지 않고, 대변이 무른 양상이나, 시원하게 보지 못하는 모습을 보 이므로 茵陳蒿湯을 처방하였다. (身無汗)

#### (2) 14일 후 재진 (茵陳蒿湯 복용 15일)

① 下肢部の 홍반, 부종, 구진, 삼출, 가피, 찰상, 태선화, 건조감이 전반적으로 증악되 었다.

② 소양감은 이전에 비해 약간 감소하였 고, 대변보는 것이 전보다 수월해졌다.

(3) 21일 후 재진 (茵陳蒿湯 복용 21일, 小柴胡湯으로 전방)

① 피부 병변의 범위가 전체적으로 더 넓 어지고, 전반적인 피부증상인 홍반, 구진, 삼출, 가피, 찰상 등의 증상이 악화되었다. 환자의 기분이 좋지 않아 여러 차례 울어, 사진 촬영을 할 수 없었다.

② 辨病 診斷 上 陽明病에 해당하지만, 茵陳蒿湯 조문의 頭汗出, 小便不利, 渴引水漿 이라는 부분이 진료 과정 상 내향적 원인으로 관찰되지 않고 있으며, 환자의 주소증 또 한 악화되고 있어 조문 진단의 과정에서 문 제가 있다고 판단하여 전방을 결정하였다.

③ 잠이 든 이후, 밤 10-12시 사이 피부의 발적이 심해지고, 소양감이 집중적으로 발

생하여 많이 뒤척이다가, 밤 12시가 넘어서면 소양감이 사그라지는 모습을 보이며 수면을 편히 취한다. (發潮熱)

④ 아토피가 심해진 후로 입면 시간과 기상 시간에 변화는 없지만, 전보다 아침 기상 시 환자가 더 힘들어하여 보호자는 응당 소양감 때문에 잠을 깊이 자지 못해서 그럴 것이라 생각하였다. 하지만, 소양감은 수면 중 2시간에 집중이 되고, 많이 굶긴 하지만, 소양감으로 잠에서 깨는 상황은 아니라는 점에 비춰볼 때, 그에 비해 유독 더 아침에 기상을 힘들어하는 모습이 판단되었다. (胛脅滿不去)

⑤ 위의 사항을 제반 고려하여 小柴胡湯을 처방하였다.

(4) 35일 후 재진 (小柴胡湯 복용 14일)

① 아침 기상 시 상태나 대변의 상태는 여전히 전하다.

② 밤 시간대에 집중됐던 열감을 직접적으로 확인하진 못했지만, 소양감이 줄었던 말로 미루어 보건대, 發潮熱의 상태에 변화가 있었던 걸로 판단이 된다.

③ 복용 후 2,3일 만에 소양감의 감소에 대한 보호자의 인지가 확실하였다.

④ 전반적인 병변부위가 감소하면서, 피부의 홍반, 건조, 태선화가 줄어들었다. 특히 삼출, 가피가 감소하여 외관 상 호전되는 양상이 눈에 띈다.

(5) 49일 후 재진 (小柴胡湯 복용 28일)

① 下肢部 후면부의 찰과상은 많이 감소하였으나, 전면부는 다시 삼출, 가피가 약간 심해졌다. 하지만 병변의 범위나 다른 피부 증상은 악화되지 않는 모습을 보인다.

(6) 77일 후 재진 (小柴胡湯 복용 56일)

① 아침 기상이 전보다 수월해졌다.

② 대변을 매일 예전만큼의 양으로 5~10분 만에 화장실 일을 본다. 대변형태를 잘 갖춰 나온다.

③ 별다른 가려움 없이 잘 잔다.

④ 움직임이 많은데도 땀이 잘 나지 않았는데, 이제는 땀이 잘 난다.

⑤ 胃家實의 변화와, 조문 진단을 통해 의도했던 몸의 변화들이 발생되면서 피부가 안정적으로 진정이 되는 상황을 종합하여 미루어 볼 때, 정확한 진단이었음을 확인할 수 있었다.

(7) 119일 후 재진 (小柴胡湯 복용 98일)

① 친척들과 놀러 갔다가, 며칠 먹는 거 조절을 하지 않았더니, 다시 발적과 가려움이 생겼다. 하지만 바로 다음날 진정이 되었다.

② 그 당시 가려움으로 인한 찰과상의 흔적들이 관찰되었다.

③ 일시적인 음식 조절 실패로 소양감이 더 심해졌으나, 예전과 다르게 피부의 회복력이 늘어났음을 확인할 수 있었다. 또한 전체적으로 발적이 진정되고 착색이 되면서 피부 회복기에 진입했음을 알 수 있었다.

(8) 133일 후 재진 (小柴胡湯 복용 112일)

① 아침 기상 이제는 전혀 문제없이 잘 일어나다.

② 예전에는 밤에 조금만 옷을 얇게 입거나, 벗고 자면 여지없이 감기에 걸리곤 했는데, 이제 감기에 걸리지 않아서 좋다.

③ 피부 발적, 소양감으로 인한 찰과상은

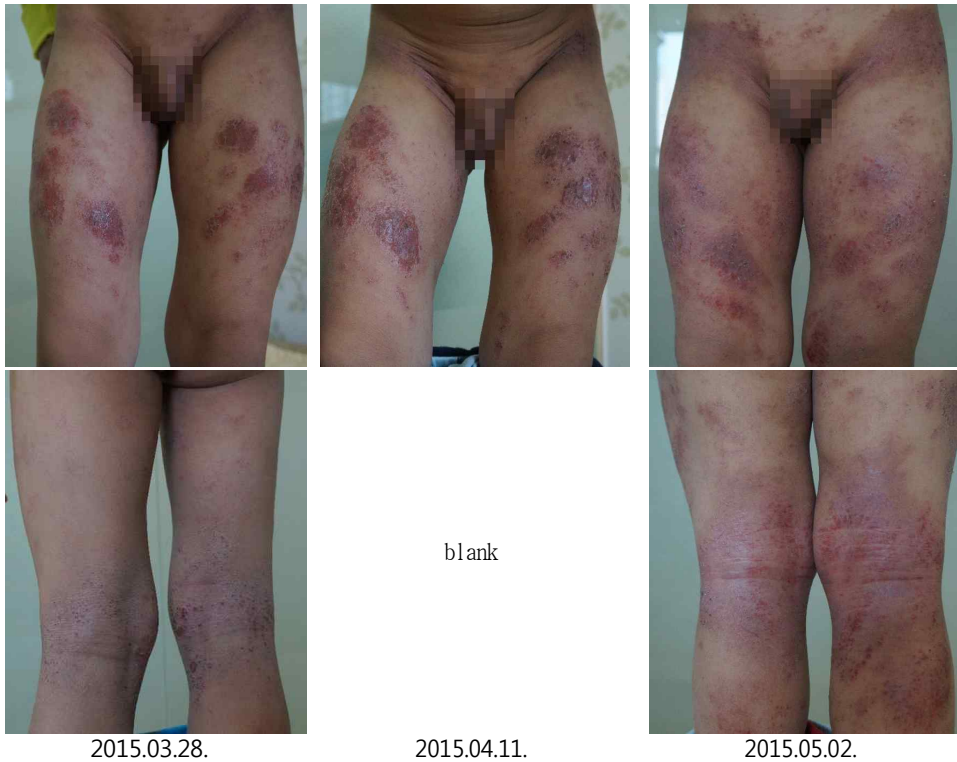거의 없는 상태이기에, 지금부터는 자연스런 피부 회복 주기에 맞춰서 회복 반응을 통해 정상 피부로 돌아가는 일만 남은 것으로 판단된다.

2) 평가 지표 변화

Table 3. 참고

Table 3. Clinical Progress of Objective SCORAD Index

Date	2015.03.28.	2015.04.11.	2015.05.02.	2015.06.13.	2015.07.25.	2015.08.08.
Extent Criteria	45	45	45	45	45	36
Intensity Criteria	14	16	14	8	9	5
Objective SCORAD Index	54	61	54	33	36.5	21.5



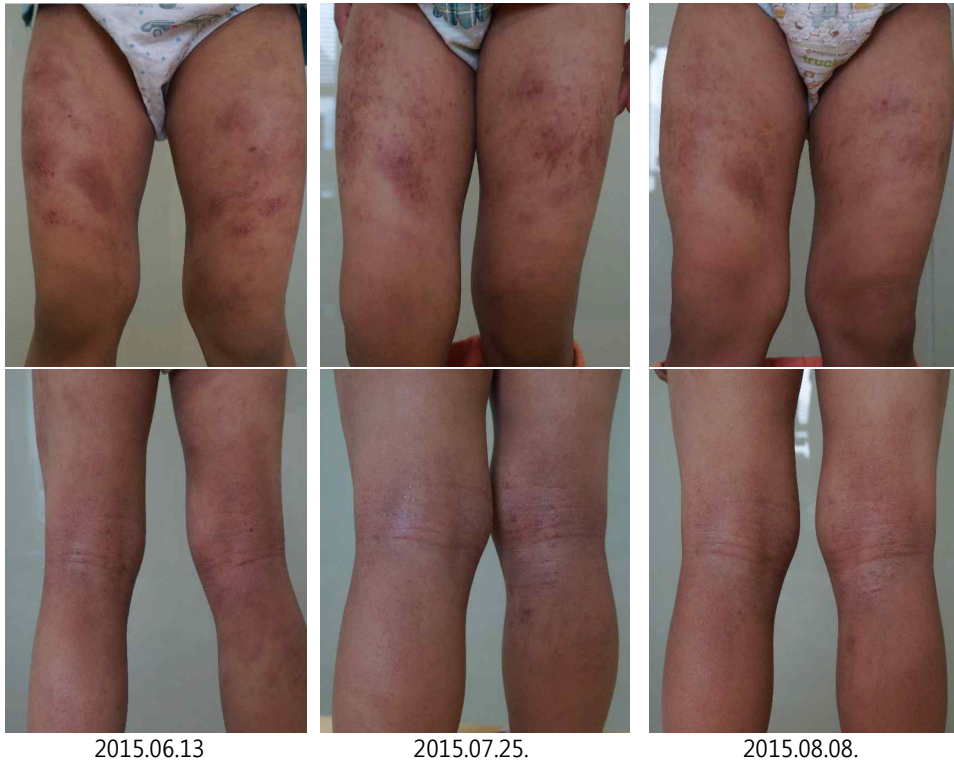


Fig. 2. Pictures of Atopic Dermatitis lesions

## 고 찰

아토피피부염은 가장 흔한 염증성 피부 질환 중 하나로, 지난 십여 년간 지속적으로 유병률이 증가하는 추세이며 중증 환자의 비율 또한 높아지고 있다<sup>4)</sup>. 높은 유병률과 만성 재발성 경과로 인해 환자의 삶의 질 뿐 아니라 가족과 사회 전반적으로 문제가 되고 있는 질환이나, 현재까지 명확히 밝혀진 병리기전이 없어, 진단 및 치료에 있어서 어려움을 겪고 있다<sup>5)</sup>.

서양의학에서 아토피피부염의 치료는 약화요인의 회피와 피부장벽의 기능을 돕기 위한 보습제의 사용 및 국소 및 전신적인 약

물요법을 응용하고 있다. 그 중 스테로이드 제제나 면역억제제 등에 대한 부작용에 대해 환자들이 거부감을 갖고 있으며, 이들 제제의 안정성에 관한 문제가 꾸준히 보고되고 있고<sup>16)</sup>, 더욱이 위에 제시된 치료들이 단순히 증상을 경감시키는 것에 목표를 두기 때문에 근본적인 치료에는 한계가 있어, 한방치료의 필요성이 지속적으로 제기되고 있다.

최근 한의학에서도 아토피피부염에 관한 연구가 활발하게 이뤄지고 있는데 특히 2000년대 이후 관련 임상 논문과 RCT 연구들이 보고되고 있다<sup>5,17)</sup>. 현재까지 약물 치료에 중점을 둔 연구 중 傷寒論 처방을 활용한



경우는 桂枝加黃芪湯<sup>18)</sup>, 大柴胡湯<sup>19)</sup>, 柴胡桂枝乾薑湯<sup>20)</sup>, 吳茱萸湯<sup>21)</sup>, 回逆散<sup>22)</sup>, 甘草瀉心湯<sup>23)</sup> 등이 있었다. 그 중 특히 윤<sup>21)</sup> 등의 吳茱萸湯, 조<sup>22)</sup> 등의 回逆散, 이<sup>23)</sup> 등의 甘草瀉心湯의 3건의 연구는 『傷寒論』辨病診斷體系를 응용하여 환자를 진단하고 치료하였다.

辨病診斷體系는 이와 임<sup>11)</sup>에 의해 처음 제안된 개념으로 환자의 主訴症과 疾病에 이르는 과정에서 영향을 미치는 발병 원인을 행동양식 및 생활습관, 스트레스 대응방식, 신체의 병리적 변화 등에서 찾아 提綱 및 條文을 진단하는 방식이다.

본 증례의 경우 환자의 아토피피부염이 음식량의 증가하는 상황이 많이 있었으나 그에 비해 대변 횟수는 상대적으로 적은 상황이 지속되는 상태(胃家實)에서 발병하였기 때문에 陽明病으로 진단하였다.

처음 내원 시 환자의 주소증에 의거해 건조한 피부상태(身無汗)와 대변을 시원하게 보지 못하는 상황을 전반적으로 고려하여 치료 기간 중 초반 약 3주간 茵陳蒿湯을 투여하였으나, 환자의 피부 상태가 증악되었고(Table 3., Fig. 2.), 환자의 근본적인 발병 원인이 茵陳蒿湯 조문과는 거리가 있다는 판단이 들어 2015년 04월 18일 재진 시 전방을 고려하였다.

환아는 특히 잠이 들고 난 이후인 밤 10시에서 12시 사이에 발적 및 소양감이 심해지는 모습이 있었고(發潮熱), 이로 인해 수면 중 뒤척이는 모습을 보였으나, 자정 이후에는 소양감이 줄어들는지 편안하게 자는 모습을 보인다고 하였다. 또한 수면장애는 밤 10-12시 사이에만 집중되고, 크게 수면에 영향을 주는 면이 크지 않은데 비해 전반적으로 아침에 기상하는 것을 힘들어하는 모습

을 보이고(胃脅滿不去), 대변이 무른 모습을(大便溏) 전반적으로 고려하여 229條 陽明病 小柴胡湯으로 진단하여 투약하였다.

더불어 평소 환자 지도법은 몸속으로 들어가는 양은 늘어남에 비해 배출되는 양이 줄어들어 몸에 쌓이는 모습이 병을 만들어냄을 보호자에게 충분히 설명하여 인지시켜, 식사 시간 외 간식을 줄이고, 저녁 이후에 특히 음식을 최대한 금할 수 있도록 지시하였다. 그 외 침구치료나 외용제, 양약 경구치료는 시행하지 않았으며, 발병 이후 시행중이던 보습 관리는 지속할 수 있도록 하였다.

小柴胡湯 복용 2주 후, 환자의 피부 병변에서 특히 삼출, 가피가 많이 줄어든 모습이 확인되었고, 전체적으로 뚜렷한 발적이 있던 피부가 가라앉은 것이 확인되었다. 보호자 또한 복용 2,3일 만에 소양감의 감소를 확인할 수 있다고 하였다. 小柴胡湯 복용 6주 후, 홍반, 구진, 부종, 삼출, 가피 및 찰상이 거의 소실되었고, 아침 기상이 전보다 수월해졌으며, 대변 또한 전에 비해 형태를 갖추어 나오며, 밤에 가려움으로 인한 수면장애가 보이지 않는다고 하였다. 小柴胡湯 복용 14주 후, 식욕이 조절되지 않는 상황에 노출된 상황에 놓였는데, 이로 인해 홍반 및 찰상이 약간 증가한 모습을 보였다. 小柴胡湯 복용 16주차에 환자는 기상 시 수월하게 잘 일어나게 되었고, 대변 또한 형태를 잘 유지하고 있으며, 밤에 수면장애를 일으키는 열감이나 소양감이 관찰되지 않았다. 2015년 11월경 전화로 환자의 상태를 확인하였으며 치료 종료 후 환자의 상태가 지속적으로 유지되고 있음을 확인하였다.

Objective SCORAD Index는 초진 시 54점에서 茵陳蒿湯을 복용하고 나서 61점까지

상승하였다가, 小柴胡湯 복용 16주 후 21.5까지 감소하였다. 치료기간 동안 기타 외용제나 양약의 복용이 없었고, 침구 치료를 시행하지 않았으므로, 단독 한약 치료를 통한 변화를 관찰하기에 적합하였다고 사료된다.

小柴胡湯은 傷寒論에서 여러 辨病 및 條文에 걸쳐 언급되고 있어 그 활용 범위가 매우 넓으나, 辨病診斷體系를 통해 陽明病 229條 小柴胡湯으로 진단한 보고는 아직 없었다. 본 증례는 辨病診斷體系를 통해 환자를 진단하고 한약을 투여하였으며, 그 진단을 토대로 한 생활 지도를 통해 아토피피부염의 치료에 임하여 의미 있는 결과를 얻을 수 있었다. 또한 229條의 “陽明病, 發潮熱大便澇, 小便自可, 胃脅滿不去者, 柴胡湯主之.”가 임상에서 어떠한 모습으로 나타나고 병에 영향을 미치는 지 알 수 있었다.

대증적인 접근 방식으로 환자를 진단하여 茵陳蒿湯을 투여하였을 때에 비해, 근본적으로 병이 발생하고 악화시키는 요인에 대해 관찰하고 진단하여 小柴胡湯을 투약한 것이 어떻게 다른 의미가 있는지 관찰할 수 있었다. 환자는 발병 시점 전후로 음식 섭취량이 증가하는 상황에서 그에 비해 배출하는 양은 적었던 점(胃家實)과 특정 야간 시간대에 나타나는 발열 및 소양감(發潮熱)과 이로 인해 아침에 일어나기 힘들어하는 모습(胃脅滿不去), 무른 변(大便澇) 등의 요인이 아토피 피부염을 악화시키는 요인으로 작용함을 관찰하여, 小柴胡湯을 투여하여 유효한 결과를 얻었다.

다만 본 연구가 단 1건의 증례라는 점과 사진 촬영이 일관되지 못한 점, 기타 혈액 검사 등의 추가적인 검사가 시행되지 못했다는 점에서 아쉬움이 남는다. 하지만 소아

아토피피부염의 치료를 한약 단독 투여를 통해 이루어졌다는 점과 악화요인에 노출된 후에도 빠르게 회복된 점을 통해 한약 투여를 통한 아토피피부염의 근본적 치료에 한 발 가까워졌다는 데에 그 의의가 있으며, 이에 대해 앞으로 추가적인 검증과 연구가 필요할 것으로 사료된다.

## 결론

1. 『傷寒論』 辨病診斷體系에 근거하여 소아 아토피피부염 환자를 陽明病 229條 小柴胡湯으로 진단하여 약 4개월의 치료를 통하여 호전되었다.

2. 小柴胡湯을 투여한 약 16주간 전후로 Objective SCORAD Index는 61점에서 21.5로 변화하였다.

## 참고문헌

1. 대한피부과학회 교과서 편찬위원회. 피부과학 제 6판. 서울:여문각. 2014:202-213.
2. <http://www.nhis.or.kr/bbs7/boards/B0039/3063>.
3. 박양. 한국에서 아토피피부염 진단과 치료의 임상적 실태 조사. 대한 소아알레르기 호흡기학회. 2013;1(3):257-266.
4. 노석선. 원색피부과학. 서울:IBC기획. 2006:11-12,111,21,653,739.
5. 서민수, 김경준, 대한안이비인후피부과학회지에 게재된 아토피 피부염 관련 논문에 관한 고찰 한

- 방안이비인후피부과학회지. 2009;22(3):108-121.
6. 張仲景. 康平傷寒論. 서울:大韓傷寒金匱醫學會 出版局. 2013.
  7. 한무규, 김경순, 김승모, 최홍식, 주정현. 협통을 동반한 알콜성 간경변 환자의 소시호탕 가미방 치험예. 동서의학 2015;40(3):47-53.
  8. 임제민, 이상민, 김원일. 소시호탕(小柴胡湯)을 투여한 오심, 구역, 구토 및 식후포만감 1례. 대한한의학회지. 2013;21(2) 158-164.
  9. 양재철, 김성근, 이경운, 김주영, 구범모. 뇌교경색을 동반한 파킨슨병 환자의 소시호탕 치험예. 대한한의학회지. 2007;28(2):34-43.
  10. 탁명립, 김미보, 변석미, 고우신, 윤화정. 고방(古方)으로 치료한 두드러기 환자 39례의 임상보고(臨床報告). 한방안이비인후피부과학회지. 2009;22(3):196-207.
  11. 이성준, 임재은. 『傷寒論』 六經과 條文에 근거한 診斷體系 및 臨床運用. 서울:大韓傷寒金匱醫學會 出版局. 2013.
  12. Kunz B1, Oranje AP, Labrèze L, Stalder JF, Ring J, Taieb A. Clinical validation and guidelines for the SCORAD index: consensus report of the European Task Force on Atopic Dermatitis. Dermatology. 1997;195(1):10-19.
  13. 이승인. 傷寒論 比較. 서울:大韓傷寒金匱醫學會 出版局. 2015:206, 222.
  14. Lee HS, Kim JS, Pyun BY. Changes of the Prevalence and the Allergens of Atopic Dermatitis in Children: In between the Year of 1992 and 2002. Pediatr Allergy Respir Dis 2002;12:263-271.
  15. 성준영, 이지호, 방수영, 최유성, 서호석. 학동기 아토피피부염 환자의 삶의 질 및 정신과적 증상. 대한피부과학회지. 2015;53(9):671-676.
  16. 노현수, 김정은, 고주연, 노영석. 아토피피부염 환자에서 Cyclosporine 치료용량 및 재발 인자에 대한 후향적 연구. 대한피부과학회지. 2012;50(9):773-780.
  17. 김윤희. 한약을 이용한 아토피 임상연구의 경향에 관한 연구. 대한한방소아과학회지. 2012;26(2):53-61.
  18. 정진영, 김윤범. 桂枝加黃芪湯으로 치료한 소아 아토피피부염의 한방치험 3례 - 삼출을 주증상으로 하는 환자를 대상으로. 대한안이비인후피부과학회지. 2004;17(2):131-139.
  19. 홍성민, 허인희, 변학성, 심성용, 김경준. 傷寒論 처방을 이용한 아토피성 피부염 환자 1례 보고. 한방안이비인후피부과학회지. 2007;20(2):230-239.
  20. 서민수, 허인희, 심성용, 김경준. 柴胡桂枝湯加味方 투여로 호전된 아토피피부염 환자 증례. 한방안이비인후피부과학회지. 2008;21(3):215-225.
  21. 윤수민, 임은교. 『傷寒論』 六經 진단체계에 근거하여 吳茱萸湯을 투여한 陽明病 아토피 피부염 1례. 대한상한금궤의학회지. 2013;5(1):85-92.
  22. 조소현, 조은희, 김성중, 박인해, 박민철. 回逆散으로 호전을 보인 아토피피부염의 치험 2례. 한방안이비인후피부과학회지. 2014;27(3):180-190.
  23. 이성준, 류희창. 傷寒論 辨病診斷體系에 근거하여 甘草瀉心湯을 투여한 太陽病 結胸 아토피 피부염 1례. 대한상한금궤의학회지. 2014;6(1):71-78.