

하악 소수 잔존치에서 텔레스코픽 의치를 이용한 수복 증례

오상민 · 이재훈*

연세대학교 치과대학 치과보철학교실

A case report on telescopic denture with a small number of residual teeth in mandible

Sang-Min Oh, Jae-Hoon Lee*

Department of Prosthodontics, School of Dentistry, Yonsei University, Seoul, Republic of Korea

Restoration of a patient with thin and low residual ridges using a removable partial denture cannot provide proper anteroposterior stability and support, so it results in patient discomfort and severe occlusal force. Also, when a small number of residual teeth are far apart from one another, it is difficult to splint. When these teeth are not splinted, they become solitary abutments, which is not a wise treatment decision. In this case, telescopic system reduces severe lateral load on abutments resulting from a clasp denture and it provides stable and definite retention and solidity. In this case report, a patient exhibited full edentulism in maxilla, and a small number of residual teeth in mandible, which were restored with a complete denture and a telescopic denture respectively. In treatment planning, it was concluded that a patient was restored with a telescopic denture since it was highly probable that a clasp denture would create discomfort and difficulty due to a small number of residual teeth located far apart and residual ridges without proper support. (*J Korean Acad Prosthodont* 2015;53:46-50)

Key words: Telescopic denture

서론

하악의 잔존 치조제가 낮고 얇은 증례에서 국소의치를 이용한 수복은 잔존 치조제로부터 적절한 전후 안정성 및 지지를 얻을 수 없어 환자에게 불편함과 치조제에 과도한 교합력을 주게 된다. 또한 서로 멀리 떨어진 소수의 잔존치가 남았을 경우 고립지대치라는 예후가 불량해지고, 스플린트하기 어려워 국소의치로 수복하기 어렵다.¹

텔레스코픽 시스템은 클래스프 의치에서 발생할 수 있는 치아에 작용하는 무리한 측방하중을 줄여주며, 안정적이고 확실한 유지력과 견고성을 갖는다는 장점이 있다.^{2,3} 이러한 특성으로 인해 지대치와 치조제, 그리고 연조직 부위에서 기능적으

로 성공적인 역할을 한다. 또한 텔레스코픽 시스템을 이용한 국소 의치는 치주가 손상된 소수 잔존 지대치를 갖는 악궁에 있어서 기능적으로 적절한 보철 술식이다. 텔레스코픽 시스템을 통한 장점은 지대치들 간에 스플린트 효과를 부여하며 기능적으로 하나로 연결된 상태가 되므로 치주손상조직에 긍정적인 해결책이 됨과 동시에 환자의 기능적, 심미적인 문제를 해결해 줄 수 있는 것이다. 만약 지대치를 받거해야 할 경우에 간단한 수복으로 계속 의치를 사용할 수 있다는 장점도 있다. 하지만 적절하게 설계하지 못한 증례에서는 지대치에 측방력이 많이 가해지고 초기에 지대치에 문제가 발생할 수 있다. 본 증례에서 텔레스코픽 의치의 특성과 효용성을 고찰해 보고자 한다.

*Corresponding Author: Jae-Hoon Lee

Department of Prosthodontics, School of Dentistry, Yonsei University
50-1 Yonsei-ro, Seodaemun-gu, Seoul 120-752, Republic of Korea
+82 2 2228 3159; e-mail, jaehoon115@yuhs.ac

Article history: Received September 4, 2014 / Last Revision December 10, 2014 / Accepted January 12, 2015

© 2015 The Korean Academy of Prosthodontics

© This is an Open Access article distributed under the terms of the Creative Commons Attribution Non-Commercial License (<http://creativecommons.org/licenses/by-nc/3.0>) which permits unrestricted non-commercial use, distribution, and reproduction in any medium, provided the original work is properly cited.

증례

Oral examination

본 환자는 61세 여환으로 ‘이가 전반적으로 다 흔들린다, 피곤하면 잇몸이 붓고 아프다.’ 는 주소로 본원 보철과 내원하였다. 전신 병력으로 고혈압 및 간내 담관 결석이 있었다.

초진 시 상, 하악 치아의 전반적인 중등도 이상의 치주염으로 인하여 다수의 치아가 흔들리는 상태로 본과에 내원하였다. 턱관절 및 주변 연조직 등의 기타 구조물은 정상이었으며, 상악 좌, 우측 견치 및 제2소구치, 하악 좌, 우측 제2소구치 및 제2대구치는 2도 이상의 동요도를 보였다. 하악 좌, 우측 견치 및 제1소구치는 동요도 관찰되지 않았다. 방사선 사진상 상악 좌, 우측 견치 및 제2소구치, 하악 좌, 우측 제2소구치 및 제2대구치는 치근단까지 치주염 이환되어 치조골 소실이 관찰되었다 (Fig. 1).

Diagnosis and Treatment plan

상악 좌, 우측 견치 및 제2소구치, 하악 좌, 우측 제2소구치 및 제2대구치에 대하여 중등도 치주염으로 진단하고, 잠정적인 치료계획으로 상악의 모든 치아, 하악 좌, 우측 제2소구치 및 제2대구치의 발치 및 치주치료 계획하였다. 최종 치료 계획은 발치 및 치주치료 완료 후 설정하기로 하였다. 다음 사진은 발치 및 치주치료 후의 임상 사진이다(Fig. 2).

발치 및 치주치료 완료 후 최종 진단 및 치료계획 하였다. 치료 계획으로 상악에서는 임플란트 유지 의치 또는 총의치를 고려할 수 있었다. 하지만 임플란트 유지 의치로 수복하기에는 치조골 흡수 및 상악동의 함기화로 인해 추가적인 술식 및 비용이 발생한다는 단점이 있어, 환자분과 상의 하에 상악은

임플란트 없이 총의치로 수복하기 하였다. 하악에서는 치료계획으로 1) #44, 43=33, 34치아에 지대치 전장관(Surveyed crown)으로 계속가공의치 수복 후 클래스프 국소의치, 2) #44, 43치아, #33, 34치아를 각각 스플린트하여 지대치 전장관 수복 후 클래스프 국소의치, 3) 텔레스코픽 의치 등 세 가지를 설정하였다. 본 환자에서 하악은 치조제에서 적절한 지지를 얻지 못하고 안정성이 떨어지는 상황을 고려하여 하악의 치료계획 선택 항목 중 세 번째 항목인 텔레스코픽 의치를 계획하였다.

예비 인상 채득하여 예비모델 제작하였다. 예비모델 상에서 지대치의 위치 및 경사를 확인하여 텔레스코픽 의치를 위한 삽입 철거로를 형성할 수 있을지 최종 평가하였다. 적절한 삽입 철거로를 형성 할 수 있다고 판단하였고, 다음번 내원 시 악간 관계 채득 및 안궁 이전을 시행하였다. 안정적인 상, 하악 간의 관계가 형성되어 있지 않았으므로 교합제를 이용하여, 생리적인 방법으로 안정위 시 악간공간, 발음, 심미, 연하 평가, 환자의 편안함 등을 참고하여 수직악간관계를 채득하였다. 수평악간관계는 중심위로 채득하였다. 예비 모형은 반조절성 교합기에 부착하였으며, 보철 수복의 공간 및 심미성을 고려하여, 진단 왁스업을 시행하였다.

Lower teeth preparation & inner coping try-in

진단 왁스업 후, 지대치 삭제량 고려하여 환자 구강 내에서 하악 양측 견치 및 제1소구치의 내관 제작을 위한 치아 삭제를 시행하였다. 지대치 인상 채득하여 3도의 기울기를 가진 내관을 제작하였다(Fig. 3).⁴ 내관 제작 시에는 작업 모형상에서 밀링 왁스를 이용하여 자연치의 해부학적 모형으로 형성 후 스크레이핑이나 밀링을 통해 밀링면을 형성하였다. 왁스의 두께는 0.4 - 0.5 mm 정도로 형성하였고, 왁스 패턴을 주조하여 내관을 제작하였다.

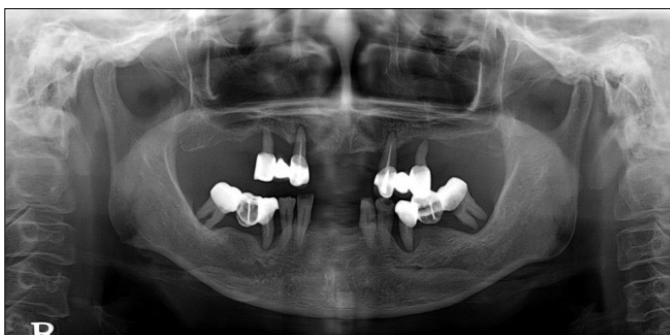


Fig. 1. Panoramic radiograph at first visit.

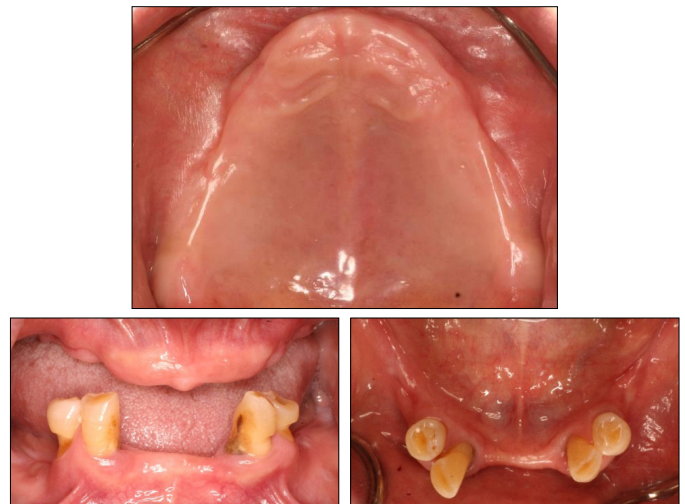


Fig. 2. Clinical photo after extraction and periodontal treatment.

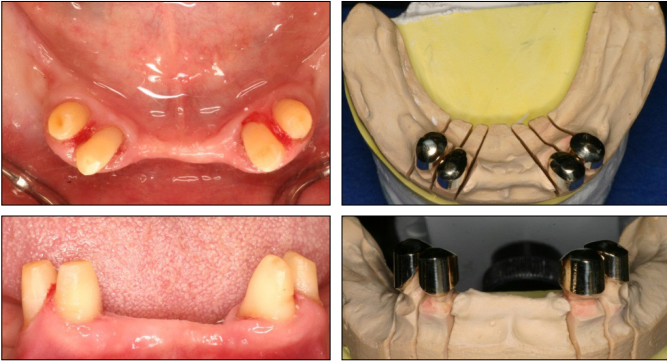


Fig. 3. Lower abutment preparation and inner coping fabrication.

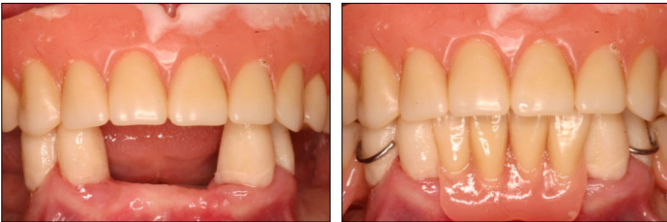

Fig. 4. Temporary denture delivery.

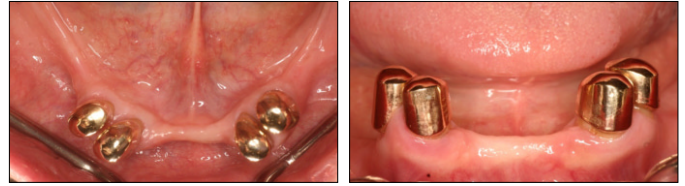

Fig. 5. Inner coping try-in.



Fig. 6. Inner coping and framework connection.

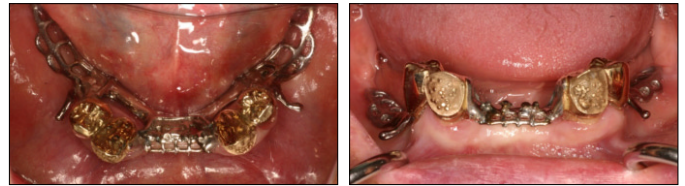


Fig. 7. Lower framework try-in.

Provisionalization

발치 후 최종 보철물 수복 전까지 하악은 임시치아 제작하였고, 상, 하악에 임시 의치 제작하여 수복하였다. 최종 수복 전까지는 정기적으로 검진하는 과정을 거쳤으며, 이 기간 동안 환자의 의치에 대한 적응도를 높였으며, 환자의 안모, 교합수직고경, 교합관계 등을 관찰하여 조정하였다. 이때 임시 틀니의 교합관계는 양측성 균형교합을 재현하기 위해 노력하였다(Fig. 4).

Final impression and bite registration

발치 약 3개월 후, 치조제의 치유가 안정적으로 완료되었다고 판단되어 하악에서는 내관을 시적한 상태에서 개인 트레이 이용하여 기능인상을 채득하였다(Fig. 5). 당일 상악 또한 개인 트레이 이용하여 최종 인상 채득하였다.

다음 내원 시 임시 틀니 장착한 상태에서 환자의 코끝과 턱끝에 점을 찍고 이 점 사이의 길이를 측정하였다. 임시 틀니를 빼고 납형 교합제를 이용해 교합수직고경을 재평가 하면서 임시 틀니를 이용해 채득한 코끝과 턱끝 사이의 거리를 이용하였다. 단, 이 방법은 연조직 상에서 측정할 수치로 부정확할 위험이 있으므로 주의해서 측정하였다. 수직 및 수평 악간관계 채득 후 교합제를 이용하여 안궁 이전 시행하였다.

최종 인상을 통해 제작된 작업 모형에서 하악 지대치의 외관 및 의치의 금속 구조물을 제작하였다. 외관 제작 시에는 잘 얻어진 내관이 작업모형에 위치한 상태에서 패턴레진으로 외관의 캡을 제작하고, 이를 주조하여 얻었다. 다음 임상 과정에서는 이를 환자 구강 내에 시적하고 체적 변화가 가장 적은 패턴레진으로 연결하여 기공과정으로 합착 과정을 통해 연결하였다(Fig. 6).

Framework try-in

하악 내관 및 외관과 금속 구조물을 시적하여 접합도를 확인하였다(Fig. 7). 적합도는 만족스러웠다. 이후 금속 구조물 상에서 납형 교합제 형성하여 수직 및 수평 악간관계를 다시 확인하였다. 다음 번 내원시 인공치 배열 하였으며 임시틀니에서 사용하던 교합 양식을 다시 확인하여 최종 의치로 인기 할 수 있도록 하였다.

Definitive Prosthesis

상악은 금속 구조물을 이용한 총의치, 하악은 텔레스코픽 의치로 제작하였다. 보철물 시적 후 약 1달이 되었고 1-2주 정기 검진하고 있으며, 환자분은 특별한 불편함 없이 잘 사용하고 있는 상태이다(Fig. 8).

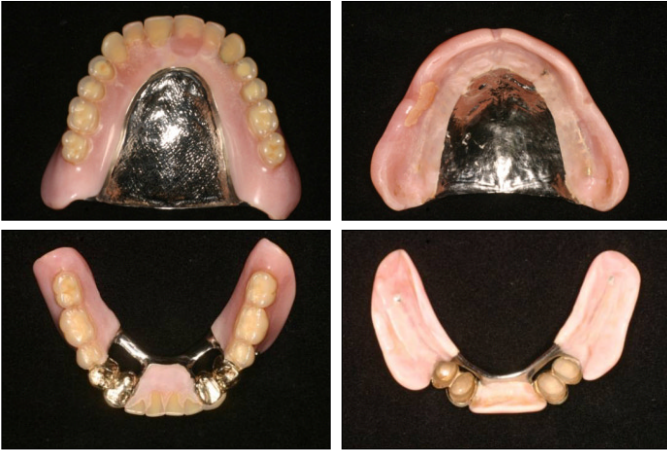

Fig. 8. Definitive prosthesis.

고찰

하악에 소수 잔존치가 있을 경우, 하악의 특성상 치조제에서 지지 면적이 좁고, 치아에 의한 지지를 기대하기 힘들기 때문에 치료에 있어서 많은 어려움을 겪는다. 특히 멀리 떨어진 소수 잔존치의 경우는 스플린트하기 어렵고, 스플린트를 하지 않을 경우는 지대치가 고립 지대치가 되어 현명한 치료 방법이 될 수 없다.⁵ 이 경우 임플란트를 동반한 치료가 가능하다면 큰 도움이 되겠지만 추가적인 외과적 술식 및 비용이 발생하여 종종 다른 방법을 고려해야 하는 경우가 있다.

텔레스코픽 시스템은 클래스프 의치에서 발생될 수 있는 치아에 가해지는 무리한 측방하중을 줄여주며, 이로 인해 장기적인 안정성이 증명된 치료 방법이다.^{6,7} 또한 소수 잔존 지대치 중, 지대치를 발거해야 할 경우에 의치의 간단한 수복으로 의치를 계속 사용할 수 있다는 장점도 있다.

본 환자는 전반적인 중등도 이상의 치주염으로 인해 다수의 치아를 발치하여, 상악 총의치, 하악 텔레스코픽 의치로 수복한 증례이다. 하악에서는 잔존 치아가 2점 지지로 작용하였고, 대합치가 총의치이므로 하악으로 가해지는 교합력이 다른 경

우보다는 작아 텔레스코픽 의치로 치료계획을 결정하는데 중요한 요소가 되었다. 하지만 하악 텔레스코픽 의치 제작에 있어 기공 및 임상 과정이 복잡하고 기공 상의 비용이 많이 소비된다는 점이 단점으로 평가되었다. 텔레스코픽 의치의 적응증과 장점을 적절히 활용한다면 텔레스코픽 의치를 폭 넓고 유용하게 사용할 수 있을 것이다.

결론

본 증례는 전반적인 중등도의 치주염으로 인해 상악은 무치악, 하악은 소수 잔존치가 남은 상태에서, 상악은 총의치, 하악은 텔레스코픽 의치로 수복한 증례이다. 치료 계획 시 서로 멀리 떨어진 하악 소수 잔존치가 남고, 적절한 지지를 얻을 수 없는 치조제를 가져 클래스프 의치를 수복하더라도 많은 불편함과 어려움이 있을 것으로 판단되어, 텔레스코픽 의치로 수복하였다. 본 증례를 통해 적절히 설계된 텔레스코픽 의치의 효용성과 특성을 고찰해 볼 수 있었다.

References

1. Hou GL, Tsai CC, Weisgold AS. Periodontal and prosthetic therapy in severely advanced periodontitis by the use of the crown sleeve coping telescope denture. A longitudinal case report. *Aust Dent J* 1997;42:169-74.
2. Singh K, Gupta N. Telescopic denture - A treatment modality for minimizing the conventional removable complete denture problems: A case report. *J Clin Diagn Res* 2012;6:1112-6.
3. Langer Y, Langer A. Tooth-supported telescopic prostheses in compromised dentitions: a clinical report. *J Prosthet Dent* 2000; 84:129-32.
4. Langer A. Telescope retainers and their clinical application. *J Prosthet Dent* 1980;44:516-22.
5. Langer A. Tooth-supported telescope restorations. *J Prosthet Dent* 1981;45:515-20.
6. Wenz HJ, Lehmann KM. A telescopic crown concept for the restoration of the partially edentulous arch: the Marburg double crown system. *Int J Prosthodont* 1998;11:541-50.
7. Bergman B, Ericson A, Molin M. Long-term clinical results after treatment with conical crown-retained dentures. *Int J Prosthodont* 1996;9:533-8.

하악 소수 잔존치에서 텔레스코픽 의치를 이용한 수복 증례

오상민 · 이재훈*

연세대학교 치과대학 치과보철학교실

하악의 잔존 치조제가 얇고 낮은 증례에서 국소의치를 이용한 수복은 잔존 치조제에서 적절한 전후방의 안정성 및 지지를 얻을 수 없어 환자에게 불편함을 주고 치조제에 과도한 교합력을 주게 된다. 또한 서로 멀리 떨어진 소수의 잔존치가 남았을 경우 스플린트하기 어렵고, 스플린트를 하지 않을 경우 고립 지지치가 되어 현명한 치료가 될 수 없다. 이와 같은 경우 텔레스코픽 시스템은 클래스프 의치에서 발생할 수 있는 치아에 작용하는 무리한 측방하중을 줄여주며, 안정적이고 확실한 유지력과 견고성을 갖는다는 장점이 있다. 본 증례는 전반적인 중등도의 치주염으로 인해 상악은 무치악, 하악은 소수 잔존치가 남은 상태에서, 상악은 총의치, 하악은 텔레스코픽 의치로 수복한 증례이다. 치료 계획 시 서로 멀리 떨어진 하악 소수 잔존치가 남고, 적절한 지지를 얻을 수 없는 치조제를 가져 클래스프 의치를 수복하더라도 많은 불편함과 어려움이 있을 것으로 판단되어, 텔레스코픽 의치로 수복하였다. (*대한치과보철학회지 2015;53:46-50*)

주요단어: 텔레스코픽 의치

*교신저자: 이재훈
120-752 서울 서대문구 연세로 50-1 연세대학교 치과대학 치과보철학교실
02-2228-3159; e-mail, jaehoon115@yuhs.ac

원고접수일: 2014년 9월 4일 / 원고최종수정일: 2014년 12월 10일 / 원고채택일: 2015년 1월 12일

© 2015 대한치과보철학회

CC 이 글은 크리에이티브 커먼즈 코리아 저작자표시-비영리 3.0 대한민국 라이선스에 따라
이용하실 수 있습니다.