

이 인기 원장과 함께하는 실전 수의치과

(2회 - 신경치료, 레진치료, 발치는 어떤 경우에 하고, 실제 임상에서 오는 골절케이스는?)



이 인기
튼튼동물병원 원장
medivetmen@hanmail.net

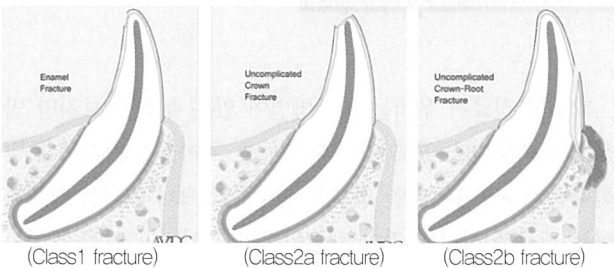
Q. 스켈링을 하다 보니 아래와 같이 4전구치가 골절이 되어서 출혈이 생겼습니다. 이때 레진으로 처치를 해야할지, 아님 신경치료를 해야할지가 궁금합니다.



A. 먼저시간에 치아골절에 대해서 배웠습니다. 골절별 치료법을 요약하자면, 아래와 같습니다.

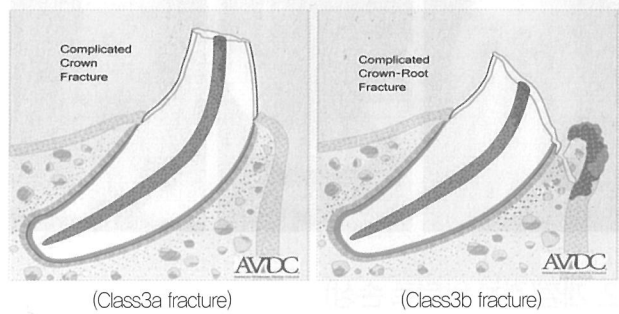
1. 레진 처치

치수(신경)가 노출이 안된 Class1 fracture와 Class2 fracture에는 레진처치를 합니다.



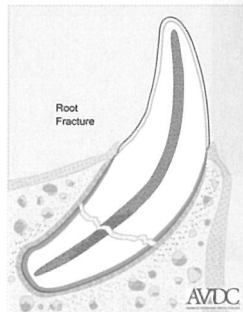
2. 신경치료

신경이 노출된 Class3 fracture는 신경이 노출이 되었으므로 신경을 치료를 해야합니다.



3. 발치

Root fracture인 Class4 fracture는 어쩔수 없이 발치를 하여야합니다.



질문한 위의 사진은 4전구치가 fracture되어서 치수(신경)가 노출된 전형적인 Class3 fracture로서, 치료법은 신경치료입니다.

만약 신경치료를 해야하는 위키케이스를 단순히 레진으로 처치를 한다면 치수염이나 치근단농양같은 심각한 케이스로 발전 할수있으므로 꼭 증세에 맞게 처치하는것이 중요합니다.

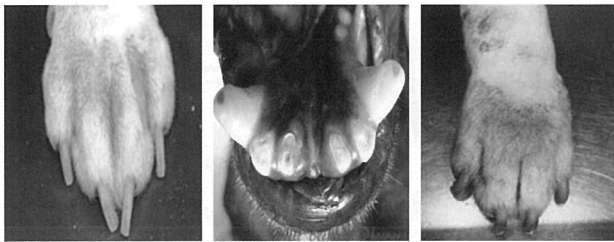
아울러 우리가 치아골절하면 창상으로 인해 발로 맞거나 충격에 의해서 치아가 부러지는것만 생각할수 있는데, 외부 충격으로 인하여 치아가 골절되는 경우는 거의 없고, 오히려

만성적인 피부병에 의해서 오는경우가 더 많이 있습니다. 아래는 우리가 흔히 접하는 임상케이스에서 볼수 있는 치아골절사례입니다.

치아골절케이스

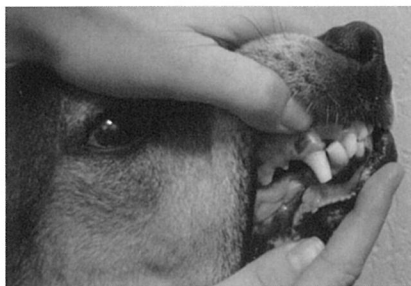1. 소양증(절치/견치가 주로손상)

만성적인 피부병에 의해서 지간염이나 알러지성 피부병인 경우 소양증이 심하다보니 아래와 같이 치아로 가려운부분을 깨물다보니 아래 가운데 사진처럼 Class3 fracture가 온 경우입니다.



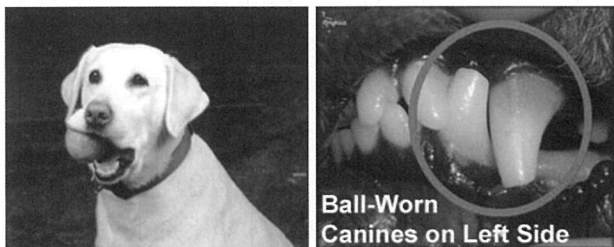2. 개껌(견치 앞뒤로 손상)

주로 개껌을 많이 먹다보면 견치부분의 치아가 닳는경우가 많습니다.



3. 장남감에 의한 손상(견치/전구치)

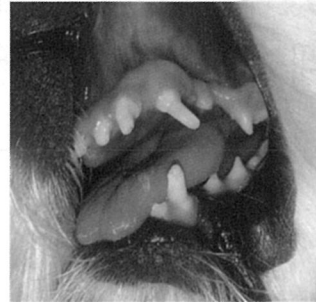공같은 장남감을 많이 가지고 노는 강아지들의 경우 송곳니와 작은어금니가 많이 손상이 됩니다.



4. 에나멜 저형성(전치아)

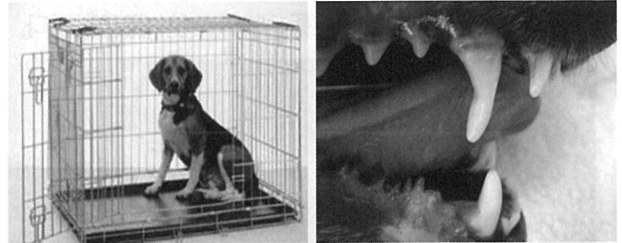
에나멜이 저형성되면 강한 에나멜이 없어지면서 덴틴이 손

상이 가고 결국에는 치수까지 노출이 되는 경우가 있습니다.



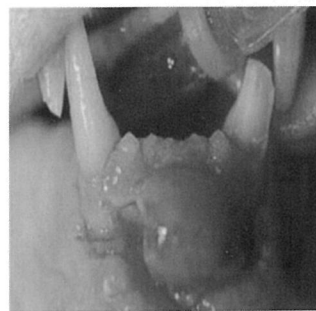5. 개장을 물어뜯는 경우(견치 뒷부분)

개장을 물어뜯는 부위가 견치 뒷부분이므로 뒷분에 골절이 많이 발생하게 됩니다.



6. 창상

마지막으로 치과골절중 제일 빈도수가 작은 외부에서 충격에 의한 치아골절입니다.



피부병 진료시 우리는 피부병변이 있는 부위만 보지만 만성적인 피부병을 앓고 있는 환축들중 치아골절(정확하게 말하자면 Worm Teeth)인 경우가 상당수 있으니 이점을 참조하여서 진료를 한다면 강아지들은 본인이 아파도 말을 못하는데, 의사로서 말 못하는 강아지들의 고통을 덜어줌과 동시에 병원에도 도움이 될수 있는 좋은 케이스가 되리라 생각합니다.▼